Alban Köhler

Grenzen des Normalen und Anfänge des Pathologischen im Röntgenbilde

4. Auflage

Hamburg
Lucas Gräfe & Sillem (Edmund Sillem)

Digitized by Google

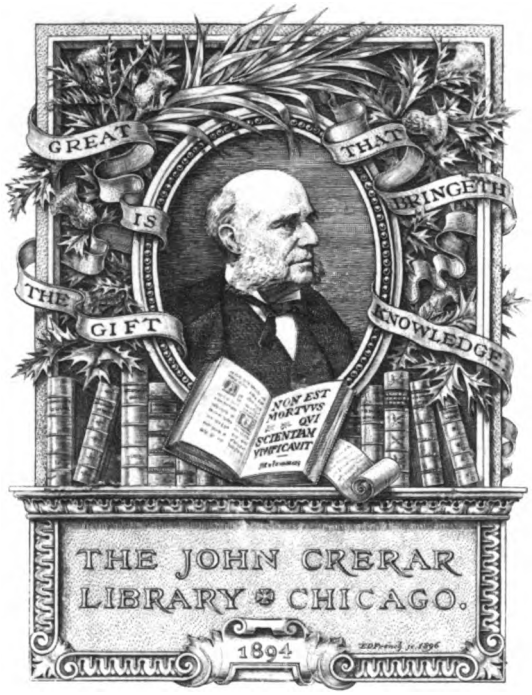

Digitized by Google

Digitized by Google

Digitized by Google

GRENZEN DES NORMALEN UND ANFÄNGE DES PATHOLOGISCHEN IM RÖNTGENBILDE

Digitized by Google

Digitized by Google

THE
JOHN CRERAR
LIBRARY

GRENZEN DES NORMALEN UND ANFÄNGE DES PATHOLOGISCHEN IM RÖNTGENBILDE

VON

PROF. DR. ALBAN KÖHLER

FACHARZT FÜR RÖNTGENOLOGIE IN WIESBADEN

VIERTE AUFLAGE

MIT 242 ABBILDUNGEN IM TEXT

HAMBURG / LUCAS GRÄFE & SILLEM (EDMUND SILLEM)

1924

Digitized by Google

THE
JOHN CREHAN
LIBRARY

Dem Andenken
meines lieben Bruders
Arthur
gewidmet.

Er starb den Heldentod.

Copyright by Lucas Gräfe & Sillem, Hamburg 1924
Druck von Hesse & Becker in Leipzig

Digitized by Google

Aus dem Vorwort zur ersten Auflage.

. . . . Für Ärzte, die in der Röntgenologie noch Anfänger sind oder über noch keine reichliche Erfahrung verfügen, soll das Heft ein Ratgeber bei der Deutung solcher Befunde sein, die geringe, nicht augenfällige Abweichungen von den bekannten normalanatomischen Bildern aufweisen oder aufzuweisen scheinen. Für solche Fälle war in der Röntgenliteratur bisher kein zusammenfassendes Werk vorhanden und die Atlanten der normalen Anatomie bringen nur Röntgenogramme des ganz Alltäglich-, Typisch-Normalen, während die Atlanten der pathologischen Anatomie nur Bilder ganz ausgesprochener, als pathologisch weithin erkennbarer Erkrankungen enthalten. Ob aber z. B. ein kleiner Knochenvorsprung, eine Einbuchtung, eine Rauhigkeit, eine kleine Aufhellung oder Verdunkelung von Spongiosastructur, eine erbsengroße Verdichtung im Schatten gewisser Weichteile zum Noch-Normalen oder zum Schon-Pathologischen zu rechnen ist, darüber erfährt der Fragende nichts. Diese geringfügigen Veränderungen aber zu erkennen und richtig zu deuten, ist genau so wichtig, ja noch wichtiger als die Diagnose ausgesprochener Erkrankungen, denn je früher eine Krankheit festgestellt wird, desto erfolgreicher kann ihr zu Leibe gegangen werden. Andererseits wird dadurch, daß man ganz normale Befunde nicht etwa für Pathologica ansieht, daß man z. B. die Fabella in der äußeren Gastrocnemiussehne nicht für einen Gelenkkörper hält, mancher den Patienten schädigende, den Chirurgen beschämende Eingriff vermieden.

Das Büchlein hat ferner den Zweck, zu verhüten, daß bei bestimmt begrenzten Beschwerden eines Patienten ein zufällig in diese Gegend projiciertes — zwar nicht physiologisches, aber doch ganz harmloses — Gebilde ohne weiteres für die Ursache der Beschwerden gehalten und noch dazu ganz falsch gedeutet wird.

Ferner wurden physiologisch wichtige Daten, die der Röntgenologe wissen oder wenigstens jederzeit sofort zur Hand haben muß, allenthalben angeführt, so die Größenmaße bestimmter Organe, Zahl und Anordnung der Sesambeine, sowie Skizzen der vielen Hand- und Fußknochenvarietäten, sodann Tabellen über die durch die focale Projection bedingten geringfügigen Verzerrungen des Herzschattens bei der Teleröntgenographie; ferner wurde bei jedem Teile des Skeletts die Zeit und Reihenfolge des Auftretens aller wichtigen Knochenkerne angegeben.

. . . . Nun kam jüngst dem Verfasser ein wichtiges Gutachten mit Röntgenbildern unter die Augen, in welchem: 1. eine typische Luxation des Os lunatum vollständig übersehen war; 2. die dadurch bedingte Vorwölbung der Sehnen für eine Sehnenscheidenentzündung erklärt und 3. der gleichzeitig abgebrochene Processus styloideus ulnae für ein Sesambein angesprochen wurde. Drei solche Fehler in einem Atemzuge zu finden, mußte es jedem Röntgenologen mit einiger Erfahrung zur dringenden Pflicht machen, hier Abhilfe zu schaffen und zwar so schnell als möglich. Alsbald wurde die Handschrift zu diesem Buche begonnen.

. . . . Die Schrift ist als Lexikon gedacht und nicht zum systematischen Studium geeignet. Alle Artikel sind deshalb mit größtmöglichster Kürze behandelt.

Wiesbaden, September 1910.

Vorwort zur vierten Auflage.

Bereits im 2. Jahre nach Erscheinen der dritten zeigte sich die Notwendigkeit, eine neue Auflage folgen zu lassen. Im März 1923 sollte der Satz beginnen, doch war zunächst wegen Absperrungs-, Zoll- und wirtschaftlicher Schwierigkeiten an einen Druck nicht zu denken. Aus den beiden erstgenannten Gründen mußte auch der Druck des Buches von Wiesbaden nach Leipzig verlegt werden. Durch die Unmöglichkeit, die Druckblöcke der alten Abbildungen nach Leipzig zu senden, entstanden weitere Verzögerungen. Endlich im April 1924 konnte an den Beginn des Satzes herangegangen werden. Da aber die ersten zwei Drittel der handschriftlichen Zusätze bereits vor einem Jahr an die Druckerei abgesandt und Rücksendung der Handschrift aus oben angegebenen Hemmnissen unmöglich waren, konnte eine An-

Digitized by Google

zahl inzwischen erschienener Arbeiten im Druck nur mit ein paar Sätzen berücksichtigt werden. Entsprechend dem in den Vorbemerkungen jeder Auflage angeführten Mitzwecke des Buches, „jedem, der sich über eine Erscheinung eingehend unterrichten will, Anhaltspunkte zur geeigneten Übersicht und zum Weiterforschen zu geben", wurde bis zu den 2. Correcturen der gedruckten Bogen noch möglichst der Titel jeder mir bekannt gewordenen Arbeit in den Anmerkungen angefügt, selbst von Arbeiten, die mir noch nicht oder nur in kurzen Besprechungen zugänglich waren. Sie sind dadurch gekennzeichnet, daß nur der betr. Verfasser und die Stelle der Veröffentlichung genannt, der Titel der Arbeit aber weggelassen wurde.

Wenn ich manche Absätze des Buches, die bereits in der ersten Auflage in genau derselben Fassung gestanden haben, jetzt durchlese, scheinen sie mir in ihrer Selbstverständlichkeit und mitunter etwas naivpopulären Form zuweilen völlig überflüssig zu sein. Hätte ich sie streichen sollen? Im letzten Augenblick habe ich sie stehen lassen. Denn einerseits war (S. Vorw. z. 1. Aufl.) und ist das Buch in erster Linie bestimmt „für Ärzte, die in der Röntgenologie Anfänger sind oder über noch keine reichliche Erfahrung verfügen". Und schließlich hat vielleicht gerade durch diese Art der Fassung das Büchlein seinen Weg durch die Welt gemacht, wie mir auch die seit der 1. Auflage eingegangenen Gesuche um Erlaubnis der Übersetzung in fremde Sprachen und die bisher erfolgten Übersetzungen ins Engliche, Italienische und Französische — zum Druck ist es bisher aus äußeren Gründen noch nicht gekommen — reichlich bewiesen haben.

Die neue Auflage ist um über ein Viertel des Umfanges der 3. Auflage und um 48 Figuren vermehrt. Völlig umgearbeitet und bedeutend erweitert ist das Kapitel „Duodenum", die meisten Ergänzungen haben ferner die Abschnitte „Magen", „Herz", „Jejunum und Ileum", „Leber" und „Fuß" bekommen. Alle anderen Abschnitte haben mehr oder weniger Zusätze erhalten. Der Übersichtlichkeit halber sind die umfangreicheren Kapitel wie „Herz", „Magen-Darm" in viele kleinere Unterabteilungen zerlegt worden. Die einzelnen Überschriften dazu sind nach rein zweckmäßigen Gesichtspunkten angebracht. — Trotz Anregung und Anerbieten maßgebender Forscher konnte ich mich bisher aus mehreren Gründen noch nicht entschließen, die Ergebnisse der mittelbaren diagnostischen Verfahren (der Sauerstoff-Insufflation der Gelenke, der Pyelographie und Pneumographie der Harnwege, des Pneumo-Peritoneon und Pneumo-Kranion) in diese Auflage aufzunehmen.

Selbstverständlich ist es Verfassers Pflicht, dafür zu sorgen, daß ihm keine wichtige Arbeit seines Sondergebietes entgeht. Das unaufhaltsame Fortschreiten der Röntgenologie und ihre Ausdehnung auf rund alle Gebiete der Medicin hat aber einen Umfang angenommen, der nicht mehr von einem Einzelnen übersehen werden kann. Mancher wichtige röntgenologische Fortschritt wird nicht in den Röntgen-Fachzeitschriften gebracht, sondern in solchen der anderen medicinischen Sonderfächer. Er kann infolgedessen leicht längere Zeit dem Röntgenologen entgehen. Verfasser kann nur bitten, jede Arbeit (gleich welcher Sprache), die das Gebiet dieses Buches betrifft oder auch nur streift, in Form eines Sonderdrucks ihm zuzusenden, oder ihn auf übersehene wichtige Arbeiten aufmerksam zu machen.

Wiesbaden, Mai 1924. A. Köhler.

(Ein Wort noch zur Schreibweise der Fachausdrücke und der Fremdwörter: Wenn man heute medicinische Arbeiten liest, kann man hinsichtlich der Art, wie die lateinischen und griechischen und gemischtsprachigen Wörter gedruckt sind, in helle Verzweiflung geraten. Man liest da: Ulkus, Ulzera, Zirkumskript, Akzidentell, Pancreas, Plazenta, Sarcom, Rektum, Koxitis, Appendizitis, Tänien, akzentuiert, Korpus usw. usw., also durchweg eine Schreibweise, die jeder Vernunft und Folgerichtigkeit spottet. Hier sollte endlich einmal gründlich Wandel geschaffen werden. Seit etwa 2 Jahrzehnten glaubt der Deutsche seiner Muttersprache gewaltig zu nützen, wenn er in allen rein lateinischen Wörtern das c durch ein k ersetzt oder (vor e und i) durch ein z. Mit dieser Vergewaltigung der Wörter lateinischen Stammes ist man um keinen einzigen Schritt in irgendeiner Beziehung weiter gekommen. Man ist mit dieser „Mode" oder „Vorschrift"? in eine Sackgasse geraten, aus der es nie einen Ausweg vorwärts geben wird, da diese Wörter nie und nimmer Eigentum des deutschen Wortschatzes werden können. Nur etwa ein oder ein paar wenige Dutzend ein- und zweisilbige Wörter des alltäglichen Gebrauches aus dem Lateinischen, Griechischen (Französischen) wie: Zentrum, Sekunde, Akt, Prozeß, intakt, praktisch, Kongreß, Kontrast (Kontur), mögen in Ermangelung eines ebenso kurzen und ebenso bezeichnenden deutschen Ausdrucks zur Zeit als übernommene

Digitized by Google

Wörter mit k und z geschrieben werden (ein Zwang dazu liegt keineswegs vor); aber die anderen 99 Hundertstel lateinische Wörter, die wir in der Umgangssprache und im Beruf täglich gebrauchen, werden nie und nimmer deutsche Worte geben. Bei der lateinischen Schreibweise müssen wir selbstverständlich auch immer folgerichtig verfahren und auch die täglich dutzendmal wiederkehrenden Wörter wie Tuberculose, Fractur, Constitution, Compression, Infection, Appendicitis, Medicin u. a. mit c schreiben. Daß es vielen Lesern ganz zweifellos auffallen wird, in diesem Buche immer Fractur und Tuberculose mit c geschrieben zu finden, besagt nicht, daß diese Schreibweise verkehrt ist, sondern beweist nur, wie tief wir uns alle in zwei Jahrzehnten unnötig in Falsches verrannt haben, ohne es noch als solches zu empfinden. Ein vernünftiges Zurück gibt es nur, wenn wir wieder wie früher bei den lateinischen Wörtern, die niemals Glieder unserer Sprache werden können, das c beibehalten; und die griechischen Wörter sollen ausnahmslos mit k vor a, o und u sowie mit z vor e und i geschrieben werden, also Karzinom, Sarkom, Pankreas, Kondylen u. a. Jedes Ding hat allerdings seine zwei Seiten. So mag man stutzen, wenn man nach der empfohlenen Schreibart nun etwa den Satz liest „Von den beiden Kondylen ist am häufigsten der Condylus internus befallen." Das ist nicht zu vermeiden; ebenso kommen Schwierigkeiten bei Wörtern vor, die zur Hälfte lateinisch, zur Hälfte griechischer Ableitung sind. Aber die Schuld für solchen scheinbaren Widersinn trifft nicht die wirklichen Förderer der deutschen Sprache und Schreibweise, sondern natürlich die Gelehrten aller Länder, die solche Zwitterbildungen von Fachausdrücken schufen. — Wer medicinische Arbeiten nur liest, wird das Durcheinander der Schreibarten vielleicht gar nicht so gewahr; wer selbst Arbeiten schreibt und drucken läßt, gerät in größte Verlegenheit in diesen Fragen und muß sich entscheiden über eine bestimmte folgerichtige Schreibweise. Ich glaube hier die einzig richtige gewählt zu haben — Versehen beim Lesen der Druckbogen können stehen geblieben sein —, etwas Neues und Besonderes ist nicht dabei. Ähnliche Vorschläge haben schon mehrere in den medicinischen Wochenschriften der letzten Jahre gemacht; leider ohne viele Nachfolger zu finden. Aber der Umschwung muß einmal kommen. Man lese nur einmal die medicinische Fachliteratur von vor etwa 30 Jahren (z. B. Gegenbauers Anatomie) und man wird nach ein paar Seiten sehen, daß sich jene Bücher viel folgerichtiger in der Schreibweise ausdrücken. Verfasser empfiehlt also — und hat es in diesem Buche entsprechend durchgeführt — in den lateinischen und dem Latein entnommenen Wörtern das „c" nicht durch „k" zu ersetzen, also zu schreiben und zu drucken „Ulcus, Ulcera, circumscript, accidentell, Placenta, Rectum, Coxitis, Appendicitis, concav" usw. Die Diphtonge „oe" und „ae" sind in den lateinischen Stämmen zu belassen, also „foetal", „Praemolar" usw., in den deutschen Endigungen deutsch mit „ä" und „ö" zu schreiben, also „primär", „voluminös" usw.; die verdeutschte Diminutivendigung „culus" und „culum" ist und kann nur mit „k" geschrieben werden, also „Divertikel", „Ventrikel", „Tuberkel" usw. Die dem Griechischen entlehnten Wörter behalten ihr „k" bei vor a, o und u und Consonanten und verwandeln es in „z" vor e und i, also Karzinom, Kondylen, Pankreas usw. Wenn griechische Wörter latinisiert sind, verwandelt sich „k" selbstverständlich in „c", also z. B. Carcinoma duodeni, Condylus internus, Colon transversum usw. Endlich dürfte es sich empfehlen, an lateinische Wörter auf „um", denen wir einen deutschen Artikel vorsetzen, im Genitiv kein „s" anzuhängen; man sagt und schreibt also besser „des Duodenum" und nicht „des Duodenums".)

Digitized by Google

Inhalts-Anordnung.

	Seite
Vorworte	V
Vorbemerkungen	X
Abkürzungen in den Anmerkungen	XII
Allgemeiner Teil	1
Knochen, Knorpel u. Gelenkkapsel	1
Weichteile	8
Besonderer Teil	12
Hand, Allgemeines	12
Finger	12
Endphalangen	12
Mittelphalangen	14
Grundphalangen	15
Mittelhand, Allgemeines	16
I. Metacarpale	19
II. Metacarpale	20
III., IV. u. V. Metacarpale	20
Handwurzel, Allgemeines	21
Os multangulum majus	25
Os multangulum minus, Os capitatum, Os hamatum	25
Os naviculare	26
Os lunatum	29
Os triquetrum	32
Os pisiforme	33
Überzählige Handwurzelknochen	33
Unterarm	36
Distales Ende, Allgemeines	36
Ulna	39
Radius	42
Ellenbogen, Allgemeines	44
Proximales Ulna-Ende	47
Proximales Radius-Ende	49
Distales Humerus-Ende	51
Humerus-Schaft	54
Schulter	56
Proximales Humerus-Ende	56
Scapula	65
Clavicula	67
Fuß, Allgemeines	69
Zehen, Allgemeines	70
Endphalangen	70
Mittelphalangen	71
Grundphalangen	71
Mittelfuß, Allgemeines	72
I. Metatarsale	73
II., III. u. IV. Metatarsale	75
V. Metatarsale	87
Fußwurzel, Allgemeines	90
Ossa cuneiformia	92
Os cuboideum	92
Os naviculare	94
Talus	102
Calcaneus	107
Weichteile am Sprunggelenk	113
Unterschenkel	114
Distales Ende der Knochen	114
Fibula	114
Tibia	115
Schaft der Unterschenkelknochen	118
Fibula	118
Tibia	119
Knie	121
Proximales Ende der Fibula	121
Proximales Ende der Tibia	121
Gelenkpartie der Tibia	125
Kniegelenkspalt	127
Weichteile am Knie	129
Patella	133
Distales Femur-Ende	135
Oberschenkel	143
Femurschaft u. Trochanteren	143
Weichteile am Oberschenkel und Hüfte	147
Hüfte	148
Hals und Kopf des Femur	148
Hüftgelenkspalt	157
Pfannenpartie	158
Becken	163
Os ilium	163
Os pubis	165
Os ischii	166
Ganzes Becken	166
Weichteillumen des Beckens	168
Gravidität	172
Wirbelsäule, Allgemeines	172
Halswirbel	178
Brustwirbel	180
Lendenwirbel	184
Kreuzbein	192
Symphysis sacro-iliaca	199
Steißbein	200
Rippen und Brustbein	201
Rippen	201
Brustbein	207
Kopf, Entwicklung	209
Gehirn	213
Schädelbasis	214
Pneumatische Höhlen, Allgemeines	217
Stirnhöhlen	219
Siebbeinhöhlen	220
Kieferhöhlen	223
Keilbeinhöhlen	224
Augenhöhlen	226
Processus mastoideus und Gehörorgan	228
Unterkiefer	232
Zähne, Entwicklung und Durchbruch	234
Anatomie und Nomenclatur	236
Beginnende Pathologica	236

Digitized by Google

	Seite
Weichteile des Halses, Allgemeines	239
Larynx und Pharynx	239
Trachea	242
Lungen und Rippenfell	243
Beim Foetus u. Neugeborenen	243
Beim Erwachsenen	244
Zwerchfell	254
Herz, Allgemeines	259
Fernaufnahmen	260
Orthodiagraphie	262
Gliederung des normalen Herzschattenbildes	262
Pulsation	264
Herz des Neugeborenen und des Kindes	264
Herz des Erwachsenen	266
Form und Lage des ganzen Herzens	266
Größe des ganzen Herzens	272
Veränderungen der einzelnen Herzabschnitte	279
Linke Herzhälfte	280
Rechte Herzhälfte	285
Herzbeutel	286
Aortenbogen und Nachbargefäße	289
Die einzelnen Abschnitte des Aortenbogens	295
Speiseröhre	302
Thymus	309
Leber, Allgemeines	310
Gallenblase	314
Milz	319
Bauchspeicheldrüse	321
Harnorgane	322
Nieren, Allgemeines	322
Kindliche Nieren	322
Form, Lage, Größe, Bewegung	323
Verschiedenes	326
Stein- u. steinähnliche Schatten	328
Harnleiter, Allgemeines	331
Stein- u. steinähnliche Schatten	332
Harnblase, Allgemeines	334
Stein- u. steinähnliche Schatten	334
Prostata	335
Magen und Darm, Allgemeines	337
Magen, Allgemeines	340
Nomenclatur	341
Magen des Neugeborenen und des Kindes	341
Geschlecht und Magenform	343
Größe, Lage u. Form im Ganzen	343
Form allein, als Ganzes	348
Einzelheiten der Form	350
Kraniales Drittel	350
Mittleres Drittel	355
Caudales Drittel	361
Tonus	366
Peristaltik	368
Motilität	373
Secretion	375
Verschiedenes	376
Dünndarm, Allgemeines	377
Duodenum, Allgemeines	379
Pars superior	381
Pars descendens und Pars transversa	397
Jejunum u. Ileum, Allgemeines	398
Verschiedene Einzelheiten	403
Dickdarm, Allgemeines	405
Der Dickdarm des Neugeborenen und des Kindes	405
Der Dickdarm des Erwachsenen	406
Coecum und Colon ascendens	407
Processus vermiformis	412
Colon transversum und Colon descendens	417
Functionelles	417
Anatomisches	418
Gase im Darm	424
Verschiedenes	425
Divertikel	430
Colon sigmoideum	432
Mastdarm	434
Sachregister	439

Digitized by Google

Vorbemerkungen.

In keinem einzigen Falle bestand der Gedanke, daß der Röntgenbefund allein maßgebend sein sollte. Hinter jeden Gegenstand dieses Buches muß man sich den Nachsatz denken: „wenn die Anamnese und der klinische Befund dafür oder wenigstens nicht dagegen sprechen."

Anweisung für zweckmäßigste Benutzung des Buches. Man suche zunächst in der „Inhalts-Anordnung" am Anfang des Buches den betr. Körperteil, das Organ, den Knochen usw., an dem die fragliche Erscheinung, über die man der Auskunft bedarf, ihren Sitz hat. Die dort angegebene Seite schlage man auf und überblicke von Absatz zu Absatz die gesperrt gedruckten Worte, bis man das Gesuchte gefunden hat. Nachdem man darüber unterrichtet ist, gehe man am besten auch noch den vorhergehenden und nachfolgenden Abschnitt durch, um nicht etwa Dazugehöriges zu übersehen. Hat man vergeblich gesucht, so lese man die Inhaltsangabe am Anfang des Buches nochmals daraufhin durch, ob das Gewünschte vielleicht unter einer anderen Überschrift behandelt sein könnte. Ferner sei noch auf die am Ende größerer Abschnitte gebrachten Hinweise aufmerksam gemacht, sowie vor allen auf das äußerst ausführliche Register am Ende des Buches. Ist auch diese Nachforschung erfolglos, dann gehe man den ganzen „Allgemeinen Teil" durch, der Seite 1—11 folgt; in den meisten Fällen kommt man damit zum Ziele. Damit das Durchsuchen mehrerer Seiten oder ganzer Kapitel schnellstens vor sich gehen kann, sind die Stichworte jedes Artikels gesperrt gedruckt.

Zu den Literaturangaben in den Anmerkungen. Die vorhandene Literatur über die Gegenstände, die der Titel der Schrift einbegreift, war bei Erscheinen der ersten Auflage noch recht gering. Inzwischen ist sie naturgemäß größer geworden. Am meisten haben sich mit Erscheinungen, wie sie dies Buch vermerkt, Grashey und seine Schüler befaßt: sie beziehen sich aber nur auf das Skelett und Extremitätenweichteile, hauptsächlich in chirurgischer Hinsicht. Vereinzelte Angaben finden sich über Skeletteile bei Alexander, Altschul, Balli, C. Beck, Bade, Blencke, Bertolotti, Bircher, Bouchacourt, Busi, Buxton, Chrysospathes, Coleschi, Decref, Destot, Heinrich Fischer, Gocht, Graeßner, Grumbach, Haenisch, Heilporn, Haglund, Jakobsthal, Japiot, Kienböck, Knox, Lauenstein, Ludloff, Panner, Ponzio, Preiser, Putti, Reyher, Rossi, Sabat, Schinz, Stettner, Stieda, Takagi, M. Weil, Wollenberg, Zaayer u. a.; über Kopf und Hals bei Albers-Schönberg, Belot, Brunslow, Carlsten, Dieck, Eugen Fränkel, Haike, Jaugeas, Neumayer, Sidney-Lange, Rhese, Scheier, Schüller, Sjögren, Sonnenkalb, Speder, Ström, Thost u. a.; über Lungen, Herz, Aorta, Zwerchfell bei Alessandrini, Aßmann, de la Camp, Dietlen, Frik, Groedel, Guilleminot, Hoffmann, Holzknecht, Humphrey-Rolleston, Jamin, Kienböck, Kraus, Küpferle, Lebon, Levy-Dorn, Lorey, Moritz, Maragliano, Mignon, Munk, Perussia, Rieder, G. Rosenfeld, Schellenberg, v. Teubern, Vaquez und Bordet, Veith, E. Vogt, A. Weil, Weinberger, Fr. Williams, Zehbe u. a.; über Nieren, Harnleiter und Blase bei Albers-Schönberg, Alexander, Arcelin, Burchardt, Comas und Prio, Fenwick, Haenisch, Haret, Thurstan-Holland, Immelmann, Lester-Leonard, Lomon, Nemenow, Nogier, Rumpel, Schlecht, Sträter, Thompson-Walker u. a.; über den Magen-Darm-Kanal von Altschul, Alvarez, Aubourg, Alwens, Barcley, Balli, Béclère, von Bergmann, Bönninger, Busi, Campo, Carman, Case, Chaoul, Chilaïditi, Cole, Max Cohn, David, Desternes, Dietlen, Eisler, Forssell, Finzi, Faulhaber, George und Gerber, Groedel, Haenisch, Haudek, Seth Hirsch, Holzknecht, Hürter, Kaestle, Kerley und Le Wald, Kloiber, Kreuzfuchs, Leven und Barret, Levy-Dorn, Lossen, Moynihan, Parola, Perussia, Pfahler, Révész, Quimby, Rieder, Schlesinger, Schütze, Simmonds, G. Schwarz, Steyrer, Stierlin, Stoccada, Strauß, Tandoia, E. Vogt, u. a. Bei den Artikeln über Auftreten der ersten Knochenpunkte und der weiteren Entwicklung, über die Sesambeine, die Anomalien und Varietäten des Skeletts wurden außer den Erfahrungen des Verfassers Atlanten und Arbeiten zu Rate gezogen von Sessa und Alberti, Hauchamps, Klynens und Mahaux, Lambertz, Jedlicka, Kratzenstein, Scheffer, Wilms, Sick, von Ranke, Behrendsen, Hasselwander, Ludloff, Morin, Hahn, Pfitzner, Spalteholz, Wendt, Poirier, Toldt, Tapon, Pryor, Holmgren, Aakerlund u. a.

Digitized by Google

Figuren sind vom Verfasser nur da beigefügt worden, wo es zum genauen Verständnis unerläßlich schien. Ein paar wenige Figuren sind grob schematisch und nur so weit ausgeführt, als es unbedingt nötig war.

Dem Lexikonzweck des Buches entsprechend ist nicht bei jedem Gegenstand die ganze dazu gehörige Literatur vermerkt, sondern meist nur die wichtigsten letzten Arbeiten; vor allem solche, die ausführlich sind und Literatur-Zusammenstellungen enthalten; kurz, die Literaturangaben sind von dem Gesichtspunkte aus gemacht, jedem, der sich über eine Erscheinung eingehend unterrichten will, Anhaltspunkte zur geeigneten Orientierung und zum Weiterforschen zu geben.

Winke zum sachgemäßen Studium eines Röntgenbefundes. Der Befund ist in jedem Falle nach der Platte zu beurteilen, nicht nach dem Abzuge; letzterer kann höchstens einmal als Notbehelf gelten. Die schlechteste Platte ist in jedem Falle wertvoller als ihre beste Kopie. Von den gebräuchlichsten Plattenschaukästen mit Mattscheibe und direkten Lichtern dahinter sind die meisten zum Erkennen feinerer Verhältnisse vollständig ungenügend. Das Vollkommenste sind die Kästen mit indirectem Licht. Zur besseren Erkennung geringer Schattendifferenzen empfiehlt es sich, etwas weit weg von der Platte zu gehen, sie auch von den Seiten her, also schräg zur Blickrichtung, zu betrachten.

Wem kein Plattenschaukasten zur Verfügung steht, für den gilt folgendes: Die Platte darf nie direct gegen eine Lichtquelle, auch nicht gegen irgendwelche sonstigen Gegenstände oder gar gemusterte Fenster gehalten werden. Sie ist vielmehr gegen eine ganz gleichmäßig beleuchtete einfarbige Fläche zu betrachten. Am besten eignet sich hierzu der gleichmäßig bewölkte oder unbewölkte Himmel und ferner reinweißes Aktenpapier, auf das helles Tageslicht oder künstliches Licht auffällt. Die Platte mit einer Mattscheibe zu hinterlegen und dann gegen directes Licht oder den Himmel zu halten, genügt im Notfalle, aber nur bei gröberen pathologischen Befunden. — Sehr blasse, sogenannte flaue Platten sind mit der Schichtseite auf weißes Papier aufzulegen, etwas anzupressen, am besten im Kopierrahmen, und in der Aufsicht zu betrachten.

Digitized by Google

Abkürzungen in den Anmerkungen.

Fortschritte = Fortschritte auf dem Gebiete der Röntgenstrahlen. Hamburg. Verlag: Gräfe & Sillem.

Röntgen-Archiv = Archiv und Atlas der normalen und pathologischen Anatomie in typischen Röntgenbildern. Hamburg. Verlag Gräfe & Sillem.

Atlas I Grashey = Atlas typischer Röntgenbilder vom normalen Menschen. München, 4. Auflage 1917. Verlag: Lehmann.

Atlas II Grashey = Atlas chirurgisch-pathologischer Röntgenbilder. München 1909. Verlag: Lehmann.

Atlas Groedel = Atlas und Grundriß der Röntgendiagnostik in der inneren Medizin, München, 3. Auflage 1914. Verlag: Lehmann.

Rieder-Rosenthal = Rieder-Rosenthal: Lehrbuch der Röntgenkunde. Leipzig 1918ff. Verlag: A. Barth.

Röntgen-Kongreß = Verhandlungen der Deutschen Röntgen-Gesellschaft. Hamburg. Verlag: Gräfe & Sillem.

Amer. Journ. of Röntg. = American Journal of Röntgenology. Herausgegeben von Hoeber-New-York.

Arch. d'Electr. méd. = Archives d'Electricité médicale experimentales et cliniques. Bordeaux. Verlag: Hamel.

Soc. de Rad. méd. = Bulletins et Mémoires de la Société de Radiologie médicale de France. Paris. Verlag: Steinheil.

Journ de Rad. = Journal de Radiologie. Annales de la Société belge de Radiologie. Brüssel. Verlag: Severeyns.

Revista Espan. Rad. = Revista Espanola de Electrologia y Radiologia Médicas. Verlag u. Herausgeber: Calatayud, Valencia.

Radiologia med. = La Radiologia medica. Rivista mensile. Organo Ufficiale della „Società Italiana di Radiologia Medica". Pavia, Mattei & Co.

Lehrbuch Schittenhelm = Lehrbuch der Röntgen-Diagnostik (Enzyklopaedie der klinischen Medicin, von Langstein, v. Noorden, Pirquet u. Schittenhelm). Berlin. Verlag von Julius Springer. 1924.

Leitfaden Gerhartz = Leitfaden der Röntgenologie. Berlin. Verlag Urban & Schwarzenberg 1922.

The Journ. of Rad. = The Journal of Radiology, published by the Radiological Society of North America; Omaha, Nebraska.

Digitized by Google

Allgemeiner Teil.

Knochen, Knorpel und Gelenkkapsel.

Knorpelige, nicht verkalkte, bezw. nicht verknöcherte Skeletteile differencieren sich im Röntgenbilde nicht unmittelbar vom Weichteilschatten.

Der erste Beginn der Verkalkung der Knochenkerne setzt auch bei normaler Skelettentwickelung nicht immer ganz symmetrisch, d. h. auf beiden Körperseiten gleichzeitig, ein.

Wie durch äußerst sorgfältige Untersuchungen jetzt einwandfrei nachgewiesen ist[1]), bilden sich die verschiedenen Knochenkerne des Skeletts bei verschiedenen, ganz gesunden, gut entwickelten Individuen nicht in genau der gleichen Reihenfolge aus; bisweilen sind diese, bisweilen jene Knochenkerne weiterentwickelt. In keinem Falle darf man die Beurteilung auf die verschiedene Ausbildung eines einzigen Knochenkerns oder auch eines einzigen Skeletteils gründen. So können bei Fällen, die einen gewissen Entwicklungsgrad erreicht haben, vereinzelte Knochenkerne, z. B. der im Tuber calcanei, Capitulum radii oder Olekranon, vollständig fehlen, obwohl sie meistens bei Fällen, die ihrer Gesamtheit nach auf einem bedeutend niedrigeren Entwicklungsstadium stehen, vorhanden sind. — Man kann ferner auch nicht aus dem Entwicklungsgrad eines ganzen Skeletteils auf den Entwicklungsgrad des ganzen Skeletts schließen. Das Handskelett kann z. B. in einem Falle weniger verknöchert sein als in einem anderen, während gleichzeitig das Fuß- und das Ellenbogenskelett des ersteren Falles wesentlich mehr ausgebildet ist. — Mit kräftigerer Constitution pflegt im allgemeinen eine vorgeschrittenere Verknöcherung vorhanden zu sein (s. ferner „Handwurzel. Allgemeines").

Das Tempo des Ossificationsvorganges ist bei den Mädchen ein schnelleres als bei den Knaben; das soll schon im ersten Quinquennium der postfoetalen Entwicklungsperiode zu Tage treten mit Unterschieden von 1—2 Jahren im Erscheinen der Knochenkerne. Man kann kurz sagen: Das weibliche Geschlecht bildet die Knochenkerne früher und bei einer geringeren Körpergröße aus als das männliche, und zur Anlage sämtlicher Knochenkerne ist beim weiblichen Geschlecht eine kürzere Zeitspanne notwendig. Auch die Verschmelzung der Epiphysen- und Apophysen-Ossificationen mit der Diaphyse tritt beim weiblichen Geschlecht früher ein, z. B. in den Grundphalangen der Zehen beim Weibe schon zwischen dem 15. und 17., beim Manne dagegen erst zwischen dem 17. und 22. Lebens-

[1]) Aake Aakerlund: Entwicklungsreihen in Röntgenbildern von Hand, Fuß und Ellenbogen im Mädchen- und Knabenalter. Röntgen-Archiv. Band 33. 1918. — P. Sessa u. O. Alberti: Atlante rad. dello sviluppo delle ossa delle estremità. Bologna 1922.

Digitized by Google

jahr, also zur Reifezeit der beiden Geschlechter. Ferner ist bei kleinen Individuen der Synostosierungsprozeß verzögert, bei großen beschleunigt[2]). Nach anderen tritt der Epiphysenschluß am frühesten am Os metacarpale I ein und zwar im 16. Lebensjahre[3]).

Störung des Epiphysenschlusses „protrahierte Unreife an der Epiphysenlinie" kommt als unmittelbare Folge des Geschlechtsdrüsen-Ausfalles vor, also bei frühkastrierten Eunuchen und beim Hypogenitalismus, welch' letzterer Symptom des Infantilismus, der hypoplastischen Constitutions-Anomalie, der pluriglandulären Insufficienz, der Erkrankungen der Hypophyse und Schilddrüse und einiger Formen des Zwergwuchses ist. Alle zeigen protrahierte Unreife der Epiphyse, nur kommt beim Eunuchoidismus außerdem noch Disproportion des Skelettes hinzu, bedingt durch die Reaction in der Hypophyse, die auf den Reiz der Kastration einsetzt[4]).

Von dem noch ins Bereich des Normalen fallenden Kleinwuchs bis zum (pathol.) Zwergwuchs hinüber finden in den Ossificationsbildern fließende Übergangsformen statt[5]).

Die Epiphysenknorpelscheiben ergeben im Röntgenbilde nur da einen geraden bandförmigen Lichtstreifen, wo sie in der Strahlenrichtung verlaufen; sonst kommen ovale und zerrissene, auch geteilte Gebilde zustande, je nachdem der Winkel, unter dem die Strahlen die Knorpelfuge trafen, kleiner oder größer war und die Knorpelscheiben selbst mehr oder weniger gekrümmte Flächen darstellen (z. B. in Femur und Tibia am Knie). Ähnlich verhält es sich mit Fracturen der Knochen; ähnlich auch mit den Gelenkknorpeln.

Vereinzelte persistierende Knorpelfugen kommen vor, am häufigsten am distalen Radiusende. Die Entscheidung bei Fracturverdacht dürfte nicht schwer sein; will man ganz sicher gehen, fertige man auch ein Röntgenogramm der anderen Seite an. Persistierende Knorpelfugen pflegen doppelseitig aufzutreten.

Da, wo in der Wachstumsperiode Epiphysenfugen gewesen sind, bleibt noch jahrelang nach erfolgter Verknöcherung ein dichterer Schattenstreifen im Knochen, die sogenannte Epiphysennarbe.

Die Konturen der wachsenden Knochen sind an gewissen Skeletteilen auch unter normalen Verhältnissen nicht glatt, sondern unregelmäßig zackig und höckerig (z. B. am Akromion, Pfanne, distale Humerusepiphysen, Calcaneus).

Ist man im Zweifel, ob in gewissen Fällen eine Fractur, Infraction, Gelenkkörper u. a. vorliegt, oder ob es sich nur um überzählige Knochen, Sesambeine, um Varietäten handelt, so wird in den allermeisten Fällen die andere Seite die Entscheidung fällen, da die Varietäten meist

[2]) Hasselwander: Die Röntgen-Strahlen in der Anatomie. Lehrbuch Rieder-Rosenthal. 2. Band 1918. — Prior. Holmgren. cit. bei Hasselwander.

[3]) Fischer, Heinrich: Beziehungen der inneren Secretion zur Genese einiger im Röntgenbilde praktisch wichtiger Skelettvarietäten. Fortschritte. Bd. 29. 1922.

[4]) H. Fischer l. c.

[5]) A. Hasselwander: Die Bedeutung des Röntgenbildes für die Anatomie. München-Wiesbaden (Bergmann) 1921; mit ausführl. Literatur-Verzeichnis.

Digitized by Google

symmetrisch gleich oder ähnlich gut ausgeprägt auftreten oder die andere Seite die Varietät wenigstens angedeutet zeigt (s. auch S. 35 u. 36).

Was die inconstanten Skelettstücke überhaupt anbetrifft, so ist zu bemerken, daß ihre Zahl mit steigendem Alter zunimmt[6]), daß man sie auffallend häufig bei Arthritis deformans und anderen Arthritiden findet, daß sie zweifellos in aetiologischem Zusammenhang mit Arthritis deformans und mit Trauma stehen, und daß sie bei Arthritis deformans fast immer Entartungserscheinungen aufweisen[7]). Es wird daher angenommen, daß knorpelig angelegte, zurückgebildete und nicht zur Verwertung gelangte Keime durch den Reiz eines gesetzten Traumas oder einen, einem solchen in seiner Wirkung gleichzusetzenden, chronischen Reiz eine besondere Ausbildung erfahren können. Ein solcher Reiz soll auch von der Hypophyse ausgehen können, deren Beziehung zum Knochenwachstum feststeht. So fand ein Untersucher bei zwei Fällen von Akromegalie ein besonderes zahlreiches Auftreten von überzähligen Carpalia und Tarsalia[8]).

Innerhalb der spongiösen Architektur bestimmter, vielleicht aber aller Knochen oder wenigstens aller knorpelig angelegten Knochen, werden nicht allzuselten im Mittel etwa erbsengroße, meist etwas ovale, äußerst dichte Schatten angetroffen, die nie die Ursache geklagter Beschwerden sein dürften. Es handelt sich bei diesen Gebilden um sogenannte Compacta-Inseln[9]). Am häufigsten werden sie in den Knochen des Carpus und Tarsus als Nebenbefund erhoben (s. daselbst die entsprechenden Vermerke und Abbildungen), und zwar scheinen sie in den betr. Knochen sich häufig an solchen Stellen zu bilden, wo Systeme von Plättchenzügen sich kreuzen. Sie können, wenn auch sehr selten, eine Verwechselung mit pathologischen Knochenherden veranlassen[10]). Von mehr strichförmigen Compacta-Inseln in der Nähe von Epiphysenlinien wird neuerdings angenommen, daß es sich dabei um versprengte und später verknöcherte Keime des Epiphysenknorpels handele, die genetisch mit einer gestörten Geschlechtsdrüsenfunction (s. oben S. 2) in Zusammenhang zu bringen seien. Wenn diese Annahme durch weitere Untersuchungen im Röntgenbilde bestätigt werden sollte, so könne man diese strichförmigen Compacta-Inseln mit gutem Rechte für die Diagnose eines überstandenen Hypogenitalismus heranziehen, und soweit noch dazu Anzeichen der charakteristischen Disproportion des Skelettes (s. oben) vorhanden seien, auch für die besondere Diagnose eines Übergangs-Eunuchoidismus. So könnten auf diese Weise später noch bestimmte Rückschlüsse auf die Constitution eines Organismus gezogen werden. Jedenfalls scheine die Intensität der Störung im Epiphysenschluß dem Grad der Geschlechtsdrüsen-Unterfunktion parallel zu gehen. Wie weit eine

[6]) Heinr. Fischer; Beitrag zur Kenntnis der Skelettvarietäten (überzählige Carpalia und Tarsalia, Sesambeine, Compactaiseln). Fortschritte. Bd. 19, 1912.

[7]) Wohl zuerst vom Verfasser betont, s. S. 73 der I. Aufl. dieses Buches.

[8]) Heinr. Fischer l. c.

[9]) A. Stieda: Über umschriebene Knochenverdickungen im Bereich der Substantia spongiosa im Röntgenbilde. Beitr. z. klin. Chirurgie Bd. 45. Heft 3. 1905.

[10]) Heinr. Fischer, l. c.

Digitized by Google

hypogenitale oder eine andere innersecretorische Störung für die Genese der übrigen Compacta-Inseln (in den kurzen Knochen des Fußes und der Hand) heranzuziehen sei, müßten weitere Beobachtungen lehren[11]).

Die allgemeinen Wachstumsstörungen des Skeletts sind bei den Knochenpartien berücksichtigt, die sich für diese Zwecke am besten für die Röntgenuntersuchung eignen (distale Vorderarmknochenenden, distales Femurende, Spheno-Occipitalfurche etc.). Immerhin sei auf alle Fälle hier bereits erwähnt, daß bei Rhachitis das Auftreten der Knochenkerne häufig nachhinkt, daß es bei Myxoedem sehr verzögert, bei Mongolismus sehr unregelmäßig ist, d. h. teils rechtzeitig, teils etwas verspätet, teils etwas verfrüht (s. ausführlicher unter „Handwurzel").

Ist bei Verdacht auf Erkrankung einer Epiphyse der betr. Knochenkern größer als der der gesunden Seite, so spricht dies für Tuberculose; denn während normalerweise die Knochenkerne beiderseits in gleichem Umfange ossificiert zu sein pflegen, setzt die Tuberculose zunächst einen Reiz zu schnellerer Verknöcherung.

Kleine stachel- oder dornartige Auswüchse des Knochens in Höhe der früheren Knorpelfuge oder etwas diaphysenwärts davon sind verdächtig auf cartilaginäre Exostosen. Man untersuche auch die andere Seite, dort ist — bei multiplen cartilaginären Exostosen — der correspondierende Auswuchs eventuell kräftiger und eindeutiger ausgeprägt. (Große cartilaginäre Exostosen sind nicht zu verkennen. Deutlich sieht man an ihnen, wie die Struktur des Röhrenknochens unvermiftelt in sie übergeht.)

Fracturen in den Knorpelfugen, d. h. reine Epiphysenlösungen, sind äußerst selten; sitzt ein Epiphysenknochenkern anscheinend nicht genau an der Diaphyse an, wie z. B. am distalen Humerusende (s. daselbst), so kann es sich doch um ganz normale Verhältnisse handeln, wie die Controlaufnahme der anderen Seite entscheiden wird. Aber für den Fall, daß selbst solche nicht mehr möglich ist oder in derselben Anordnung nicht gelingt, sind die betr. Verhältnisse bei jedem dieser Skelettteile eingehend beschrieben und durch Skizzen erklärt. Fracturen kommen übrigens eher neben als in den Knorpelfugen zustande, oder sie folgen letzteren nur ein Stück weit und springen dann in die Diaphyse über.

Sesambeine können zwei- und mehrfach geteilt vorkommen und so Fracturen vortäuschen (s. dazu die Ausführungen S. 17 und 18).

Periostale Auflagerungen an allen Röhrenknochen der Extremitäten, — generalisierte Periostitis hyperplastica — besonders ausgeprägt an den Grundphalangen der Finger und an den Metakarpen, mit alleinigem Fehlen an Mittel- und Endphalangen kommen — übrigens ein äußerst seltener Befund — bei Leuten (meist Männern zwischen 20—55 Jahren) vor mit chronischen, mit Eiterungs- und Einschmelzungsprozessen oder brandiger Zerstörung einhergehenden Lungenaffectionen, Bronchiektasien, putrider Bronchitis und dadurch verursachten oder auf anderer Basis entstehenden Gangraenherden, bei Empyemen, sehr viel seltener bei an chronischer Lungentuberculose leidenden Personen; in zweiter Linie bei Patienten mit Herzfehlern, und endlich im Anschluß an ma-

[11]) Fischer, Heinrich: Beziehungen der inneren Secretion usw.

Digitized by Google

ligne Lungengeschwülste. (Die Resorption im Körper entstandener Zersetzungsprodukte gibt den Anstoß zur Bildung von Knochengewebe, speziell an den langen und kurzen Röhrenknochen.) Die Veränderungen an correspondierenden Knochen treten auch symmetrisch auf. (Gleichzeitig oder noch vorher sind Trommelschlägelfinger vorhanden, die aber auf Weichteilveränderungen allein beruhen.) Die Befunde an Mittelhand- und Mittelfußknochen sind direkt pathognomonisch[12]).

Nach schweren Contusionen, ebenso nach Reposition von Luxationen kann das Röntgenbild ganz normale Verhältnisse zeigen; derselbe Körperteil, 10 Wochen später controliert, kann aber sehr viele pathologische Veränderungen aufweisen. Dann waren bei dem Unfall Kapselbänder, Periostst ückchen und Sehnenansätze abgerissen, die jetzt ossificiert und daher sichtbar geworden sind (denn überall, wo Bindegewebe ist, kann Knochen entstehen, falls noch die zwei anderen Componenten: Nekrose und Kalkablagerung dazukommen).

Auffallende Kalkarmut (Atrophie) größerer Knochenpartien ist sehr selten reine Folge von Inactivität, in etwa $^4/_5$ aller Fälle ist sie Zeichen einer acuten oder subacuten Entzündung oder reflectorisch nach Fracturen und anderen Traumen entstanden. Bietet der Knochen ein ungleichmäßig scheckiges, fleckiges Aussehen in seiner Spongiosa dar, während die Corticalis bleistiftstrichdünn ist, so haben wir die höchsten Grade der acuten Knochenatrophhie vor uns; wenn es sich da nicht um Fracturen oder sonstige schwere Traumen handelt, dann zeigt uns diese Atrophie eine beginnende Tuberculose, Osteomyelitis acuta oder eine Arthritis gonorrhoica an; bei luetischen Affectionen wird sie nicht angetroffen, auch nicht bei Arthritis deformans. Die senile Atrophie ist im Vergleich zu dieser acuten Atrophie nur geringgradig und eher gleichmäßig, d. h. ohne fleckige Marmorierung.

Zahlreiche linsengroße Verdichtungsherde im Knochengewebe des ganzen Skelettes mit Ausnahme der Wirbelsäule, der Schädelknochen, der Schulterblätter, der Schlüsselbeine (und der Kniescheiben) sind bisher etwa 6mal beschrieben worden[13]). Sie waren mitunter Zufallsbefund und wurden als harmlosere Erscheinung angesprochen. Die Herde stehen mit ihrer Längsachse in der Längsachse des betreffenden

[12]) Ein äußerst gutes Röntgenbild findet sich bei Sielmann: Periostitis sämtlicher Extremitätenknochen bei Empyem nach Schußverletzung. Fortschritte. Band 25. 1917; ferner mit zahlreichen Abbildungen s. Eugen Fraenkel: Über allgemeine Periostitis hyperplastica (Osteoarthropathie hypertrophiante pneumique). Fortschritte. Band 25. 1918. — O. Schirmer: Beitrag zur Kenntnis der Akropachie. Wien. Arch. f. Inn. Med. 5. 2—3. S. 345.

[13]) Albers-Schönberg: Eine seltene, bisher nicht bekannte Structur-Anomalie des Skelettes. Fortschritte. Bd. 23. 1915. — Ledoux-Lebard, Chahaneix u. Desanne, ferner Laurent-Moteau: Journ. de rad. et electr. Bd. 2 u. 3. 1916, 1917. — H. Wachtel: Über einen Fall von Osteopathia condensans disseminata. Fortschritte. Bd. 27. 1920. — Laurell u. Wallgren: Untersuchung über einen Fall einer eigenartigen Skeletterkrankung (Osteosclerosis fragilis generalisata). Upsala hältare förennings förtandlingar. Bd. 25. Heft 5—6. — Lorey u. Reye: Über Marmorknochen (Albers-Schönbergsche Krankheit). Fortschritte. Bd. 30. 1923. — Fr. Schulze. Arch. f. klin. Chir. Bd. 118, S. 411. — William G. Alexander: Amer. J. of Röntg., X. 4. April 1923.

Digitized by Google

Skeletteils. Das ganze Röntgenbild sieht wie gesprenkelt aus. Die Größe der einzelnen Herde schwankt zwischen 2—3 mm und 4—5 mm. Am dichtesten stehen sie in der Spongiosa der Epiphysen der langen Röhrenknochen, während die Mitten der Diaphysen frei sind. In allen Fällen erscheinen die Verdichtungsherde so verteilt, wie es ungefähr den Stellen entspricht, in welchen sich nach Lexer die Tbc. haematogenes ossium festzusetzen pflegt. Letztere entwickelt sich wahrscheinlich als bacterielle Embolie kleiner Endarterien der Spongiosa. Die Verteilung der Flecke im Skelett scheint mit den Emboliestellen der Endarterien zusammenzufallen. Die Natur scheint uns in dieser Anomalie eine Übersicht derartiger Engpässe des Kreislaufs im Knochen darzubieten. Als Namen für das Leiden wurden bisher vorgeschlagen: Osteopoikilie, Ostitis condensans generalisata und Osteopathia condensans disseminata, Osteosklerosis fragilis generalisata. Das Hauptsymptom der Krankheit sind in der Regel Spontanfracturen. Leber-, Milz- und Lymphdrüsen-Vergrößerung kommen vor. Anaemie pflegt vorhanden zu sein, die in den letal verlaufenden Fällen als die eigentliche Todesursache aufzufassen ist. Auch ausgedehnte Weichteil-Verkalkungen wurden dabei gefunden. Einmal fand man das Krankheitsbild bei 3 Geschwistern (Kindern). Hier kamen ganz merkwürdige Röntgenbilder zustande mit mehr oder weniger breiten Kalkbändern an den Diaphysenenden der Metatarsi, Metacarpi und Phalangen (Remissionen im Krankheitsprozeß?) Mehrmals wurde in späteren Stadien Kiefernekrose festgestellt, die sich stets an Zahncaries angeschlossen hatte. Die Erkrankung scheint angeboren zu sein, jedenfalls wurden in einem Falle die sehr ausgeprägten Veränderungen bereits am 18. Tage nach der Geburt im Röntgenbilde nachgewiesen. Exogene toxische Schädlichkeiten scheinen nicht in Frage zu kommen. Auch wird Lues eines Elters als Ursache abgelehnt. Ein Autor meint, daß die Erkrankung sich auf der Grundlage einer ursprünglich rhachitisch-osteomalacischen entwickelt. Das wird von anderer Seite bestritten, und die Ursache in einer bereits im intrauterinen Leben vorhandenen und extrauterin fortdauernden abnormen Function des den Kalkstoffwechsel regulierenden Organes gesucht. In einem jüngst beschriebenen Falle[14]) wurde die Marmor-Erkrankung als Zufallsbefund bei Calcaneusfractur eines 34jähr. Mediciners gesehen, der „ganz gesund, dick und stark" war. Bemerkenswert war nur die relativ hohe Lymphozytenzahl und der gering erhöhte Blutdruck. Mit 1 oder 2 Ausnahmen waren die Diaphysen frei. Auch in der Clavicula und Scapula, in der Patella und Wirbelsäule fanden sich die fleckigen Veränderungen. Die Krankheit wird am besten nach ihrem Entdecker als Albers-Schönbergsche Krankheit bezeichnet.

Sklerotische Knochenpartien lassen bei Aufnahmen selbst mit ganz harten Röhren keine Spongiosa-Architektur erkennen. Aufnahmen gesunder Knochen mit ganz weichen Strahlen, die den Knochen überhaupt nicht durchdringen, können Sklerose vortäuschen.

[14]) A. Schell-Lund: A case of a rare skeleton anomaly. Acta Radiologica. Vol. I. 1922 (mit sehr guten Bildern).

Digitized by Google

Eiter im Knochengewebe ist nicht zu erkennen (in den Weichteilen nur selten bei besonders günstigen Verhältnissen); da aber dort, wo Eiter ist, Abbau von Knochengewebe stattgefunden hat, so läßt sich mitunter mit ziemlicher Sicherheit ein vermuteter Eiterherd auffinden. Das gleiche gilt für tuberculöse Granulationen.

Im Gegensatz zu den myelogenen sind die periostalen Sarkome bei ihrem Beginn im Röntgenogramme oft kaum zu sehen (s. später die Skizze und Beschreibung eines solchen Tumors des Femur).

Der Gelenkspalt des Röntgenbildes entspricht dem Gelenkknorpel. Verschmälerung des Gelenkspaltes entspricht Knorpelabschleifung oder Knorpelschrumpfung. Verbreiterung desselben spricht unter Umständen für Erguß im Gelenk. Kleine Gelenkergüsse zeigen sich im Röntgenbilde nicht an; mittlere nur unter gewissen Umständen, z. B. Vortreiben der Patella.

Kleinste Spitzen, Schärfen, Dornen an den Ecken der Gelenkenden finden sich als Zeichen beginnender einfacher primärchronischer Arthritiden (s. die Abbildungen beim „Kniegelenkspalt").

Bei Verdacht auf Gelenkmaus (Corpus liberum) beweist ein negativer Röntgenbefund gar nichts, da die Gelenkkörper in der Mehrzahl der Fälle rein knorpeliger Natur sind. Gelenkkörperähnliche Schatten bei chronischer Arthritis rühren meist von Knochenplatten der Gelenkkapsel her, selten von freien knöchernen oder verknöcherten Gelenkkörpern. Die sich immer gleichbleibende oder wechselnde Lage bei mehreren gleichsinnigen Aufnahmen entscheidet, ob Corpus liberum oder nicht. Zwischen den einzelnen Aufnahmen sind ausgiebige Bewegungen im Gelenk zu machen.

Ist auf ein und derselben Platte eine Gelenkpartie etwas durchlässiger als das gleiche Gelenk der anderen Körperhälfte, so ist dies oft ein Zeichen für beginnende Gelenktuberculose. Am häufigsten findet man diese Verhältnisse bei beginnender Coxitis.

Kalkconcrementschatten in Nähe des Gelenks, aber nicht dem Verlauf der Gelenkkapsel entsprechend, können von verkalkten Schleimbeuteln herrühren.

Harnsäureablagerungen in der Umgebung gichtischer Gelenke differencieren sich im Röntgenbilde nicht. Die gichtischen Affectionen großer Gelenke scheinen nichts Charakteristisches in ihrem Bilde darzubieten. Die gichtischen Harnsäureablagerungen in den Knochenenden kleiner Hand- und Fußgelenke (s. daselbst) pflegen sehr eigentümliche Bilder zu geben (s. außerdem noch Abbildung und Text zu Fig. 1 C. und Fig. 5).

Lange, gerade oder leicht gewellte durchlässige Striche, im Skelett- oder im Nierenschatten rühren von Falten der Haut oder von intermusculärem Fettgewebe her. Sie sind daran erkenntlich, daß sie über den Knochen- bezw. Nierenschatten ein- oder beiderseits hinausgehen.

Gesundes Periost ist im Röntgenbilde nicht sichtbar, auch nicht, wenn es abgehoben ist durch Blut oder Eiter; erst mit beginnender Ossification wird es als schmaler dichter Streifen erkennbar.

Digitized by Google

Stellen im Knochenschatten, die aussehen, als ob sie mit Gummi ausradiert wären (bei Rhachitis und Osteomalacie), sind sogen. Loosersche Umbauzonen. Keine Fracturen, keine Dislocation, zuweilen Einknickung!

Weichteile.

Reste früherer Jodoformglycerin-Injectionen können einen knöchernen Gelenkkörper vortäuschen; dasselbe gilt von Jodipin; auch Dermatol gibt kräftige Schatten. Auch sonst bei rätselhaften Schatten in Weichteilen muß man an diese Medicamente, auch an Salvarsan, denken und daraufhin den Patienten fragen. In Betracht zu ziehen sind ferner, wenn obige Medicamente nicht in Frage kommen: verkalkte Fettläppchen, Osteome, verkalkte Hauttumoren, verkalkte subcutane Granulome, verkalkte Varicen und Phlebolithen, endlich verkalkte Parasiten (s. S. 8 und 9).

Wie Halogene überhaupt einen sehr auffallenden Röntgenschatten geben, so auch Kochsalz, das bei Ischiasbeschwerden oder aus anderen Gründen injiciert worden ist.

Nässe, die an die Schichtseite der Platte bei secernierenden Fisteln gelangt ist, gibt auf dem Negativ irreführende helle Stellen, die schon für Sequester, Fremdkörper etc. gehalten worden sind. Sie sind übrigens bei Betrachten der Schichtseite in schräger Aufsicht bald als Fehler zu erkennen. Im Zweifelsfalle Vergleichsaufnahme mit Glasseite der Platte nach oben.

Heftpflaster und nicht genügend zurückgestreifte Kleider geben deutliche störende, zuweilen auch zu Irrtümern führende Schatten.

Nach Schmierkuren lassen sich selbst viele Jahre später kleine Mengen confluierten Quecksilbers, etwa bis zu Linsengröße, im Unterhautzellgewebe nachweisen. Daran muß man denken, wenn man einige wenige kreisrunde oder ovale Schatten von metallischer Dichte direkt unter dem Hautkontur, nicht tiefer auffindet.

Was rätselhafte Schatten von Knochendichte im Muskelbereich anbetrifft, so darf man nicht vergessen, an verkalkte Trichinen und Zystizerken zu denken. Betreffs Zystizerken — sie sind 2—4 mm breit und 7—12 mm lang — siehe ausführlich später unter „Weichteile am Knie". Trichinen geben runde Schatten von nur 1—2 mm Durchmesser; sie sind am Lebenden bisher röntgenographisch anscheinend kaum einmal nachgewiesen, sondern nur röntgenographisch an anatomischen Präparaten. Eigenartige Schatten im Muskelbereich gibt auch die Myositis ossificans progressiva im ersten Beginn[15]); sie tritt symmetrisch an beiden Körperhälften auf und ist regelmäßig mit Mikrodaktylie an Daumen und großer Zehe (s. daselbst) vergesellschaftet.

Hinsichtlich knochendichter Schatten im Hautbereich kommen in Betracht verkalkte multiple Atherome, verkalkte Epitheliome der

[15]) Krause u. Trappe: Ein Beitrag zur Kenntnis der Myositis ossificans progressiva. Fortschritte. Bd. 11. 1907 (mit vollständigem Literaturverzeichnis bis 1907). — Caronia: Su di un caso di miosite ossificante progressiva. La Pediatria, fasc. 3. 1918. — Weglau: Beitr. z. klin. Chir. Bd. 126. H. 2—3, S. 432.

Digitized by Google

Talgdrüsen, verkalkte degenerierte Schweißdrüsen und Verkalkungen in tuberculös erkrankter Haut, alles äußerst seltene und wohl leichter ohne Röntgenstrahlen zu diagnosticierende Leiden. Auch sonst sollen bei anderen seltenen Hautkrankheiten Knochenplatten in der Haut vorkommen (s. ferner nächsten Artikel).

Im Unterhautzellgewebe, zuweilen auch tiefer, werden — es sind bisher in der ganzen medicinischen Literatur noch kein Dutzend Fälle beschrieben — Kalkablagerungen gefunden, die sich im Röntgenbilde als linsen- bis mandelgroße Haufen von knochendichten punkt- und strichförmigen Schatten markieren; sie sind an der Hand, besonders in den Fingerkuppen, dorsal am Unterarm, vor der Patella, aber auch an anderen Körperteilen, vornehmlich in Gelenknähe beobachtet worden. Es handelt sich dabei um die sogenannten Hautsteine, Hypodermolithen, Kalksteingicht, Petrification der Haut[16]). Mit eigentlicher Gicht haben sie nichts zu tun. Die Ablagerungen bestehen aus Calciumphosphat, sie entwickeln sich langsam, ohne entzündliche Reaktion, ohne Anschwellung der benachbarten Lymphdrüsen, zuweilen mit vasomotorischen, trophischen und Sensibilitäts-Störungen. Veröffentlichte Röntgenbilder der Hand zeigen deutliche Knochenatrophie. — Die Krankheit selbst ist bereits um 1650 herum bekannt gewesen und beschrieben. — Es ist schwer oder unmöglich, das Charakteristische der Röntgenschatten der letztgenannten Affectionen in ihren ersten Anfängen befriedigend zu beschreiben (in vorgeschrittenerem Stadium bedarf es zur Diagnose meist des Röntgenbildes nicht, auch wird damit der Rahmen dieses Buches überschritten). Man muß deshalb im Zweifelsfalle die genannte Literatur einsehen.

Ganz entfernt ähnliche Schatten wie die soeben erwähnten Hypodermolithen werden an den Extremitäten von Phlebolithen hervorgebracht. (Über Phlebolithen im Abdomen s. unter „Beckenflecke", „Ureter" und „Weichteillumen des Beckens".) Die Phlebolithen an Arm und Bein sind aber im Gegensatz zu denen des Abdomens ungemein selten und zwar sind es die Haemangiome des Muskels und die multiplen, subcutanen, cavernösen Haemangiome, in denen sich Phlebolithen oft in recht großer Anzahl bilden. Solche Haemangiome sind aber bekanntlich außerordentlich selten. Charakteristisch für den Röntgenschatten ist die scharf begrenzte, meist kreisrunde Gestalt, die isolierte, im allgemeinen regellose Lage und die Größe, die zwischen der eines eben sichtbaren Fleckes und der einer Bohne schwankt, am häufigsten aber der einer Erbse entspricht. An den größeren, im ganzen helleren Formen läßt der Röntgenschatten häufig eine concentrische Schichtung erkennen[17]).

[16]) Profichet: Pierres de la peau. Thèse de Paris. 1900. — Aristide Busi: Di un caso della malattia che va sotto il nome di „pietre della pelle". Bulletino delle Scienze mediche di Bologna 1907 (mit Literaturverzeichnis). — Eugen Holländer: Kalksteingicht. Deutsche mediz. Wochenschrift. Nr. 14. 1917. — Umber: B. kl. W. 1921. Nr. 32.

[17]) E. Fabian: Über Phlebolithen. Fortschritte. Bd. 27. 1920 (mit ausführlichem Literaturverzeichnis). — Sträter: Vorweisung seltener Röntgenbefunde. a. Multiples, subcutanes, cavernöses Haemangiom mit zahlreichen Phlebolithen. Fortschritte. Bd. 30. 1. Kongreßheft 1922.

Digitized by Google

In Laparotomie-Narben können sich Verkalkungen ausbilden, die natürlich auch im Röntgenbilde einen Schatten werfen, der zu den gröbsten diagnostischen Irrtümern Veranlassung geben kann, wenn man nicht an diese Möglichkeit denkt[18]).

Was sonstige Kalkeinlagerungen in Gewebe anbetrifft, die also je nach Größe und Dicke in der Strahlenrichtung im Röntgenbilde einen mehr oder weniger kräftigen Schatten geben müssen, so erwähnen die Lehrbücher der Pathologischen Anatomie noch die Verkalkungen in fibrinösen Exsudaten und Thromben, in eingedickten käsigen Exsudaten, in hyalinen Massen, z. B. hyalin veränderten Gefäßen, in Psammomen, bei Pankreasnekrose im abgestorbenen Fettgewebe, in alten Infarcten und nekrotischen Epithelien, in elastischen Fasern, in Grenzmembranen von Drüsen (Tunicae propriae) und in bindegewebigen Schwarten.

Bei zahnähnlichen Schatten im Rumpf, besonders in der Beckengegend, denke man zuerst an die Möglichkeit einer Dermoidcyste[19]). Bei einer solchen Aufnahme konnte man sogar den Wurzelkanal sehen.

Bei ungemein durchlässigen (also auf dem Negativ schwarzen) Stellen im Schatten der Muskeln muß man bei entsprechendem klinischen Befunde an gashaltige Abscesse oder an interstitielles Emphysem denken.

Eiter in Weichteilen gibt, wie schon erwähnt, nur hier und da einmal unter günstigen Umständen einen Schatten (wenn Gasblasen in den Därmen oder reichliches Fettgewebe die Umgebung aufhellten). Aber alte chronische Eiterherde mit Kalkbröckeln sind gut erkennbar.

Fast ebenso verhält es sich mit Weichteiltumoren. Lipome heben sich zuweilen deutlich von den umgebenden (schwerer durchlässigen) Weichteilen ab. Im Thoraxraum differenciert sich der größte Teil der Weichteiltumoren. Bei den Organen, in welche wir kontrastbildende Mittel einführen, geben Tumoren einen Defect mit unregelmäßigen Konturen am Ausgußbilde.

Gefäße in normalem Zustande sind nicht zu erkennen, ausgenommen der Aortabogen und die Lungengefäße. Von manchen Knochengefäßen jedoch sieht man die Kanäle.

Arteriosklerose mit Verkalkung läßt die Gefäße sehr deutlich hervortreten, ohne Verkalkung indessen nicht, höchstens einmal die A. tibialis postica in der großen Fettanhäufung hinten über dem Calcaneus. Dagegen sind verkalkte Coronargefäße bis jetzt noch nicht gesehen worden.

Über Arteriosklerose bei kleinen Kindern s. „Unterarm. Distales Ende".

Kleinste Hautvorsprünge, Hauttumoren, Naevi, die Mamillen, geben mitunter (dadurch, daß sie durch Aufliegen auf der Platte in die Haut hineingedrückt werden, wobei ein minimaler Luftring um sie entsteht) so auffallende Bilder, daß sie Fehldiagnosen veranlaßt haben, indem man

[18]) s. auch Nierendorf: Knochenbildung in Laparotomie-Narbe. Inaugural-Dissertation. Würzburg. Juni 1916; ferner Häbler: D. Zschr. f. Chir. 181. 1—2, S. 140.

[19]) H. Laurell: Ein Beitrag zur Röntgenologie der echten Mischgeschwülste des Rumpfes. Acta Radiologica. Vol. I. 1922.

Digitized by Google

die betr. Affectionen nicht beachtete und das Substrat solchen Schattens im Innern des Körpers wähnte.

Auf technisch mehr oder weniger mangelhaften großen Übersichtsaufnahmen des Abdomens und Dorsalaufnahmen des Beckens kommt oft eine große kreisrunde oder ovale (im Negativ helle, auf dem Abzug dunkle) Stelle zum Vorschein, die bei entsprechendem Verdacht oder Palpationsbefund als Tumorschatten angesprochen wird; ganz mit Unrecht. Dieser große Schatten markiert weiter nichts, als genau den Bezirk des Körpers, der der Platte oder Kassette direkt anlag, während seine Umgebung durch die Sekundärstrahlung der zwischen Platte und Körper liegenden Luftschicht übermäßig geschwärzt auf dem Negativ hervortritt. Beweis: die Symmetrie des Schattens.

Substanzverluste älterer Verstärkungsschirme täuschen „Schatten" vor. Nicht glatt der phot. Platte angepreßte Schirme ergeben große verwaschene Bildstellen, die besonders bei Lungenaufnahmen irreführen.

Schmuckgegenstände an dem zu untersuchenden Körperteile oder in seiner Nähe sind vor der Durchleuchtung oder photographischen Aufnahme unter allen Umständen abzulegen. Die Vorschrift findet sich oft in der Literatur, wird aber nicht immer befolgt aus naheliegenden Gründen: Selbst Röntgenologen mit großer Erfahrung meinen, durch den Schatten eines Metallgegenstandes unmöglich getäuscht werden zu können. Das trifft aber nur zu, soweit es sich um Schmuck- oder andere Metallgegenstände handelt, die der photographischen Platte anliegen oder nahe kommen, nicht aber für solche, die der Röntgenröhre zugewandt sind. Selbstverständlich wird auch da etwa bei dem plattenfernen Teil einer Halskette eine falsche Deutung ausgeschlossen sein, ganz abgesehen davon, daß man Halsketten immer vor der Röntgenuntersuchung ablegen läßt, weil sie in jedem Falle im Wege sind. Anders aber bei Ohrringen! Folgender Fall möge als Beweis oder als Warnung dienen: Bei der typischen schrägen Aufnahme einer Unterkieferhälfte hatte es der Röntgenologe nicht für nötig gehalten, die Ohrringe vorher abnehmen zu lassen. Die fertige Platte nun zeigte an den in Betracht kommenden Wurzeln des 2. Molaren ganz eigenartige Schattengebilde — von Zahndichte! — die sich durchaus nicht ohne weiteres erklären ließen. Erst ein anderer Röntgenologe kam auf die richtige Deutung, nämlich, daß die fraglichen Schatten vom Ohrring der anderen, röhrennahen, Kopfhälfte herrührten. Durch die sehr schräge Projection des Unterkiefers war der Ohrring-Schatten des plattenfernen Ohrs weit nach vorn und unten und mitten über den Schatten des zu untersuchenden Zahnes geworfen worden. Wegen des weiten Abstandes dieses Ohrringes von der Platte, der Röhrennähe und der durch beides bedingten Unschärfe des Schattens, vor allen aber infolge der Sekundär-Strahlung der dazwischenliegenden Kopfteile war der (bei plattennahen Metallkörpern bekanntlich so gewaltig dichte) Schatten so erheblich gemildert, daß er kaum die Dichte des Zahnwurzelschattens aufwies, also eher alles andere als sinnfällig hervortrat. Nur so war eine Täuschung überhaupt möglich gewesen.

Digitized by Google

Besonderer Teil.

Hand.[20])

Allgemeines.

Die Ossification der Röhrenknochen beginnt in der neunten Woche des Foetallebens und zwar an den Enden der Nagelphalangen. In der nächsten Woche beginnen die Metacarpalien zu verknöchern, eine Woche weiter die Basalphalangen; direkt darauf die Mittelphalangen, zuletzt die des fünften Fingers gegen die 15. und 16. Woche. Zur Zeit der Geburt sind noch keine Finger- und Metacarpale-Epiphysen ossificiert. Die Verknöcherung letzterer beginnt erst Anfang des dritten Jahres[21]).

Mit $2^1/_4$ bis $2^1/_2$ Jahren treten zunächst die Kerne der proximalen Epiphysen der Grundphalangen der Finger sowie der proximalen Epiphyse der Endphalange des Daumens auf; fast gleichzeitig oder kurze Zeit später die Knochenkerne an den Kopfepiphysen der Metacarpalknochen. Mit 3 Jahren kommen die Knochenkerne der proximalen Epiphysen der End- und Mittelphalangen und des I. Metacarpale im Röntgenogramme zum Vorschein.

Über das Auftreten seltener Epiphysen an den Mittelhandknochen s. unter „Mittelhand".

Über das Auftreten der Knochenkerne der Handwurzelknochen s. unter „Handwurzel".

Finger.

Endphalangen.

Die Tuberositas unguicularis ist fast immer von symmetrisch vollkommener Form (Fig. 1 A), im Gegensatz zu den Zehen, wo sie beim

[20]) Zur normalen Röntgenanatomie der Hand sei verwiesen auf den Atlas Grashey I, 4. Auflage, sowie auf den älteren Atlas von Jedlicka, Katzenstein und Scheffer: Die topographische Anatomie der oberen Extremität. Röntgen-Archiv. Hamburg 1900. — Wilms u. Sick. Röntgen-Archiv. Hamburg 1902. — Aakerlund: Entwicklungsreihen in Röntgenbildern von Hand, Fuß und Ellenbogen im Mädchen- und Knabenalter. Röntgen-Archiv. Bd. 33. 1918. — Hasselwander: Die Röntgenstrahlen in der Anatomie. II. Bd. des Lehrbuches der Röntgenkunde, von Rieder u. Rosenthal. — P. Sessa u. O. Alberti l. c. S. 1. — M. Bertolotti: Contributi röntgenologici allo studio dello sviluppo osteogenetico dei metacarpei. La Rad. Med. Vol. II. fasc. 3. 1915.

[21]) Außer bei: Lambertz: Entwicklung des menschlichen Knochengerüsts während des fötalen Lebens. Röntgen-Archiv. Bd. I, siehe auch bei: Alexander: Momente aus der Entwicklung des knöchernen Handskeletts. Verhandlungen des ersten Röntgen-Kongresses 1905.

Digitized by Google

Menschen fast ausnahmslos mehr oder weniger verunstaltet ist. Bei Trommelschlägelfingern ist die Tuberositas nicht vergrößert, eher findet man kleine Defecte; das größere Volumen der Fingerkuppen ist hier auf Kosten der Weichteile zu setzen. Bei Akromegalie ist sie vergrößert, aber regelmäßig, ebenso der Basiswulst der Phalange; oder Tuberositas und Basiswulst formen sich stachelig scharfkantig, ähnlich wie Fig. 1 B a b. Selbst bei den schlimmsten gichtischen Destructionen bezw. Arrosionen der Phalangen pflegt die Tuberositas am längsten intact zu bleiben.

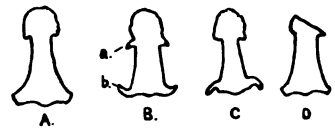

Figur 1.

Zuweilen findet man bei älteren Leuten unmittelbar angrenzend an die Tuberositas kleine dornförmige Stacheln (Fig. 1 Ba), denen wohl keine besondere pathologische Bedeutung zukommt, und die an denjenigen Händen vorhanden sind, wo auch sonst an den Mittel- und Endphalangen ähnliche kleine stachelförmige Knochenvorsprünge, die weiter unten noch besprochen werden, vorkommen.

Zeigt das Röntgenbild der Endphalangen kleinere oder größere Defecte (Fig. 1 D), so fahnde man auf vasomotorisch-trophische Neurosen, Morbus Raynaud[22]), Syringomyelie, Sklerodaktylie, Arthropathia psoriatica[23]); bei Erythromelalgie will man Vergrößerungen, andererseits Atrophie der Phalangen beobachtet haben. Auch bei Lepra nervorum findet man Endphalangen wie D Fig. 1.

Der Basiswulst, der gewöhnlich stumpf ist (Fig. 1 A), pflegt bei Akromegalie, Syringomyelie pilzförmig, scharfkantig, distalwärts umgestülpt zu sein (Fig. 1 B b); bei Gicht sah ihn Verfasser auch in umgekehrtem Sinne (Fig. 1 C). Auch Sportveränderungen kommen hier vor[24]).

Verkürzung des Daumens und gleichzeitig des kleinen Fingers erweckt Verdacht auf Mongolismus (s. ferner bei „Mittelphalangen"). Nach einigen Autoren ist Verkürzung dieser Finger charakteristisch für Mongolismus, nach anderen soll sie bei idiotischen Kindern aller Art, sogar bei gesunden Kindern vorkommen können.

Wie der 4. Finger in der Norm länger ist als der 2., so ist auch die Endphalange des 4. länger und dicker als die des 2.; der Unterschied ist mitunter so groß, daß man ihn für pathologisch halten könnte.

Am Daumen ist zwischen den beiden Phalangen an der Beugeseite ein Sesamknöchelchen. In der anatomischen Literatur findet sich auch ein Sesamum am Zeigefinger zwischen End- und Mittelphalange verzeichnet; auch Verfasser fand ein solches (s. Fig. 8).

Partieller Riesenwuchs des 2. und 3. Fingers (ebenso wie der 2. und 3. Zehe) sind nicht allzuselten. Die Knochenvergrößerung beginnt am distalen Drittel der betr. Metacarpalia und nimmt bis zur Endphalange zu.

---

[22]) Man versäume nicht bei Morbus Raynaud nachzusehen, ob die Sella turcica vergrößert ist. N. Nicolis: Raynaud'sche Krankheit u. Hypophyse. La Rad. Med. März 1922.

[23]) Ström: A case of arthropathia psoriatica. Acta Radiologica. Vol. I. 1921.

[24]) Hall u. Stover: Base-ball fingers. Archives of the Röntgen-Ray. 1908.

Digitized by Google

Mittelphalangen.

Normalerweise ist die dünnste Stelle des Schaftes (= die Taille) von halbem Durchmesser der Basis. Zuweilen, besonders bei grobknochigen Männern ist der Schaft im Verhältnis zur Basis dicker, bei Akromegalie pflegt das regelmäßig der Fall zu sein. An der Grenze des distalen und mittleren Drittels finden sich bei Leuten über 30 Jahre mit kräftigem Knochenbau (auch beim Gorilla) häufig runde bis spitze Vorsprünge (Fig. 2), = normal. Es sind die Enden kleiner rauher Knochenleisten, die an den Kanten der volaren Phalangenflächen entlang laufen und zweifellos die Abgangsstellen der die Sehnenscheiden verstärkenden Quer- und Schrägbänder sind. Bei Akromegalie sind sie ganz besonders groß und spitz. Man sieht diese Knochenleisten meist sehr gut an den Profilbildern der Mittelphalangen (s. Fig. 3). Man muß das wissen, um hier nicht eine Periostitis ossificans zu diagnostizieren. Auf Volarbildern fast haardünne durchlässige Streifen im Knochen, die durch die Corticalis nach diesen Vorsprüngen hin durchbrechen, sind normal; sie dürfen nicht für Fissuren gehalten werden.

Figur 2.

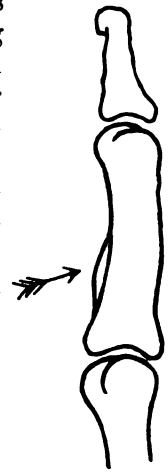

Figur 3.

Verkürzung der Mittelphalange der fünften Finger findet sich bei Fällen von Myositis ossificans progressiva (s. dazu auch unter „Metacarpus I" und unter „Große Zehe").

Fig. 4.

Verkürzt und außerdem meist noch deformiert ist die Mittelphalange des fünften Fingers bei Mongolismus (s. auch S. 13 „Verkürzung des Daumens"). Dabei weicht die Endphalange meist nach dem 4. Finger zu ab, der 5. Finger bildet also eine Art Bogen (s. Fig. 4). Ein Untersucher[25]) fand diesen Befund bei seinen sämtlichen 4 Mongolismus-Fällen, er traf ihn aber auch unter 700 Röntgenogrammen aller Art von Kinderhänden in weiteren 10 Fällen an, ohne daß sich bei diesen 10 Kindern sonstige Zeichen eines Mongolismus hätten erkennen lassen. Die Brachydaktylie der Mittelphalange V wird als rückschrittliche Tendenz des 5. Fingers aufgefaßt[26]) (analog der „normalen" Brachydaktylie der Zehenmittelphalangen).

Figur 5.

[25]) E. Stettner: Über die Beziehungen der Ossification des Handskeletts zu Alter und Längenwachstum bei gesunden und kranken Kindern von der Geburt bis zur Pubertät. Archiv f. Kinderheilkunde. 68. Bd. (1921?).

[26]) s. auch Hasselwander: Ztschr. f. Morphol. u. Anthropol. Bd. 6. S. 511.

Digitized by Google

Kleine Eindellungen (später halb- bis dreiviertelkreisförmig) an den Gelenkecken der Phalangen wie in Fig. 5 sprechen für Harnsäure-Einlagerungen. Die eigentümliche charakteristische Anordnung dieser Foci in den Phalangen hängt wahrscheinlich mit der feinsten Gefäßverteilung zusammen.

An den Mittelgelenken der Finger kommen angeborene Ankylosen vor.

Grundphalangen.

Hier gilt im großen und ganzen dasselbe, was bei den Mittelphalangen gesagt ist. Profilaufnahmen der Phalangen zeigen oft einen Volarkontur, der weniger markant ist als der Dorsalkontur, außerdem ist dieser volare Konkavbogen in der Mitte leicht konvex vorgewölbt. Es handelt sich hierbei um ganz normale Verhältnisse.

Über periostitische Auflagerungen an allen Röhrenknochen s. „Allgemeiner Teil".

Mißbildungen der Grundphalangen der Finger finden sich in der Regel auch am Metacarpus I in gleicher oder ähnlicher Weise ausgebildet.

Die Basispartien der Grundphalangen zeigen nicht die schöne Symmetrie wie die der Mittelphalangen; oft sind sie an ihren ulnaren Gelenkecken spitzer endend als an den radialen.

Eine distale Epiphyse der 4. Grundphalanx beiderseits ist beobachtet worden bei einem Falle foetaler Chondrodystrophie[27]), im gleichen Falle auch eine bedeutende Verbreiterung der distalen Hälfte der Grundphalange des 3. Fingers, eine mäßigere des 2. Fingers.

In der Mitte der 5. Grundphalange ist eine Compacta-Insel gefunden worden; s. „Allgemeines", S. 3.

Außergewöhnliche Sesambeine scheinen an der Basis der Grundphalange des dritten Fingers, wenn auch äußerst selten, vorzukommen, wie solche Fig. 6 A u. B zeigt (Fig. 6 A ist eine Nachzeichnung von Bild 113 in Atlas I, 2. Aufl. von Grashey, ein außergewöhnliches Sesambein, keine Absprengung). Fig. 6 B gibt Verfasser unter Vorbehalt wieder. Bild wurde ihm zugesandt[28]). Unfall lag allerdings vor, doch spricht die tadellos runde Form der Knochenschatten gegen abgesprengte Stückchen; auch am 3. Metacarpalkopf wäre also hier ein Sesamknöchelchen, was um so bemerkenswerter ist, als in diesem Falle nicht einmal ein solches am 2. und 5. Metacarpale vorhanden war. Vielleicht handelt es sich jedoch um eine Compacta-Insel, wie solche in dieser Grundphalange, allerdings etwas disttaler, beschrieben sind.

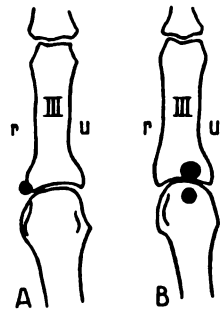

Figur 6.

---

[27]) Reyher: Über bemerkenswerte Ossificationsbefunde an den Händen bei foetaler Chondrodystrophie. Fortschritte. Bd. 20. 1913.

[28]) Fall von Dr. Hörnig-Gotha (Privatmitteilung). Bilder der anderen Hand waren nicht zu erreichen.

Digitized by Google

Mittelhand.

Allgemeines.

Über die Ossification der Diaphysen s. oben unter „Hand".

Bezüglich normaler und abnormer Epiphysen der Mittelhandknochen ist folgendes zu bemerken: Während der I. Metacarpus in der Norm eine proximale Epiphyse besitzt, haben der II., III., IV. und V. Metacarpus nur eine distale Epiphyse, da das proximale Ende bei ihnen von der Diaphyse aus ossificiert. Vereinzelte proximale Epiphysenkerne werden nun zuweilen angetroffen, am häufigsten am II., demnächst am V., äußerst selten einmal am III. oder IV. Metacarpus; sie sind in der anatomischen Literatur als Pseudoepiphysen beschrieben und bekannt.

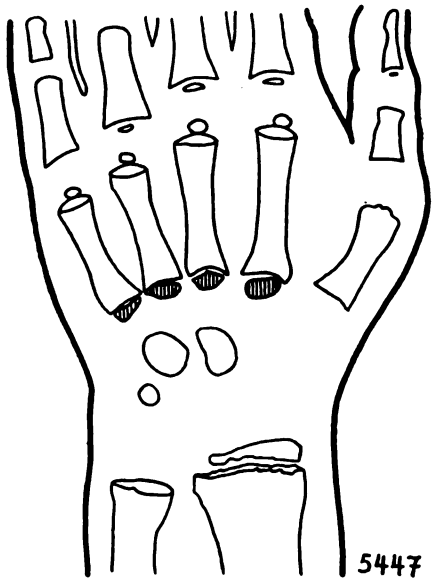

Figur 7.

In der ganzen Tierreihe kommen proximale Metacarpalepiphysen nur bei denjenigen Säugetieren vor, die im Kampfe ums Dasein ins Wasser gedrängt worden sind, also bei den Walen, den Robben und den Sirenen. Es hat hier eine unvollständige Verknöcherung, eine Verlangsamung des Verknöcherungsprozesses statt, um die Extremität (Flosse) biegsamer zu gestalten. Das Fehlen der proximalen Epiphysenkerne der Metacarpen beim Menschen und den anderen Säugetieren wird osteogenetisch so erklärt, daß ein proximaler Epiphysenkern in der Anlage eigentlich immer gegeben ist, daß aber die Stelle seines Sitzes bereits von der Diaphysenverknöcherung erreicht wird, ehe er Zeit findet, zur selbständigen Ausbildung zu gelangen. Bei verlangsamter Ossification nun, wie sie bei den Flossen der Wassersäuger statthat, findet der proximale Knochenkern Zeit zu seiner Ausbildung, da eben die Ossification von der Diaphyse her nach ihm hin pathologisch-langsam vorwärts geht. Analoge Verhältnisse könnte man beim Menschen bei Erkrankungen, die mit Verknöcherungs-Verzögerungen des Skeletts einhergehen, erwarten, und das ist tatsächlich der Fall: Denn es sind bei Myxoedem (s. Fig. 7) und Mongolismus Röntgenbefunde mit proximalen Epiphysen sämtlicher fünf Mittelhandknochen gefunden worden[29]). In Fig. 7, einem Falle, der vom Verfasser

[29]) A. Köhler: Vollzählige proximale Metacarpalepiphysen (Fall von infantilem Myxödem). Münchener Medizin. Wochenschrift 1912, Nr. 41; ausführlicher bei A. Köhler: Vollzählige proximale Metacarpalepiphysen (Fall von infantilem

Digitized by Google

beobachtet wurde, sind zur Zeit der Röntgenaufnahme zwar nur 4 proximale Epiphysenkerne zu sehen, aber daß der auch sonst niemals fehlende proximale Kern am I. Metacarpus noch erscheinen wird, ist sicher. Man kennt bisher 2 Fälle, doch wird man weiter darauf achten müssen. Und wenn auch bisher die relativ häufigen Fälle einer proximalen Epiphyse des II. oder V. Metacarpale oder beider als belangloser Befund angesehen wurden, so dürfte es sich in Zukunft doch lohnen, bei solchen Fällen weiter nach anderen Zeichen von Verknöcherungsverlangsamung zu fahnden. So werden die Pseudo-Epiphysen überhaupt von einer Seite als endokrines Stigma bezeichnet. Ihr Vorkommen bedeute eine endokrine Hemmung des Skelettwachstums[30]).

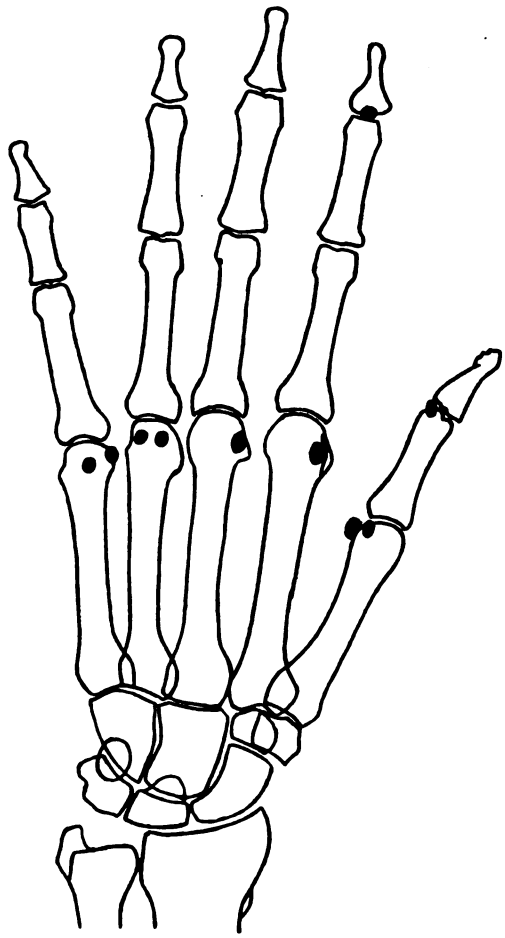

Figur 8.

Auf jedem Mittelhandbild Erwachsener findet man an der Beugeseite des I. Metacarpalköpfchens zwei Sesamknöchelchen, von denen das ulnare zuweilen schlecht entwickelt ist. Nicht auf jedem Bilde, aber immerhin recht häufig sieht man ein Sesamknöchelchen am V. und am II. Metacarpale. Im ganzen haben die Anatomen an der Mittelhand 9 Sesambeine festgestellt[31]); mit Ausnahme des III. Metacarpale, das nur eins haben soll, können an jedem Metacarpale zwei Sesambeine vorkommen. Verfasser verfügt über ein Handbild mit 10 Sesambeinen (s. Fig. 8), davon 8 an der Mittelhand. Ob die ganz auffallende Schlankheit dieser Hand und ihrer Röhrenknochen in irgendeiner Beziehung zu der großen Zahl der Sesamknöchelchen steht, läßt sich zur Zeit nicht sagen. Daraufhin gerichtete Untersuchungen dürften sich lohnen. In Pfitzners Ar-

Myxödem). Fortschritte. Bd. 19. 1912. — Siegert: Myxödem, Mongolismus. Ergebnisse d. Inneren Medizin u. Kinderheilkunde. 6. Bd. 1910.

[30]) Josefson-Stockholm: Die Pseudo-Epiphysen ein Stigma der endokrinen Hemmung des Skelettwachstums. Fortschritte. Bd. 24. 1916.

[31]) Nach Pfitzner sind sie ursprünglich alle paarig.

Digitized by Google

beiten findet sich die Angabe, daß er ein Maximum von Sesambeinen der Hand bei mittlerer Körpergröße fand.

Durch auffallende Constanz zeichnen sich unter den (metacarpo-phalangealen) Sesambeinen die drei peripherstenen (I rad., I uln. und V uln.) aus. Trotz vieler wissenschaftlicher Anstrengungen der Anatomen hinsichtlich der Ursache ist bisher keine Klarheit erzielt. In einer der letzten ausführlichen Studien[32]) wird die besondere Function von Daumen und 5. Finger (Opponensfunction und größere Abductionsmöglichkeiten) als Erklärung gegeben.

Die Zahl und Verteilung der Sesamknöchelchen kann bei ein und demselben Individuum rechts und links verschieden sein. Sie liegen sämtlich an der Volarseite[33]) und werden erst vom 13. bis 16. Lebensjahr ab im Röntgenbilde angetroffen. Anatomisch steht heute fest, daß die Sesambeine echte, knorpelig praeformierte, enchondral ossificierende Skelettstücke sind, die ontogenetisch völlige Übereinstimmung mit anderen Skelettstücken zeigen, sich von diesen nur durch eine höhere Inconstanz unterscheidend.

Bei schweren atrophischen Prozessen der Handknochen nehmen die Sesambeine nicht immer an der Atrophie teil, sie treten dann um so kontrastreicher durch den durchlässigen Metacarpuskopf hervor.

Mit der Diagnose „Sesambeinfractur" sei man sehr vorsichtig. Häufig kommen nämlich Doppelbildungen von Sesambeinen vor (besonders am Daumen und der großen Zehe), die leicht einen Bruch vortäuschen können. Tatsächlich, wenn auch selten, trifft man aber auch Fracturen an. Zur Differentialdiagnose sei bemerkt: die Fracturen zeigen scharfe Ecken oder Spitzen, die congenitalen Teilungen Abrundungen an den einander zugekehrten Trennungslinien; den frischen Fracturlinien fehlt die Corticalis resp. corticalis-ähnliche Verdichtung, die Bruchstücke können die mannigfaltigsten Formen zeigen; die congenitalen Teilstücke haben fast stets rundliche oder ovale Form; die Bruchstücke bieten nach einiger Zeit Zeichen der Verheilung dar, verwachsen eventuell ganz, die angeborenen Teilungen zeigen bei wiederholten Aufnahmen stets das gleiche Aussehen. Daß für solche Entscheidungen nur technisch erstklassige Negative genügen können, ist selbstverständlich[34]).

Über periostale Auflagerungen an allen Metacarpalien s. Allgemeiner Teil: Periostitis hyperplastica.

---

[32]) Grumbach: Das Handskelett im Lichte der Röntgenstrahlen. Wien-Leipzig (Braumüller) 1921.

[33]) Einmal will Pfitzner ein Sesambein an der Dorsalseite gefunden haben (cit. nach Fick: Anatomie der Gelenke, Jena 1904).

[34]) Stein u. Preiser: „Über Fractur und Doppelbildung der Daumensesambeine." Ärztliche Sachverständigen-Zeitung 1907, Nr. 19. — Stumme: Über Sesambeinfracturen. Fortschritte. Bd. 13. 1908. Seite 312 (mit Literaturverzeichnis). — Stieda: Zur Kenntnis der Sesambeine der Finger und Zehen. Bruns Beiträge zur klin. Chirurg. Bd. 42. Heft 1.

Digitized by Google

I. Metacarpale:

Der Dorsalkontur des Capitulum hat normalerweise eine ziemlich regelmäßige Rundung; einen kleinen Sporn findet man zuweilen bei gleichzeitigen chronisch arthritischen Veränderungen, wobei dann auch seine Basis und das Multangulum majus analog verändert sind (s. Fig. 10).

Symmetrische Synostose des I. Metacarpus mit der Grundphalange ist regelmäßiges Symptom der Myositis ossificans progressiva (s. auch unter „Mittelphalangen" und unter „Große Zehe").

Bei Luxationen im Finger-Mittelhandgelenk bleiben die Sesambeine immer am Daumenglied, niemals am Metacarpalköpfchen, weil die Sesambeine durch die beiden Ligamenta sesamoideo-phalangea mit der Grundphalange fester verbunden sind wie mit dem Caput metatarsi I.

Luxationen im Mittelhand-Handwurzelgelenk nach der Radialseite hin werden im Röntgenbilde zuweilen am I. oder am I. u. II. Metacarpale beobachtet. Die Veränderung ist gar nicht so besonders in die Augen fallend, und kann deshalb von Anfängern übersehen werden. Charakteristisch für diese Verletzung ist die Diastase zwischen der Basis des II. und I. bez. des III. und II. Metacarpale. — Die Luxation des I. Metacarpale kommt als typische Verletzung der Boxer vor[35]).

Die parallel der Volarfläche des Knochens hinziehende Arteria metacarpea I kann bei Arteriosklerose mit Kalkeinlagerungen unter Umständen so projiciert erscheinen, daß man ihren Schatten für den Schatten einer Periostitis ossificans des Metacarpale halten könnte, zumal wenn — was vorkommt — die Arteria radialis nicht markant hervortritt.

Am Capitulum des I. Metacarpale tritt manchmal eine Pseudoepiphyse auf, oft gleichzeitig mit solchem an den proximalen Enden der anderen Metacarpalien (s. die Ausführungen S. 16ff.).

Am proximalen Drittel des I. Metacaparle sind Fracturen nichts Seltenes. Doch kann der Anfänger versucht sein, bei jugendlichen Individuen eine quere durchlässige Stelle an der Basis für eine Fractur zu halten, zumal die anderen Metacarpalien an analoger Stelle keinen ähnlichen Lichtstreifen aufweisen. Und doch ist dieser Streifen am I. Metacarpale die normale Epiphysenlinie, denn bekanntlich verhält sich das I. Metacarpale hinsichtlich der Epiphysenbildung wie eine Phalanx. Man unterlasse nicht, von wirklichen Fracturen an dem proximalen Ende zwei Aufnahmen in zwei zu einander senkrechten Richtungen zu machen: eine gewöhnliche Volaraufnahme der Hand, dabei kommt das Daumenmetacarpale im Profil zur Darstellung, und eine ulnoradiale Aufnahme (Pronation, Schultergelenk einwärts rotiert, Daumen und sein Metacarpale volodorsal projiciert). Man übersehe bei Fracturen am proximalen Ende des I. Metacarpale nicht eine gleichzeitig eventuell vorhandene Fractur des Os multangulum majus (s. Fig. 13).

Mit der Diagnose „Absprengung einer kleinen Ecke proximal klein-

---

[35]) R. Délapchier: Lésions traumatiques observées chez les Boxeurs. Paris 1909 (Rousset).

Digitized by Google

fingerwärts an der Basis des Metacarpale I" sei man vorsichtig, zumal wenn das „abgesprengte" Stück rund ist und keinen zackigen Kontur hat. In letzterem Falle handelt es sich nämlich (s. Fig. 9) um das sogenannte Trapezoid[36]). Aber auch Absprengungen kommen an der betr. Ecke vor (s. z. B. Fig. 13, die auch gleichzeitig eine Fractur des Multangulum majus zeigt).

II. Metacarpale.

Oft fällt die Schmalheit des Capitulum sehr in die Augen, ohne daß es pathologisch verändert ist (Projectionsfolge).

In der Spongiosa der proximalen Hälfte des Knochens wird zuweilen eine Compacta-Insel angetroffen. S. „Allgemeiner Teil", Seite 3.

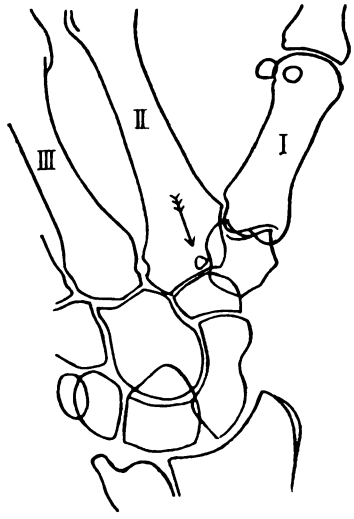

Figur 9.

Bei den oben erwähnten chronisch-arthritischen Veränderungen pflegt auch die laterale Hälfte der Basis durch einen dornigen oder zackigen Vorsprung verunstaltet zu sein (s. Fig. 10).

Als seltenere Varietät kommt an der Basis eine Epiphysenfuge vor. Häufiger findet man indessen nur eine quere Einkerbung (s. hierzu die ausführlichen Erläuterungen oben S. 16ff.).

Eine eigenartige Erscheinung, die zur Norm gehört, wird zuweilen doppelseitig im proximalen Drittel des Metacarpale II angetroffen, kleinste Schatten, so dicht wie Bleispritzer (Fig. 11). Durch die im Verhältnis zu anderen Spongiosabälkchen-Schatten ungemein große Schattendichte entsteht das Auffallende der Erscheinung. Die Erscheinung ist jedenfalls so zu deuten, daß hier sich kreuzende Spongiosaplättchen oder -leisten eine große Strecke in der Strahlenrichtung verlaufen. Ob die Erscheinung in irgend einer Beziehung zur Ausbildung von Compacta-Inseln steht, kann z. Z. nicht gesagt werden.

III., IV. u. V. Metacarpale.

An diesen Knochen finden sich selten Anomalien, die mißdeutet werden könnten. Zuweilen fällt der im Vergleich zu den anderen Mittelhandknochen sehr kleine Durchmesser des IV. Metacarpalschaftes auf, = normal.

Durch Projection (größerer Abstand infolge querer Wölbung der Mittelhand erscheint das III. Metacarpale oft vergrößert.

[36]) In dem in Fig. 9 wiedergegebenen Röntgenogramm liegt allerdings das Trapezoid etwas sehr weit entfernt vom Metacarpale I; häufig liegt es viel näher.

Digitized by Google

Bei einer Form der Brachydaktylie ist das III. Metacarpale allein verkürzt, zuweilen dazu das V.[37]), seltener nur das IV.[38]).

Die ulnarseitige Corticalis-Begrenzung (Ansatzstelle des Musc. abduct. dig. min.) zeigt sehr häufig 2 bis 3 flache unregelmäßige Hervorwölbungen, die bei Beschwerden an dieser Stelle für ossificierende Periostitis gehalten zu werden pflegen, während sie eine ganz normale Erscheinung sind. Herkunft und Zweck?

In der Basis des V. Metacarpale sind Compacta-Inseln beobachtet worden[39]); harmlos, ohne pathologische Bedeutung; siehe „Allgemeiner Teil", S. 3.

Ähnlich kleine Vorsprünge, wie auf Fig. 10 an der radialen Seite des proximalen Endes des II. Metacarpale vorhanden, kommen auch an ana-

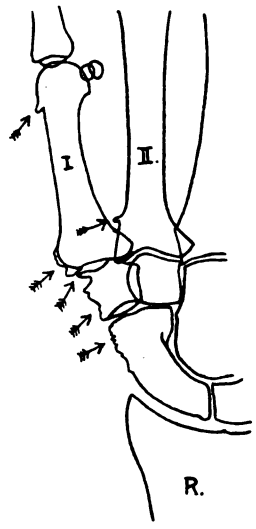

Figur 10.

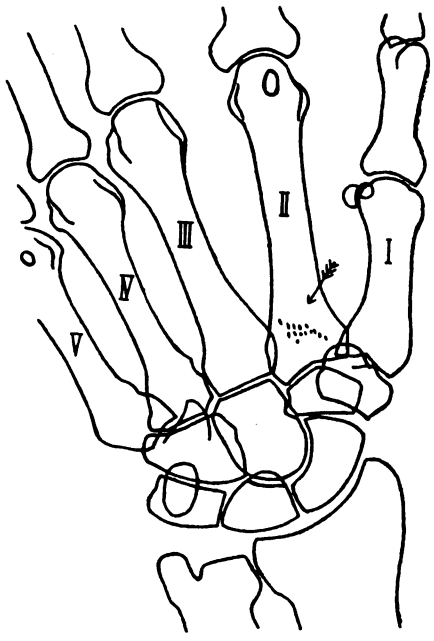

Figur 11.

loger Stelle am V. (auch am IV.) Metacarpale vor und sind zur Norm zu rechnen[40]).

Handwurzel.

Allgemeines.

Man muß die in ihrer Form bei den verschiedenen Individuen sehr wechselnden, in ihren Schatten sich allenthalben deckenden Knochen einzeln nacheinander durchgehen und mit 2 oder 3 anderen Handwurzel-

[37]) Wagner: Brachydaktylie. Fortschritte. Bd. 7. 1903. S. 94.
[38]) L. Hoffmann: Mißbildungen der oberen Extremität. Fortschritte. Bd. 17. S. 301.
[39]) Atlas I. Grashey. 4. Auflage.
[40]) Atlas I. Grashey. 4. Auflage.

Digitized by Google

Röntgenogrammen vergleichen, um kleinere Veränderungen oder Luxationen nicht zu übersehen. In unklar bleibenden Fällen nützt eine nochmalige Aufnahme mit etwas verändertem Focusstand oft mehr als eine Vergleichsaufnahme der gesunden Seite. Eine Profilaufnahme zu unterlassen ist, wie überall, so auch hier ein direkter Kunstfehler.

Die Röntgenuntersuchung der Handwurzelknochen ist der Hauptfaktor bei Feststellung von Wachstumsstörungen (Myxoedem, Cretinismus, Mongolismus u. a.). Deshalb muß man über die ungefähre Zeit des Auftretens der einzelnen Knochenkerne beim gesunden Kinde, über die Differencierung, orientiert sein. Es erscheint — im Röntgenbilde deutlich sichtbar — der Knochenkern des

Os capitatum im 4. Lebensmonat.
Grenzwerte: Ende des 1. bis Mitte des 6. Lebensmonates.

Os hamatum im 4. Lebensmonat.
Grenzwerte: Ende des 1. bis Mitte des 6. Lebensmonates.

Os triquetrum im 3. Lebensjahr.
Grenzwerte: Beginn des 2. bis Mitte des 4. Lebensjahres.

Os lunatum am Ende des 4., bezw. Anfang des 5. Lebensjahres.
Grenzwerte: Mitte des 3. bis Beginn des 6. Lebensjahres.

Os multangulum majus und minus im 6. Lebensjahre.
Grenzwerte: Mitte des 6. bis Beginn des 7. Lebensjahres.

Os naviculare im 6. Lebensjahre.
Grenzwerte: Beginn des 5. bis Ende des 7. Lebensjahres.

Os pisiforme im 11. Lebensjahre.
Grenzwerte: Ende des 9. bis Ende des 12. Lebensjahres[41]).

Die ungemein verschiedenen Angaben der Anatomen und auch der Röntgenologen erklären sich, wie die Röntgenbilder zeigen, aus den großen Schwankungsbreiten der Anfänge der Knochenkernbildung, zumal Mädchen um 1—2 Jahre vorauseilen. Die Schwankungsbreite beträgt auch nach Zusammenstellungen anderer[42]) beim Os capitatum 5 Monate (1. Monat bis 6. Monat), beim Os hamatum ebenfalls, beim Os triquetrum über 2 Jahre, beim Os lunatum gegen 3 Jahre, bei den Oss. multangulis gegen $1^1/_2$ Jahr, beim Os navic. gegen $2^1/_2$ Jahre, beim Os pisiforme gegen 3 Jahre (!).

Auch die Reihenfolge, in der die Knochenkerne auftreten, kann variieren; so erscheinen sie oft im Os multangulum majus und minus früher als der im Os lunatum, und der des Os naviculare früher als der des Os multangulum minus; s. dazu auch die Ausführungen im „Allgemeinen Teil", S. 1. Trotz der selbst in der Norm erheblichen Schwankungen läßt sich eine Anzahl Wachstumsstörungen dennoch leicht feststellen; aber

[41]) Die Zeitangaben der Mittelwerte zeigen gegen die Angaben der 2. Auflage geringe Änderungen. Die Grenzwerte wurden den Tabellen von Aakerlund (Röntgen-Archiv, Bd. 33) entnommen; s. auch Goett, S. 151 in Rieder-Rosenthal, Lehrbuch der Röntgenkunde, 2. Bd.; u. Hasselwander S. 192 ff. ebendaselbst. Sessa u. Alberti. Anm. [1]).

[42]) Fujinami: Über die Entwicklung des Kindes. 7. Röntgen-Kongreß 1911.

Digitized by Google

dazu muß man bezüglich der Norm noch folgende Ergebnisse kennen[43]): Die Ossification gleichaltriger Kinder desselben Geschlechts, aber verschiedener Körpergröße ist in demselben Verhältnisse fortgeschrittener als das Individuum an Wuchs größer ist. Großbürgerkinder pflegen über eine schon in frühester Kindheit an einsetzende Wachstumsbeschleunigung zu verfügen sowohl hinsichtlich der Längenentwickelung als auch besonders des vorzeitigen Auftretens der Knochenkerne. Es scheint als wenn eine frühzeitige Anregung der Psyche und des Intellektes eine vorzeitige Ausreifung des Organismus hervorruft, wobei wohl in der Regel die gleiche Art der Beeinflussung sich bereits in vielen Ge-

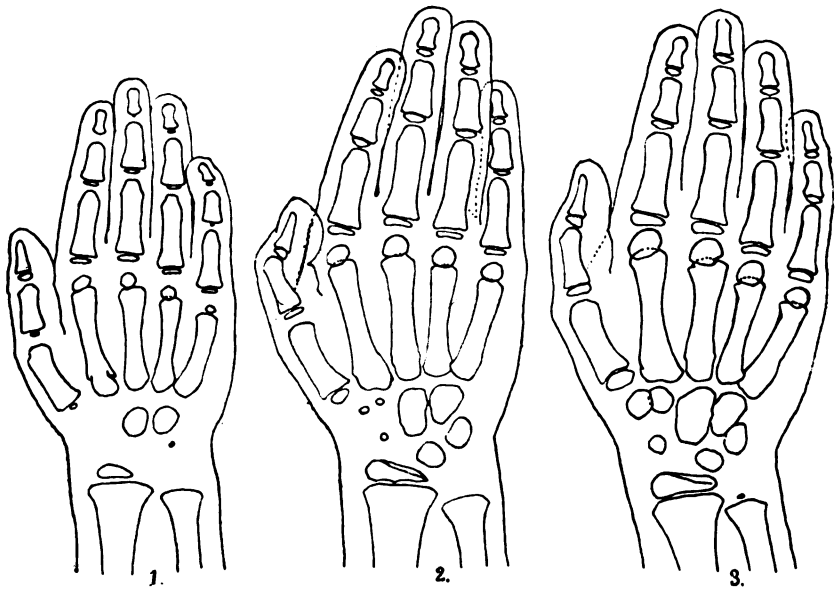

1. H. A. ♂ 5 J. 4 M. 105 cm groß. Landkind.
2. F. H. ♂ 5 J. 7 M. 111 cm groß. Arbeiterkind.
3. N. H. ♂ 5 J. 3 M. 118 cm groß. Großbürgerkind.

Figur 12.[43])

nerationen auszuwirken vermochte. Das Landkind bietet die langsamste Entwickelung (s. Fig. 12). Nun zu den Wachstums-Störungen: Die Chondrodystrophie mit ihren disproportioniertem Kleinwuchs, der durch ein vorwiegendes Befallensein der Röhrenknochen ausgezeichnet ist, und bei der meist ein verfrühtes oder rechtzeitiges, seltener verspätetes Auftreten der Ossificationszentren, häufig ein vorzeitiges Verschmelzen der Epiphysenfugen vorkommt, gehört wegen der sinnfälligen äußeren Merkmale der Patienten kaum ins Bereich dieses Buches. Beim Mongolismus, bei dem Verminderung der Körperlänge sowie Verkümmerung

[43]) E. Stettner: Über die Beziehungen der Ossification des Handskeletts zu Alter u. Längenwachstum bei gesunden und kranken Kindern von der Geburt bis zur Pubertät. Archiv f. Kinderheilkunde. 68. Bd. (1921?) Dieser Arbeit ist dieser ganze Abschnitt entnommen.

Digitized by Google

der Mittelphalanx V und Kürze des Daumens die Regel ist, s. daselbst, geschieht die Differencierung der Knochenkerne teils verspätet, teils verfrüht, teils rechtzeitig. Beim Lymphatismus erleiden wahrscheinlich auch die Wachstumsvorgänge am Knochen eine geringe Verzögerung. Bei Asthenie findet man einerseits Verzögerung der Differencierung, andererseits in vielen Fällen eine Steigerung des Längenwachstums. Vom Myxoedem mit seiner verminderten Längenentwickelung ist längst bekannt, daß es mit einer schweren Hemmung der Differencierung einhergeht. Meist entspricht der Stand der vorhandenen Knochenkerne dem sonst bei der Geburt oder den ersten Lebensmonaten gewohnten. Eine Verspätung von 5 Jahren ist nichts Seltenes. — Bei Rhachitis, (wo das Längenwachstum für die Zeit des floriden und heilenden Stadiums vermindert ist, sich allerdings im geheilten Stadium fast völlig wieder ausgleicht), würde das Auftreten der Knochenkerne (die Differencierung) in der Mehrzahl der Fälle etwas verzögert sein, vielleicht in Folge intercurrenter Erkrankungen, in einigen Fällen unverkennbar beschleunigt gefunden. (Nach Untersuchungen eines anderen Forschers[44]) bleibt ebenfalls bei Rhachitis der Ossificationsprozeß der Handwurzel etwas hinter dem normalen zurück, und zwar werde diese Differenz mit zunehmendem Alter allmählich größer. Im ersten Lebensjahre betrage sie durchschnittlich etwa 4 Monate, im zweiten Jahre etwa 6 Monate, im dritten Jahre 1—$1^1/_2$ Jahre und im vierten Lebensjahre sogar 2 Jahre. Bei mäßiger Rhachitis, besonders im Säuglingsalter, komme es aber auch vor, daß der Ossificationsprozeß keine Abweichungen zeige. Daß im allgemeinen eine auffällige Rückständigkeit in der Knochenkernbildung röntgenographisch nicht festgestellt werden kann, wird darauf zurückgeführt, daß ohnehin um die Zeit, zu welcher die rhachitische Knochenerkrankung gemeinhin abläuft, an der Handwurzel wenigstens physiologischerweise eine Verlangsamung in der Entwickelung der Knochenkerne sich vollzieht; denn in der Norm nach Erscheinen des Os hamatum im 4. Lebensmonat dauert es immerhin $2^1/_2$ Jahre, bis der nächste Knochenkern, der des Os triquetrum, zum Vorschein kommt. Bei frischen Fällen von Rhachitis tarda ist keine Retardation der Ossification der Handwurzel bemerkt worden, wohl aber, wenn die Spätrhachitis mehrere Jahre bestanden hat, an den Vorderarmepiphysen.) — Unterernährung scheint Hemmung der Wachstumsvorgänge zu bewirken. Schwere acute Infectionskrankheiten veranlassen über Jahre sich hinziehende Verzögerungen und Stillstand des Wachstums; Häufung leichter acuter Erkrankungen habe eine ähnliche Wirkung. Offenbar gibt sich jede Beeinträchtigung des Organismus in einer Depression der Wachstumsvorgänge kund. Auffallenderweise scheinen aber Scrophulose und Tuberculose nur äußerst geringfügigen Einfluß zu haben. — Bei Syphilis sind die Wachstumsvorgänge in hohem Maße verzögert; hinsichtlich Längenwuchs und Differencierung herrscht oft längere Zeit ein völliger Stillstand. Auch

[44]) Fujinami: Über die Ossification der Handwurzel bei Rhachitis. Zeitschr. f. Röntgenkunde. 1912. — Reyher: Das Röntgenverfahren in der Kinderheilkunde. Berlin 1912. (Meusser.)

Digitized by Google

Erkrankungen des Blutes (schwere Anaemieen) schaffen eine erhebliche Einbuße an Wachstumsleistungen. — Hyperthyreosen gehen mit einer Steigerung des Längenwuchses und besonders einer Beschleunigung der Differencierung einher, also ein ganz entgegengesetztes Verhalten wie beim Myxoedem. — Bei den seltenen Fällen von Pubertas praecox fand ein Untersucher[45]) den Ossificationsprozeß der Knochen 5—10 Jahre vorausgeeilt.

Os multangulum majus.

Isolierte Fracturen desselben sind fast unmöglich[46]); doch kann eine solche vorgetäuscht werden, wenn eine Ecke von der Basis metacarpi I abgebrochen ist (s. auch S. 19). In Combination mit anderen Fracturen, auch der Basis metacarpi I, kommen sie vor, wie Fig. 13 zeigt, aber auch da selten.

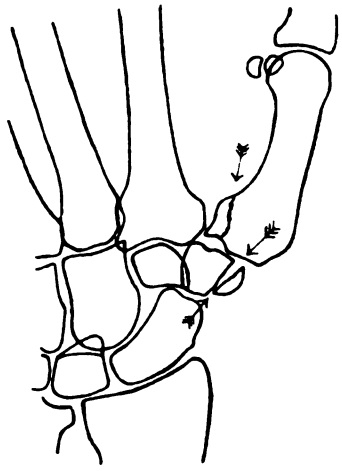

Figur 13.

Veränderungen finden sich bei chronischer Arthritis des Daumen-Handwurzelgelenks (Articulatio carpometacarpea pollicis)

Kann man bei starkem klinischen Verdacht (s. Fig. 10).
auf eine Handwurzelknochenfractur bei Volar- und Profilaufnahme nichts von Bruch finden, so unterlasse man nie, auch ein Dorsalbild herzustellen.

Zwischen Multangulum majus und minus und Metacarpus I und II findet man in einigen Fällen einen kleinen kreisrunden bis ovalen Schatten von 3 bis 4 mm Durchmesser: das Trapezoid, eine belanglose Varietät (s. Figg. 9. 19 u. 20). Gelegentlich erhält man durch Überlagerung vorspringender Winkel von Carpalknochen das Pseudobild eines überzähligen selbständigen Carpalknochens. Das Trapezoid liegt an der Dorsalfläche der Handwurzel (s. auch S. 33 u. 34ff. „Überzählige Handwurzelknochen").

Os multangulum minus. Os capitatum. Os hamatum.

Os multangulum minus und Os capitatum sind diejenigen Knochen des Carpus, die am allerseltensten Veränderungen unterliegen. Manchmal, besonders bei beginnender Knochenatrophie, treten, durch die normale Architektur bedingt, ein paar kreisrunde Maschen der Spongiosa des Capitatum auffallend markant hervor, wie mit dem Locheisen gestanzt.

Das Multangulum minus soll auch geteilt, auch verschmolzen mit dem Capitatum vorkommen. Äußerst seltene Fälle[47]).

[45]) Neurath: Die vorzeitige Geschlechtsentwicklung. Ergebn. der Inneren Med. u. Kinderheilkunde. 4. 36. 1909.

[46]) Ebermayer: Über (isolierte) Verletzungen der Handwurzelknochen. Fortschritte. Bd. 12. 1908.

[47]) Nach Pfitzner.

Digitized by Google

Am radialen Kontur des Os capitatum ist zuweilen eine halbkreisförmige Einbuchtung vorhanden; das ist ohne praktische Bedeutung, aber anatomisch interessant, weil hier das Os centrale carpi vorkommt, zwar meist knorpelig praeformiert, also röntgenologisch unsichtbar, manchmal, wenn auch äußerst selten, knöchern angedeutet. Ausführliches s. unter „Naviculare".

Am Os hamatum hebt sich oft der Corticalis-Schatten des Hakens so intensiv vom übrigen Knochenschatten ab, daß er einem Anfänger der Röntgenographie bei Verdacht auf Fremdkörper als ein oval verbogener Metalldraht imponieren kann.

Isolierte Fracturen bzw. Fissuren sind sehr selten, und bisher erst wenige beschrieben[48]).

In der distalen Hälfte des Knochens ist das Vorkommen einer Compacta-Insel festgestellt worden; s. „Allgemeines", S. 3.

Os naviculare.

Die Beurteilung der Integrität dieses Knochens macht zuweilen die größten Schwierigkeiten (s. z. B. Fig. 14). Seine Verletzungen sind ziemlich häufig, aber zuweilen schwer klarzustellen, weil selbst der ganz normale Knochen in seiner Gestalt ungemein variiert, namentlich bei verschiedener Projection, und sein Schatten außerdem zum Teil in den des Capitatum und Lunatum fällt[49]). (Betr. „Naviculare bipartitum" s. unten.) Findet man einen — wie Fig. 14 rechts — Schatten, der zwar keinen Bruchspalt erkennen, aber an ein Übereinandergleiten zweier Fragmente denken läßt, so ist die gesunde Handwurzel in genau derselben Projection (schwierig!) zu photographieren. Am besten soll man Fracturen bei maximaler Ulnarflexion darstellen können. Nach Verfassers Erfahrungen sind Fracturen des Naviculare, die übrigens sehr häufig und zuweilen mit Luxation des Os lunatum und mit Abbruch des Proc. styloid. radii vergesellschaftet sind, in den meisten Fällen unverkennbar. Die Fracturlinie geht ungefähr durch die Mitte, und man sieht (auf Volar-Röntgenogrammen) durch den Bruchspalt der etwa $^1/_2$ bis 1 mm diastasierenden Fragmente hindurch. Vergleicht man eine solche Fractur wieder nach einem halben Jahr, so schließe man aus dem Fehlen einer knöchernen Vereinigung nicht etwa nachträglich auf Os bipartitum, denn Naviculare-Brüche heilen bekanntlich nicht knöchern. Nur wenn die Tuberositas ossis navicularis extraarticulär abgerissen gewesen ist, sollen gute knöcherne Heilungen zustande kommen[50]).

Figur 14.

Fehlen des Naviculare und Lunatum beiderseits kommt vor[51]).

---

[48]) Ebermayer, l. c. und Albers-Schönberg: Fortschritte. Bd. 13. 1909. S. 323.

[49]) s. auch Nogier: La pseudoluxation physiologique de scaphoide. Journ. de Rad. et d'Electr. 1914/15. S. 238.

[50]) Hirsch. Naturforscher-Versammlung. Meran.

[51]) L. Hoffmann: Mißbildungen der oberen Extremität. Fortschritte. Bd. 17. S. 301.

Digitized by Google

Pfitzner hat das „Os naviculare bipartitum" beschrieben. Da aber seit Gebrauch der Röntgenstrahlen praeformierte angeborene Zweiteilung des Os naviculare noch nie beobachtet worden ist, wird vermutet[52]), daß die Mehrzahl der Fälle von Nav. bipartitum lediglich Pseudarthrosen nach Fracturen sind, die übrigens auch experimentell an Leichenpraeparaten erzeugt worden sind. Ein Anatom und Röntgenolog[53]) sah die Ossificationsanlage des Naviculare allerdings doppelt, allein es waren zwei kaum stecknadelkopfgroße Ossificationspunkte in Entfernung weniger Millimeter von einander, so daß es sich hier sicher nur um eine doppelte Ossifications-Knospe in einem einheitlichen Hof von großblasigem Knorpel gehandelt haben dürfte. Und nur dieser Hof sei das eigentliche Ossifications-Zentrum. Eine andere Beobachtung an den Händen eines hypothyreotischen Zwerges machte derselbe Forscher. Hier fanden sich beiderseits im Gebiete des Os naviculare zwei sehr unregelmäßig geformte größere Knochenkerne. Die Ausbildung zweier getrennter Knochenstücke in dem Knorpel des Naviculare ist also möglich, freilich wohl nur unter dem Einflusse gewisser, den Ossificationsablauf störender Momente (Hypothyreose, Cretinismus etc.).

Was feinere Veränderungen des Knochens anbetrifft, so ist zu bemerken: Der äußere Kontur des Knochens bildet einen Viertelkreis, in den gegenüber dem äußersten Radiusende eine kleine Konkavität eingedrückt ist; seltener ist an ihrer Stelle eine kleine Hervorwölbung. Das äußere Gelenkende ist gegen das Os multangulum majus zu stumpfwinklig oder abgerundet, bei chronisch arthritischen Prozessen bildet sich hier meist ein spitzer Dorn, der in vorgeschritteneren Stadien auch Spuren von Arrosionen aufweisen kann. Das Krankheitsbild, wie es in Fig. 9 gezeichnet ist, kommt dem Röntgenologen gar nicht selten zu Gesicht; es ist ein ganz typisches. — Isolierte Tuberculose ist äußerst selten.

Das Os radiale externum, am radialen Ende des Naviculare zwischen letzterem und dem Multangulum majus zu suchen (bisher nur in 2 Fällen von Anatomen[54]) beobachtet), scheint im Röntgenbilde bisher nicht gezeigt worden zu sein.

Die scharfe oder stumpfe Kante des Naviculare, die sich mehr oder weniger zwischen Capitatum und Multangulum minus vorschiebt, oder ein — dem Anfänger auffallender eigenartiger — mehr oder weniger großer Defect an dieser Stelle stehen in Beziehung zu dem beim Menschen nur noch selten knöchern isoliert vorkommenden Os centrale carpi. Pfitzner berechnete sein freies Vorkommen überhaupt auf höchstens 1 Prozent. Es sei nicht etwa nur ein mehr oder minder verkümmerter Überrest eines bei den Vorfahren des Menschen vollwertigen Centrale, sondern ein ganz bestimmtes, für den Menschen specifisches Skelettstück

[52]) R. Wolff: Anatom. Praeparate von Fracturen des Os navic. der Handwurzel. Arch. f. klin. Chir. 77. 1905.

[53]) A. Hasselwander: Die Bedeutung des Röntgenbildes für die Anatomie Erg. der Anat. u. Entwicklungsgesch. Bd. 23. 1921. S. ferner auch Grumbach, l. c.

[54]) Nach Pfitzner, s. auch Grumbach, l. c. unten.

Digitized by Google

von feststehender Gestalt, Größe und Lage; nach anderen[55]) könne man es beim Menschen doch nur als accessorisches Element bezeichnen. An der Stelle, die das Centrale ursprünglich innehatte, kommen im Röntgenbilde folgende Verhältnisse vor. a) Das Naviculare und das Capitatum zeigen besonders scharf abgesetzte Ausschnitte, zwischen denen ein selbständiges knöchernes Centrale liegt. (Fig. 15, C u. E.) b) Das Naviculare zeigt statt des genannten Ausschnittes einen buckelartigen Vorsprung, der genau die Form eines selbständigen Centrale wiederholt und entweder durch ein vollkommen assimiliertes Centrale oder durch eine compensatorische Ausbildung des Naviculare bedingt ist (Fig. 15. E). c) Das Naviculare hat die Form wie bei a, wobei aber das Centrale ganz verschwunden, zystisch degeneriert oder auf knorpeliger Stufe stehen geblieben sein kann (Fig. 15. A u. D). d) Das Vorhandensein eines knorpeligen Centrale soll bei anscheinend normalen Gelenkspalten aus einer ovalen oder ähnlichen Aufhellung zu schließen sein, die sich als ein Ganzes über Naviculare und Capitatum (u. Multangulum minus?) erstreckt (Fig. 15 B). Fälle wie d) findet man relativ häufig, wenn man seine Handröntgenogramme genau daraufhin durchgeht. — Daß diese soeben beschriebene Aufhellung für das Vorhandensein eines knorpeligen Centrale spreche, wird aber von anderer anatomischer Seite ganz energisch bestritten[57]). Von einer knorpeligen Persistenz des Os centrale sei in der ganzen anatomischen Literatur nichts zu finden. Pfitzners gründlichen Untersuchungen würde eine solche nicht entgangen sein[58]). Pfitzner hat

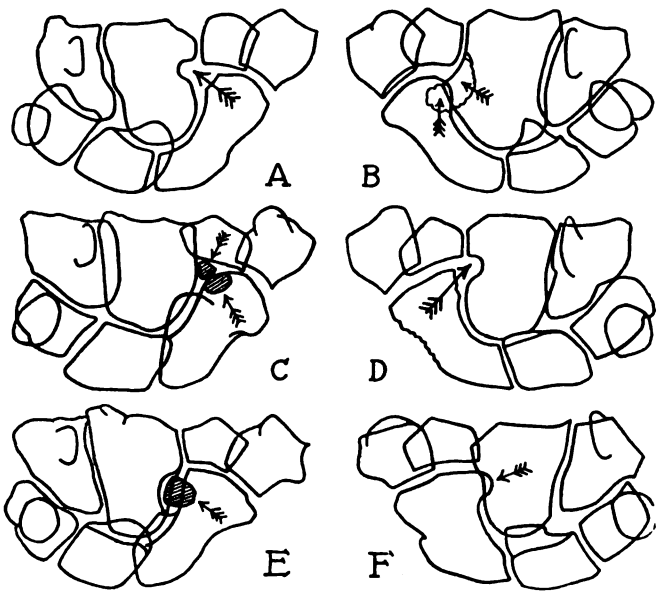

Figur 15[56]).

[55]) A. Grumbach: Das Handskelett im Lichte der Röntgenstrahlen. 1921. Wien u. Leipzig (Braumüller).

[56]) A u. B sind skizziert nach Bildern von Grumbach l. c., C u. D nach Bildern von Grashey (Atlas, 4. Aufl.), E u. F nach Bildern Verfassers.

[57]) Privatmitteilung an Verfasser von A. Hasselwander.

[58]) Das einzige, was man in seinen Ausführungen damit in Zusammenhang bringen könnte, sei folgende Stelle: „Da alle Flächen — außer der etwaigen Dorsalfläche — einen Knorpelüberzug tragen, und da ferner die Dicke dieses Knorpelüberzuges fast dieselbe ist, wie an der angrenzenden normalen Carpalia, so verliert das

Digitized by Google

nämlich das Centrale unter 1450 Händen nur 7mal (!) gefunden, im Ganzen ist es überhaupt erst in 25 Fällen beschrieben worden. (Die genannte Aufhellung im Röntgenogramm findet der Röntgenolog aber fast täglich einmal bei seinen Handaufnahmen! [Köhler.]) Die von Roemberg zum ersten Male beschriebene Knorpelanlage verschwinde entweder in der weiteren Entwickelung spurlos und macht dem Naviculare Platz; so hat es Rosenberg beschrieben (Morpol-Jahrb. 1). Oder aber, (und so schildert es Thilenius), es verschmelze mit der Knorpelanlage des Naviculare. Dieser Modus — sei übrigens auch von der Entwickelung des Os trigonum nicht unbekannt, wo die Bildung eines Gelenkspaltes ausbleibe und dadurch die beiden Blastome zu einem einzigen vereinigt werden. Über die weitere Entwickelung heißt es dann bei Pfitzner: „Die Anlage des Centrale verschmilzt mit der des Naviculare. Aber die so gebildete Partie des Naviculare geht nichtsdestoweniger, oder gerade wegen der geringeren Lebensenergie dieses Zuwachses, in ihrer Ausbildung wieder zurück, so daß doch wieder eine Lücke im Centrale, resp. eine Auskehlung des Naviculare zustande kommt." So findet Pfitzner nicht selten eine tiefe Auskehlung anstelle des zugrunde gegangenen Centrale. Es handelt sich also bei den umschriebenen aufgehellten Stellen nicht um knorpelig persistierendes Centrale, sondern um eine reine Lücke. Es ist eben die Stelle, wo ein Centrale sitzen würde, wenn es noch da wäre[59]).

Eine unregelmäßige centrale Aufhellung des Os naviculare ist pathologisch und scheint nicht allzuselten vorzukommen. Ihre Entstehung ist aber bis jetzt durchaus nicht klar. Man sucht sie so zu deuten: Vor Monaten habe eine primäre Verletzung (Bandabreißung) eine Ernährungsstörung des Knochens bewirkt, indem die von der Volarseite ins Naviculare eintretenden Gefäße geschädigt seien. Später bei einem weiteren mäßigen Unfall kann dann noch eine richtige Querfractur des erweichten Knochens entstehen[60]) (s. Lunatum).

Der auf ulnaren Profilbildern der Handwurzel volarwärts am meisten vorspringende hornförmige Schatten entspricht dem Tuberculum ossis navicularis.

Os lunatum.

Die Form dieses Knochens ist nicht so veränderlich wie die des Naviculare, desto mehr aber seine Größe. Man begegnet zuweilen ganz auffallend kleinen Mondbeinen und möchte bei gleichzeitigen Beschwerden an dieser Stelle gern auf einen tuberculösen Zerstörungsprozeß resp. auf einen nach tuberculöser Zerstörung komprimierten Knochen schließen, bis eine Vergleichsaufnahme der beschwerdelosen anderen Hand-

Zentrale bei der Maceration bisweilen ganz außerordentlich an Volumen, und man erhält zu seiner unangenehmen Überraschung an Stelle eines ganz stattlichen Skelettstückes dann ein „ganz winziges Knöchelchen" (Pfitzner). Aber eben doch ein Knöchelchen, das man sehen müßte! (Hasselwander.)

[59]) A. Hasselwander: Privatmitteilung.

[60]) Preiser: Zur Frage der typischen traumatischen Ernährungsstörungen der kurzen Hand- und Fußwurzelknochen. Fortschritte. Bd. 17, 1911. — Siehe ferner auch die Literatur, Anmerkung [62]). — Wollenberg: Über die Preiserschen Naviculare zysten. Fortschritte. Bd. 18, 1912. — Wohlauer: Fortschritte. Bd. 31. 1924.

Digitized by Google

wurzel ein ähnliches schmales Lunatum zu Tage fördert. Dann ist natürlich von der Diagnose Tuberculose abzusehen. Was die Ursache dieser Verkleinerung ist, ist nicht ganz klar. Es ist wohl eine Wachstumshemmung, die Beschwerden mäßigen Grades macht. Ob sie ein Analogon zu einer ähnlichen Erscheinung am Naviculare des Fußes bildet, kann zur Zeit nicht sicher gesagt werden (s. auch S. 30 unten u. S. 31).

Im Os lunatum kann eine Compacta-Insel vorkommen; s. „Allgemeiner Teil", S. 3.

Verschmelzungen des Os lunatum mit Os triquetrum sind in der anatomischen Literatur beschrieben. Fehlen des Lunatum: s. S. 26 unten.

Was feinere Einzelheiten am Os lunatum anbetrifft, so ist zu erwähnen, daß man bei beginnender Atrophie der Handwurzel stecknadelkopfgroße kreisförmige Lichtungen in der Spongiosa-Struktur des Lunatum sieht; in der Regel findet man dieselbe Erscheinung gleichzeitig im Os capitatum, weniger auffallend im Os naviculare. Diese kleinen runden Aufhellungen dürfen also nicht ohne weiteres für tuberculöse Herde gehalten werden; sie sind lediglich durch Struktur und Projection bedingt und treten bei Kalkschwund deutlicher hervor. Es kommen aber hier auch wirklich runde Erkrankungsherde oder Knochendefecte vor, die als Höhlen im Röntgenbilde erscheinen. Man hat sich damit in letzter Zeit eingehender beschäftigt[61]). Bei der Beiderseitigkeit des Leidens und der Beschränkung meist auf den einen Knochen (Lunatum oder Naviculare oder Triquetrum) schließt man auch auf Grund mikroskop. Befunde, daß es sich um fibröse Umwandlung des Knochens auf Grund einer mangelhaften oder krankhaften congenitalen Anlage oder Entwickelungsstörung handelt. Aber auch osteomyelitische Herde, centrale Abscesse, auf acut oder subacut oder chronisch entzündliche Knochenveränderungen zurückgehende Höhlen können das Substrat bei einseitigem pathologischem Befunde sein. Knochen mit solchen Höhlenbildungen sind naturgemäß weniger widerstandsfähig und leistungsfähig als normale Knochen und können bei leichtem Traumen oder dem einfachen Gebrauch zusammenbrechen. S. ferner den folgenden Abschnitt über „Traumatische Malacie".

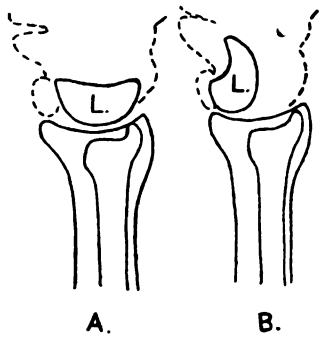

Figur 16.

Zuweilen trifft man ein Os lunatum an, das kleiner als normal ist, normal geschweifte Außenkonturen vermissen läßt, Störungen seiner Spongiosa-Architektur zeigt und außerdem kalkarm oder sogar sehr verdichtet hinsichtlich seines Kalkgehalts ist. Man nimmt an, daß es sich (s. auch unter „Naviculare") primär um eine Band-, bezw. Gefäßruptur gehandelt habe mit consecutiver Ernährungsstörung, Erweichung, Porose, schließlich auch Sklerose. Später gesellten sich dann Abschleifungen, Zerfallserscheinungen und Spontanfractur hinzu. Eine primäre Infraction sei oft

[61]) M. Kappis: Über Fracturen der Handwurzelknochen u. Höhlenbildungen in ihrem Röntgenbilde. Archiv f. orthop. u. Unfall-Chir. Bd. 21, Heft 3, 1923.

Digitized by Google

vorhanden, aber nebensächlich; das Wesentliche sei eine Gefäßstörung[62]). („Traumatische Malacie"). Das Charakteristische und Ungewöhnliche des ganzen Krankheitsbildes ist jedenfalls das Mißverhältnis zwischen den geringen ersten Symptomen unmittelbar nach dem Trauma und den erheblichen spät auftretenden Beschwerden. Die Erklärung durch Bänderabriß und dadurch bedingte Ernährungsstörung des Knochens wird neuerdings abgelehnt[63]), und Druckinsulte beschuldigt. Drei Formen sollen vorkommen: 1. Bei der anatomisch bedingten Form wird durch besondere abnorme anatomische Verhältnisse eine pathologische Belastung des Mondbeins herbeigeführt. 2. Bei der professionellen Form werden dauernde kleine Druckinsulte bei besonderen Berufstätigkeiten (besonders Landwirtschaft) als ursächliches Moment beschuldigt. 3. Bei der traumatischen Form löst ein einmaliger Druckinsult die Erkrankung aus. Für letztere sei der Verlauf in 3 Stadien pathognomonisch: zuerst kurz dauerndes Stadium leichter Gelenkreizung, dann Stadium relativen Wohlbefindens, mehrere Monate lang, endlich eigentliches Krankheitsstadium mit schweren Erscheinungen. Der Röntgen-Befund pflegt auch nach Jahren unverändert angetroffen zu werden. — Nun ist neuerdings ein mikroskopischer Befund erhoben worden[64]). Er zeigte völlige Nekrose der Spongiosa des Lunatum einschließlich des Knochenmarks. Ein etwaiger embolischer Prozeß als Ursache für die Nekrose wird abgelehnt (da die Frage der embolischen Knochennekrosen noch durchaus ungeklärt sei). Als Ursache wird ein Compressionsbruch angeschuldigt, der auf einmal oder in mehreren Schüben zustande gekommen sein kann. Denn wenn die Bruchlinien von vornherein oder allmählich so verlaufen, daß sie die Blutgefäßversorgung des größten Teils des Knochens unterbrechen, sei eine fast totale Knochennekrose unausbleiblich. (Die betr. mikroskop. Untersuchung geschah bei einem durch ein chronisches Trauma ausgelöstem Fall einer Lunatum-Erweichung.) Alle diese Lunatumerkrankungen seien Fracturen mit unvollständiger und unregelmäßiger Kallusbildung. Eine einfache Überlastung genüge zum Zustandekommen der Fractur. Die Verletzung braucht zunächst auf dem Röntgenbilde gar nicht erkennbar zu sein, indem etwa die Bruchebene des Mondbeins in einer zur Handfläche parallelen Ebene liegen kann. — Das gefleckte getüpfelte Aussehen des Röntgenschattens des Lunatum, das im ausgeprägten Falle so sehr auffällt, werde durch Höhlenbildung zustande gebracht. Zystenbildungen scheinen an den Handwurzelknochen ohnedies häufig zu sein, über ihre Aetiologie und Pathologie ist Genaueres noch nicht bekannt, meist aber scheinen sie posttraumatisch beobachtet zu werden. Andererseits praedisponiert natürlich eine schon vorhandene Höhle zu einem Compressionsbruch (s. auch den vorhergehenden Absatz).

---

[62]) Siehe Kienböck: Fortschritte. Bd. 16, 1911. — E. W. Baum: Über die traum. Affektion des Os lunatum und naviculare carpi. Beitr. z. kl. Chir. Bd. 87, Heft 3. — Frenkel-Tissot: Fortschritte, Bd. 21, 1914, S. 536.

[63]) Walther Müller: Über die Erweichung und Verdichtung des Os lunatum, eine typische Erkrankung des Handgelenks. 1922. Bruns Beitr., Bd. 34.

[64]) M. Kappis l. c. — s. ferner E. Saupe: Beitr. z. klin. Chir. 128. H. 1, S. 187.

Digitized by Google

Luxation des Os lunatum, eine relativ häufige Verletzung, oft combiniert mit Fractur des Naviculare und Abriß des Processus styloideus ulnae (s. Fig. 17 B), wird von Anfängern leicht übersehen. Und doch gibt es ein untrügliches Zeichen, das immer Klarheit schafft. Wenn das Os lunatum in seiner normalen Position sich befindet, so verläuft auf Profilaufnahmen sein proximaler halbkreisförmiger Kontur parallel dem Radiusgelenkkontur (s. Fig. 17 A); ist das Lunatum hingegen luxiert (meist volarwärts), so verlaufen diese erwähnten Konturen nicht nur nicht parallel, sondern sie pflegen annähernd in einem Winkel von 90 Grad zu einander zu stehen (s. Fig. 17 B). Ferner, während unter normalen Verhältnissen bei Volaraufnahmen der Schatten des Os lunatum sich nur etwas mit dem des Capitatum deckt (s. Fig. 17 A), deckt er sich

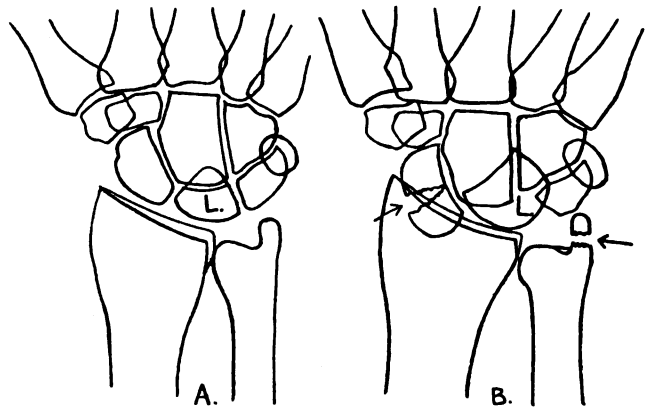

Figur 17.

bei Luxation zuweilen auch noch zu einem großen Teil mit dem des Hamatum und des Triquetrum (s. Fig. 17 B).

Isolierte Fracturen des Os lunatum kommen vor. Sie sollen leicht zu erkennen sein, da der gebrochene Knochen sehr verunstaltet werde[65]). Mitunter fehlen zunächst Beschwerden, die erst nach einem freien Intervall sich bemerkbar machen.

Os triquetrum.

Es kann nach Pfitzner auch einmal geteilt gefunden werden. Isolierte gröbere Fracturen dieses Knochens scheinen ausgeschlossen und sind bisher noch nicht beschrieben worden.

Bei Negern soll eine Verschmelzung von Os lunatum und Os triquetrum vorkommen[66]). In der Röntgenliteratur sind solche Fälle auch bei Weißen beschrieben, einseitig und doppelseitig[67]).

Eine nicht ganz seltene Verletzung ist die Absprengung eines kleinen flachen Corticalis-Stückchens am Dorsum des Os triquetrum. Da aber die Dislocation in der Regel fast gleich null ist, und nur auf der

[65]) Siehe Ebermayer l. c.
[66]) Sömmering u. Elliot Smith: Anatom. Anzeiger, 23. Bd., 1903, S. 494.
[67]) Atlas I Grashey, 4. Auflage, Bild 93, S. 159.

Digitized by Google

Profilaufnahme die Verletzung zu Gesicht kommen kann, der Anfänger sich aber in den vielen sich deckenden Schatten seitlicher Handwurzelaufnahmen kaum zurecht findet, kann die Laesion leicht übersehen werden. Zur Orientierung sei Fig. 18 beigegeben. Neuerdings hat man sich eingehender mit der Verletzung, die auf unscharfen Bildern leicht übersehen werden kann, befaßt[68]). Die Zugehörigkeit des abgesprengten Stückchens zum Triquetrum läßt sich aus schrägen Hilfsaufnahmen dorso-radio-ulnar ermitteln. Wahrscheinlich komme die Absprengung durch Abriß des an der Frakturstelle ansetzenden Ligamentum carpi dorsale durch gewaltsame Pronation bei gleichzeitiger starker Beugung zustande.

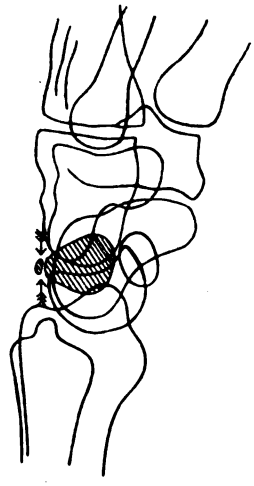

Figur 18.

Im Os triquetrum kann eine Compacta-Insel vorkommen; s. „Allgemeiner Teil", S. 3.

Betr. auffallender Aufhellungen im Os triquetrum s. auch unter „Traumatische Malacie" des Os lunatum.

Os pisiforme.

An diesem Knochen scheinen selten Veränderungen vorzukommen. Beschrieben sind in der anatom. Literatur Fälle, wo, wie bei vielen Säugern, der Proc. styloid. ulnae mit dem Os pisiforme (und Os triquetrum) gelenkig verbunden ist[69]).

Bei jugendlichen Individuen kann das Pisiforme geteilt, zerrissen und krümelig aussehen, wie ein Olekranonkern[70]). „Jedenfalls kann der Ossificationskern des Pisiforme, wie so viele andere, eine gegliederte Anlage haben."

Das Pisiforme, das lange Zeit hindurch von den Anatomen infolge einseitiger Untersuchungen der menschlichen Hand als Sesambein aufgefaßt wurde, verdankt neben späteren Arbeiten Gegenbaurs die Wiedereinsetzung in seine Rechte vor allem den Arbeiten Leboucqs[71]).

Überzählige Handwurzelknochen.

Von den Varietäten der Handwurzelknochen wurde oben das Trapezoid erwähnt. Das ist nach Verfassers Erfahrungen die häufigste Varietät, an nächster Stelle würde das Os centrale kommen, das zwischen Multangulum minus, Naviculare und Capitatum liegt und auch geteilt vorkommt (s. oben). Die anderen Varietäten dürften sehr selten sein, es gibt aber deren nach Angaben der Anatomen noch sehr viele. Ich füge zwei Skizzen nach Pfitzner bei (aus Grasheys Atlas I), Fig. 19 u. 20.

[68]) W. Fischer: Die dorsale Absprengung am Triquetrum und ihre Entstehung. Fortschritte. Bd. 25, 1918; ferner: Deutschländer: ebendaselbst, Bd. 18, S. 264 (mit Literatur-Verzeichnis).

[69]) Citiert nach Fick: Anatomie der Gelenke. Jena 1904. S. 235.

[70]) S. auch Atlas I. Grashey, 4. Auflage.

[71]) A. Grumbach: Handskelett. Wien-Leipzig 1921.

Digitized by Google

Fig. 19: dorsale, Fig. 20: volare Aufsicht: 1. Os vesalianum. 2. Os capitatum secundarium. 3. Styloïd. 4. Parastyloïd. 5. Metastyloïd. 6. Trapezoïdes secundarium, 6* Trapezium secundarium. 7. Ulnare externum. 8. Epipyramis. 9. Epilunatum. 10. Centrale. 11. Radiale externum. 12. Epitrapezium. 13. Paratrapezium[72]). 14. Triangulare (Intermedium antibrachii). 15. Praetrapezium. 16. Subcapitatum. 17. Os hamuli proprium. 18. Hypolunatum. 19. Pisiforme secundarium (synostosiert). 20. Ossiculum Gruberi. 21. Hamulare basale. (Ausführliches s. bei Grumbach l. c. und S. 35 u. 36, auch S. 27 u. 28 dieses Buches.)

Verschmelzungen kommen vor zwischen Lunatum und Triquetrum, Trapezium und Naviculare, Trapezoides (Multangulum minus) und Capitatum, Metacarpale III und Capitatum. Einmal wurde eine merkwür-

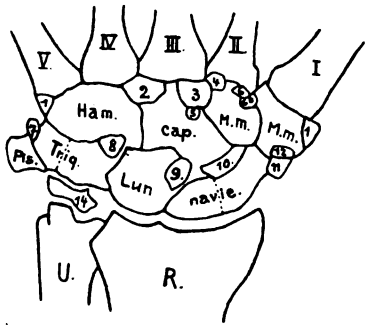

Figur 19.

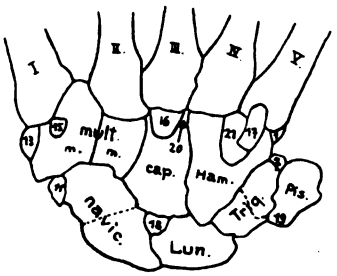

Figur 20.

dige doppelseitige Synostose von Lunatum, Triquetrum, Hamatum und eines Teiles (?) vom Capitatum gleichzeitig mit doppelseitiger Synostose mehrerer Fußwurzelknochen angetroffen[73]). Durch Verschmelzung überzähliger Knochen mit den constanten bekommen letztere kleine Appendices, so Metacarpale I mit 15 und III mit 3.

Das Triangulare (Intermedium antibrachii), s. oben 14, Fig. 19, wird äußerst selten im Röntgenbilde angetroffen. Seine hyalinknorpelige Anlage kann schon in sehr frühen Embryonalstadien zugrunde gehen oder auch mit dem Processus styloideus ulnae verschmelzen. Pfitzner fand es zweimal einseitig beim Erwachsenen und beschreibt es als plattes dreieckiges Knochenstück von 13 mm größter Länge und 5 mm größter Dicke, zwischen Processus styloideus ulnae, Radius und Triquetrum gelegen. Dem Radius kehrte es eine etwas breitere Kante, dem Triquetrum und der Ulna die Flächen zu. Der Proc. styl. war kurz und dick, auf der anderen Seite war der Processus ebenso, das Skelettstück aber nicht vorhanden. — Der Röntgenolog findet hier und da einmal Abrisse vom Proc. styl., die sicher vergrößert sind und nicht mehr die Form eines Fragmentes zeigen, sondern gut abgerundete, umschriebene Formen

[72]) Durch ein Versehen hat auch das Paratrapezium, das am Multangulum majus und proximal vom Metacarpus I gezeichnet ist, in Fig. 16 rechte Seite die Zahl 1 anstatt (wie im nebenstehenden Text) der Zahl 13 erhalten.

[73]) Abgebildet bei Grashey, Atlas I, 4. Aufl.

Digitized by Google

haben, eventuell in Pseudarthrose mit dem breiten, gut geformten Processusreste stehen. In solchen Fällen wird angenommen, „daß das Trauma einen Processus betroffen hat, der die knorpelige Anlage eines Triangulare assimiliert hatte. Dieser nicht zur Verwertung gelangte Keim kann infolge des durch das Trauma gesetzten Reizes noch jetzt eine besondere Ausbildung erfahren und so zu einem selbständigen Wachstum des Fragmentes führen[74]). Prozentsatz des Vorkommens des Triangulare etwa 0,6. — Nichttraumatisches Auftreten des Triangulare ist im Röntgenbilde in einem Falle allgemeiner ossificatorischer Entwicklungsstörung, bei einem Falle von Myxoedema postoperativum und da natürlich an beiden Händen, festgestellt worden[75]). — Von chirurgisch-röntgenologischer Seite[76]) wird neuerdings behauptet, daß die anatomischen Befunde eines Os triangulare von Pfitzner als abgebrochene, pseudarthrotisch geheilte Processus styloidei aufzufassen seien, daß selbst die embryologischen Beweise von Thilenius und Leboucq für eine selbständig ossificierende Knorpelanlage des Os triangulare im Sinne eines atavistischen überzähligen Knöchelchens nicht stichhaltig seien. Denn das sogen. Os triangulare komme recht häufig und dabei fast immer nur einseitig vor. Es dürfte sich deshalb immer um einen abgebrochenen und pseudarthrotisch geheilten Processus styloideus ulnae handeln, zumal solcher nur pseudarthrotisch zu heilen pflegt. Da aber zweifellos ein paar nichttraumatische doppelseitige Fälle von „Os triangulare" beschrieben sind, so dürfte doch das letzte Wort mit einfacher Ablehnung dieses accessorischen Elementes noch nicht gesprochen sein, wenn auch zum isolierten Abbruch des Proc. styl. ulnae eine einfache Distorsion der Hand genügen sollte (s. jedoch auch nächsten Abschnitt).

Zusammenfassend sei über die supernumerären Handwurzelknochen folgendes dem Röntgen-Praktiker gesagt und empfohlen: Besonders in Unfallsachen ruht einzig und allein die Entscheidung, ob Bruch eines Handwurzelknochens oder nicht, beim Röntgenologen. Überzählige Knochen nun können sehr leicht eine Fractur vortäuschen. Da andererseits bei den Untersuchungen der Anatomen bis zur Röntgenära bei scheinbaren Doppelbildungen von Knochen das für ihre Entstehung zunächstliegende Moment, die Fractur, überhaupt nicht erwähnt ist[77]), so muß der Röntgenolog unter allen Umständen Bescheid wissen, was in diesem Punkte bisher wissenschaftlich feststeht und worüber noch gestritten wird. Daß noch viel Streit und Unklarheit herrschen, wird der Leser aus den vorhergehenden Abschnitten bemerkt haben, und Verfasser fürchtet sogar, daß in seiner kurzen Zusammenfassung ein streng kritischer Anatom hier und da kleine Widersprüche herausfinden könnte. Drum führe ich das Ergebnis an, das letzthin ein streng kritischer For-

[74]) Fischer: Fortschritte. Bd. 19, 1912.

[75]) Bircher: Neue Fälle von Varietäten der Handwurzel und des Fußgelenks. Fortschritte. Bd. 26, 1918; s. ferner: Howard Pirie: Extra bones in the writh and ankle. Am. Journ. of Röntg., Okt. 1921.

[76]) H. R. Schinz: Der Abbruch des Proc. styloid. uluae. D. Ztschr. f. Chir. 175-Bd. 1922.

[77]) Laut A. Grumbach l. c. S. 120.

Digitized by Google

scher[78]) an einem Material von 800 anatomisch und röntgenologisch genauest untersuchten Händen zog. Er anerkennt unter Berücksichtigung der Resultate, die vergleichende Anatomie, Anatomie, Embryologie und Röntgenologie geliefert haben, bei folgenden Elementen die accessorische Natur (wobei accessorisch nur ihr natürliches Vorkommen im gesunden Handskelett ausdrücken soll, ohne Rücksicht darauf, ob es sich im weiteren um progressive oder regressive [atavistische] Bildung handelt): Centrale und Centrale bipartitum, Ulnare externum (?), Pisiforme secundarium, Trapezoides secundarium und Styloideum. Ob Epitrapezium und Epipyramis, über die man vergleichend-anatomisch nichts weiß, auch hierher zu zählen sind, konnte er nicht sicher entscheiden. Von allen übrigen Knochenstücken, die sowohl anatomisch als zum Teil auch embryologisch beschrieben sind, die er aber nicht mehr als „accessorisch" bezeichnen möchte, trennt er zunächst eine Gruppe ab, deren Glieder er röntgenologisch feststellen konnte, für die er aber gleichzeitig den Beweis erbrachte, daß es sich um traumatisch gelöste Elemente handelt. Es sind dies: Naviculare bi- und tripartitum und Os triangulare. Eine weitere und viel größere Gruppe umfasse die Elemente, über deren Herkunft er sich keine Klarheit zu verschaffen vermochte, ob sie nicht vielleicht Frakturstücke oder gar als Produkte einer entzündlichen Veränderung des betr. kanonischen Elementes zu deuten seien: Radiale externum, Epilunatum, Hypolunatum, Triquetrum bipartitum, Trapezium secundarium, Trapezoides bipartitum, Metastyloid, Parastyloid, Subcapitatum, Capitatum secundarium und das Ossiculum Gruberi. Eine weitere Gruppe sind die Elemente, die zwar bisher röntgenologisch anscheinend noch nicht gefunden und beschrieben wurden, deren natürliches Vorkommen ihm aber auf Grund der über sie bekannten vergleichend-anatomischen, embryologischen und anatomischen Beobachtungen möglich erscheint: Os styloideum, Os hamuli proprium und Os vesalianum. Für den Unfallbegutachter gelte daher zur Zeit, daß alle Elemente, die nicht in der ersten Gruppe genannt sind, mit Einschluß des Ulnare externum restlos als traumatischer Herkunft aufzufassen sind. Dies für die Praxis. (Anders liege die Sache für den Forscher, da sich gerade in der zuletzt erwähnten Gruppe Elemente finden, die vielleicht früher oder später in die Gruppe der echten „accessorischen" eingereiht werden müssen.)

Unterarm.

Distales Ende.

Allgemeines.

Zur Zeit der Geburt hat weder die distale Radius- noch die Ulnaepiphyse einen Knochenkern. Im Radius tritt der Knochenkern der distalen Epiphyse zwischen dem Ende des 1. und dem Beginne des 3. Lebensjahres auf; am häufigsten im dritten Viertel des 2. Lebensjahres. Der entsprechende Knochenkern der Ulna erscheint im Beginn des 6. bis

[78]) Grumbach l. c. Anmerkung [55]) dieses Buches.

Digitized by Google

Mitte des 8. Lebensjahres. (Ausnahmsweise soll auch ein accessorischer Kern im Proc. styl. ulnae vorkommen [Schwegel], so daß wir in der distalen Ulnaepiphyse zwei isolierte Knochenkerne nebeneinander haben. Das wurde auch röntgenologisch[79]) bei einem 13jähr. mongoloiden Idioten beobachtet.) Der Kern der Ulna verschmilzt nach dem 18. Jahre mit der Diaphyse, derjenige des Radius gleichfalls.

Die Knorpelfugen gerade des distalen Endes des Radius und der Ulna werden gewählt, wenn es sich darum handelt, rhachitische oder angeboren syphilitische Veränderungen der Knochen festzustellen. Die normalen Knorpelfugen zeigen ein gleichmäßig helles (weichteilhelles), schmales, gerades oder leicht gebogenes, ganz scharf abgesetztes Band. An von den genannten Wachstumsstörungen befallenen Knorpelfugen hingegen läuft der Schatten der Diaphyse in das Knorpelfugenband hinein unscharf, rauh, fransenförmig aus. Das Knorpelfugenband ist außerdem breiter als normal. Auch der Diaphysenknochen ist durchlässiger und zwar um so mehr, je hochgradiger der Prozeß ist. Groß ist der Röntgenbefunds-Unterschied zwischen angeborener Syphilis und Rhachitis nicht, jedoch pflegt bei ersterer das unscharfe, die Diaphyse abschließende Kalkband im ganzen regelmäßig zu verlaufen, während es bei Rhachitis unregelmäßiger, ein- oder mehrfach gewellt, mitunter das Diaphysenende becherförmig erweitert und kolbig verdickt ist. Diese Veränderungen müssen bei Rhachitis symmetrisch nachgewiesen werden, einseitiges Vorkommen spricht gegen Rhachitis. Bei Möller-Barlow ist der Befund im allgemeinen wie bei Rhachitis, jedoch kommen noch die auch im Röntgenbilde sichtbaren Blutextravasate im Bereich der Femur- und Tibiaschäfte vor. Hinsichtlich ausführlicherer Differentialdiagnose s. Verfassers Kapitel der „Erkrankungen des Skelettes" in Groedels „Atlas und Grundriß der Röntgendiagnostik", München 1921; ferner Verfassers: „Knochenerkrankungen im Röntgenbilde", Wiesbaden 1901[80]). Auch die Knorpelfugen-Veränderungen bei Barlow'scher Krankheit findet man am charakteristischsten am distalen Femurende ausgesprochen (s. daselbst). Nachtrag: s. auch Verf.s betr. Kapitel in Schittenhelms Lehrbuch. 1924.

Oben bei den Handwurzelknochen (s. „Handwurzel. Allgemeines") war erwähnt, daß schwere acute Infectionskrankheiten über Jahre sich hinziehende Verzögerungen und Stillstand des Wachstums[81]) bewirken. Das zeige sich auch an den Knorpelfugen-Grenzen der Diaphysen der großen Röhrenknochen durch deutliche bandförmige Verdichtung der Randlinie der Diaphyse, dem Ausdruck vermehrter Ablagerung von Mineral-

[79]) s. Schinz l. c. Anmerkung [76]) dieses Buches.

[80]) Bezüglich Rhachitis sei auf den Atlas: Eugen Fränkel und Lorey. Hamburg, Gräfe & Sillem 1910, und: Wohlauer: Atlas u. Grundriß der Rachitis. Lehmann's Med.-Atlanten, Bd. 10, verwiesen; außerdem a. die ausführlicheren differential-diagnostischen Zusammenstellungen des Kapitels: „Die Röntgenuntersuchung in der Kinderheilkunde" von Th. Goett, im II. Bd. des Lehrbuches von Rieder und Rosenthal; s. ferner Ra. G. Giles. Am. J. of Röntg. Juni 1922. — H. Wimberger: Die Rhachitis im Röntgenbilde. Mschr. f. Kindhk. 24, 4—5, S. 563.

[81]) Stettner l. c.

Digitized by Google

substanzen, d. h. die Ablagerung von Kalksalzen in der Knorpelgrundsubstanz geht eine Zeitlang weiter, während das Längenwachstum, die Knorpelproliferation bereits aufgehört hat. Überhaupt bei jeder Art von Wachstumsstillstand lasse sich ein solcher „Querbalken" und nach Wiedereinsetzen des Längenwachstums ein der Epiphysenlinie paralleler „Querstreifen" an der Diaphyse feststellen. Diese Querstreifung, die ja auch bei heilender Rhachitis und Morbus Barlow ähnlich vorhanden ist, bleibe bei heilender Rhachitis und Morbus Barlow ähnlich vorhanden ist, bleibe nach acuten Erkrankungen besonders hartnäckig, jahrelang bestehen, bis sie der völligen Resorption endlich verfällt.

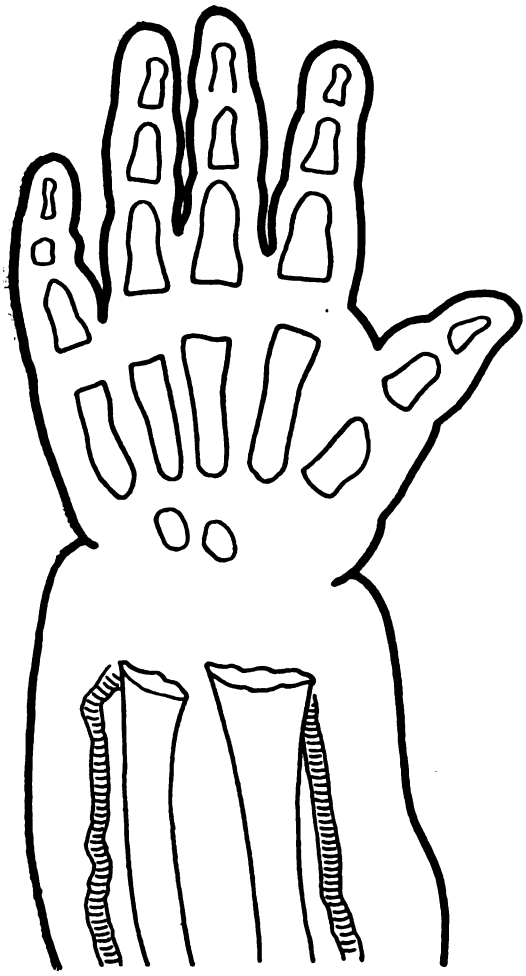

Figur 21.

Die sogenannten Epiphysenlösungen bei Osteochondritis syphilitica (in den ersten Lebensmonaten) sind im Röntgenogramme nicht so sinnfällig zu erkennen, als man allgemein meint. Mitunter sieht man nur ein paar größere oder kleinere Knochenkrümel- und -splitterchen um das Epiphysenende herumliegen. Vorwiegend befallen sind das distale Ende der Ulna, die proximale und distale Epiphyse des Humerus und die proximale Epiphyse des Femur[82]).

Bei Verletzungen, leichten wie schweren, ist es hier absolut unerläßlich, Aufnahmen in zwei Richtungen mit 90 Grad Unterschied zu machen. So selbstverständlich das ist, so oft wird noch von Anfängern dagegen gefehlt. Es können tatsächlich — und es ist nicht einmal sehr selten der Fall — Radiusbrüche vorkommen, die auf einem Volarbilde sich nur in Verschiebung der Spongiosastruktur markieren, und diese leichte Strukturänderung wird gerade von Anfängern leicht unbeachtet gelassen. Eine Profilaufnahme schafft hier, auch wenn die Schatten der beiden Knochen sich zum großen Teile decken, Klarheit.

Im mittleren Drittel der Vorderarmknochen können Fissuren vorgetäuscht werden und zwar durch die Foramina nutritia, die in seltenen Fällen einmal im Röntgenbilde zum Vorschein kommen.

Epiphysen-Lockerungen und -Fracturen, meist mit Absprengungen

[82]) Eugen Fraenkel: Röntgenologisches über Epiphysenlösungen und über Heilung der Osteochondritis siphilitica congenita. Fortschritte. Bd. 23. 1915—1916.

Digitized by Google

vom Diaphysenende, sind nicht selten. Klinisch: nach 2 Monaten deutlicher Callus, im Röntgenbilde: Periostschatten.

Zuweilen trifft man als Zufallsbefund multiple cartilaginäre Exostosen an. Erheblichere Grade machen keine diagnostischen Schwierigkeiten, geringfügige Grade haben etwa Form und Größe eines Rosendorns; in zweifelhaften Fällen nicht nur Vergleichsaufnahmen der anderen Seite, sondern eventuell auch anderer Knochen!

Über ausgedehnte periostale Auflagerungen aller Extremitäten-Röhrenknochen mit Ausnahme der Mittel- und Endphalangen s. Allgemeines, S. 4 u. 5.

Verfasser muß hier erwähnen, daß er seit 1903 mehrere gute Negative eines Falles von Mongolismus besitzt, auf welchen, obwohl es sich um ein Kind im ersten Lebensjahre handelt, deutlich die geschlängelten Arteriae radialis und ulnaris zu sehen sind (Fig. 21). Es soll dieses rätselhaften Befundes hier gedacht werden, damit eventuell auch in anderen Fällen die Negative daraufhin geprüft werden. Neuerdings (1921) ist nun ein Fall von Osteogenesis imperfecta bekannt gegeben worden[83]), bei dem die Röntgenbilder der Arme und Beine (post mortem aufgenommen) beiderseits sehr deutlich die Arteriae brachiales und radiales, sowie die Aa. femorales und tibiales zeigten, wie sonst nur bei Erwachsenen mit hochgradiger Arterienverkalkung. Die vom Fachpathologen angestellte mikroskopische Untersuchung ergab im letzteren Falle „Die Media der größten Arterien ist hier in größter Ausdehnung zerstört, das Gewebe von großen Kalkschollen ersetzt. Die Elastica intimae, ebenso kalkincrustiert, scheint die degenerativen Veränderungen gegen das Gefäßlumen abzugrenzen. Die Mediazerstörung ist am meisten auf dem Gebiete ausgesprochen, welches der stärksten Intimaverdickung entspricht. Die Wände der Venen zeigen keine Veränderungen. Das Gewebe der Gefäßwände im übrigen befindet sich in einem ziemlich embryonalen Stadium mit geringer Differencierung." (Eine Skizze des letzteren Falles s. später bei unterer Extremität.)

Ulna.

Der Processus styloideus ulnae stellt normalerweise einen abgerundeten stumpfen Vorsprung dar; er kann auch viertelkreisförmig gekrümmt sein; bei chronischen Arthritiden der Handwurzel- und Handwurzel-Vorderarm-Gelenke hingegen bildet manchmal sein Ende gegenüber dem Os triquetrum, wie abgeschliffen aussehend, zwei rechteckige Winkel.

Partieller, anscheinend angeborener Defect des distalen Endes ist beschrieben[84]).

Es kommen zuweilen, wenn auch selten, Fälle vor, wo ohne vorherge-

[83]) Sven Johansson: Ein Fall von Osteogenesis imperfecta mit verbreiteten Gefäßverkalkungen. Acta Radiologica. Vol. I. Stockholm 1921. — Betr. Nichtröntgenol. Literatur s. Arbeit von Symnitzky in „Zeitschr. f. Heilkunde" 1903. — s. ferner: F. Schulze: Mitt. Grenzgeb. 36. 2—3, S. 243.

[84]) L. Hoffmann: Mißbildungen der oberen Extremität. Fortschritte. Bd. 17, 1910, S. 301.

Digitized by Google

gangenen Unfall der Processus styloideus nicht knöchern mit der Epiphyse vereinigt ist (Ursache: gesonderter Knochenkern, Schwegel 1858; dann ist seine Grenze nach der Ulna zu glatt, gerade oder rundlich [s. auch S. 33, 34 u. 35]).

Ein Verkennen der Madelungschen Deformität dürfte kaum vorkommen, schon nicht wegen ihres charakteristischen Äußeren: Hand gegenüber dem Vorderarm anscheinend volar subluxiert, distales Ende der Ulna auf dem Dorsum stark hervortretend, distales Ende des Radius etwas nach der Vola abwärts gebogen[85]). Häufig sind die Fälle, bei denen nur eine Andeutung der Deformität besteht. Weibliches Geschlecht vorwiegend befallen, in der Hälfte der Fälle doppelseitiges Auftreten; Eintritt des Leidens in ausgesprochener Weise das Pubertätsalter bevorzu-

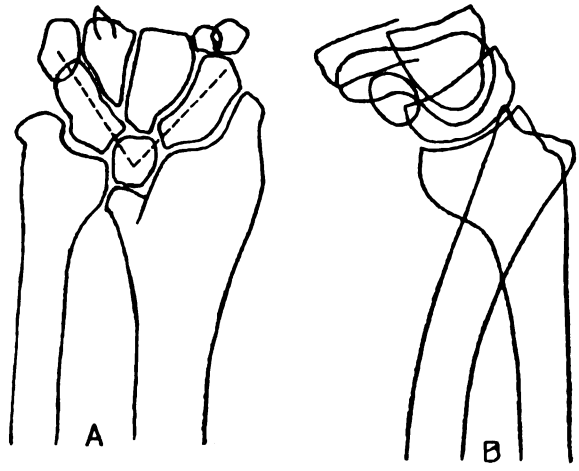

Figur 22.

gend, kann aber auch angeboren vorkommen; meist keine schmerzhaften Beschwerden vorhanden. Vor Verwechselungen mit Hyperostose des Ulnakopfes infolge chronischer Arthritis (übrigens selten!) und mit entfernt ähnlichen Deformitäten nach Radiusfracturen schützt das typische Röntgenbild (s. Fig. 22)[86]). Man beachte an dem Bilde in erster Linie die spitzwinklige Achsenstellung der proximalen Carpalreihe (vergl. die Norm Fig. 17 A). Man unterlasse übrigens niemals, den ganzen Vorderarm zu röntgenographieren, da bei Madelungscher Deformität der Radius regelmäßig eine lateralkonvexe Krümmung in seinem Verlauf zeigt, ganz wie wenn der Radius im Vergleich zur Ulna zu lang gewachsen wäre und sich, um nicht zu luxieren, compensatorisch gekrümmt hätte.

[85]) Übrigens soll auch ein Typus inversus vorkommen.

[86]) E. Melchior: Die Madelung'sche Deformität des Handgelenks; Ergebn. d. Chir. u. Orthop. Bd. 6, 1913 (mit ausführlichster Literaturübersicht). — Bossi: Contributo allo studio delle deformità congenite delle articolazioni del carpo. I Congresso italiano di Radiologia medica. (Pavia 1914.) — Anzilotti: Sopra una deformità del polso tipo Madelung. Arch. di Ortopedia. Anno XXVIII fasc. 6. 1911. — V. Putti: La deformità di Madelung (Arch. int. de chir. Gand. 1906). — Erlacher: Arch. f. klin. Chir. 125. S. 776.

Digitized by Google

Bei Fracturen des Processus styloideus sieht man regelmäßig die zackige Bruchlinie und eine Dislocation handwurzelwärts (s. Fig. 17B), mitunter auch radialwärts. Der normale leere Raum zwischen ihm und dem Os triquetrum (der Fibrocartilago triangularis entsprechend) verschwindet oft (Bajonettstellung der Hand), die Knochen rücken zusammen. Der Processus bricht seltener allein ab, in der Regel ist sein Abbruch mit typischer Radiusfractur combiniert, zu deren klassischem Symptomenkomplex er gehört. (Zum Symptomenbild der Naviculare-Fractur gehört der Abbruch nicht, auch nicht zur Lunatum-Luxation und zur intercarpalen Luxationsfractur, wenn er auch bei diesen Verletzungen, besonders bei den beiden letzteren, recht häufig angetroffen wird.) Er pflegt nicht knöchern anzuheilen, die Function wird aber meist gut. Infractionen des Processus sind gar nicht selten und können leicht übersehen werden. Manchmal reißen auch nur stecknadelkopfgroße Stücke ab, die man nicht übersehen darf (s. dazu oben „Os triangulare").

Den Fall, daß der abgebrochene Processus styloideus für ein Sesambein gehalten wird, müßte man eigentlich für ausgeschlossen halten, und doch fand Verfasser in einem Gutachten einen solchen Irrtum tatsächlich.

Der äußere Schattenkontur des Processus styloideus geht bei Volaraufnahmen unvermittelt in den äußeren Schattenkontur der Ulnaepiphyse über. Sitzt der Schatten des Processus mehr mitten auf der Epiphyse, was in Wirklichkeit einer kleinen Drehung des distalen Ulnaendes oder einer abnormen Focusstellung entspricht, so darf nicht ohne weiteres eine pathologische Affection diagnosticiert werden: erst Vergleichsaufnahme! Auch bei Dorsalaufnahmen sitzt der Schatten des Processus immer der Mitte des Capitulum ulnae auf; dies soll daher kommen, daß sich bei der Supination der Hand die Ulna selbst nicht mitdreht. Der Radius ist aber dann auf der anderen Seite der Ulna und ebenso auch die zwischen beiden Knochen eingestellte Röhre[87]).

Vollständige Luxation im distalen Ulnargelenk ist sehr selten, sie kann dorsal und volar vorkommen. Palpation ist schon maßgebend, so daß röntgendiagnostische Irrtümer kaum unterlaufen dürften.

Lockerung des distalen Ulna-Endes und Gleiten dorsalwärts kommt vor, wenn auch selten. Die Diagnose ist nicht ganz leicht, oder vielmehr, diese Verletzung wird von Anfängern wahrscheinlich häufig angenommen in Fällen, wo sie gar nicht vorhanden ist. Auf einer genauen Profilaufnahme dieser Gegend eines normalen Vorderarmes steht nämlich bereits das ulnare Ende dorsaler als das radiale Ende. Daher ist ein tatsächliches, mäßiges Nachhintenabgleiten schwer sicher zu constatieren. Im Zweifelsfalle mache man Vergleichsaufnahme der anderen Hand in peinlich genau derselben Stellung; auch bedenke man, daß in der Norm die Achsen der Knochen in dieser Haltung des Armes fast parallel verlaufen, bei Luxation oder Subluxation der Ulna nach hinten aber einen deutlichen Winkel bilden müssen.

---

[87]) Erklärung nach Atlas I. Grashey. 4. Aufl.

Digitized by Google

Bei Wäscherinnen kommt eine Subluxation im distalen Ulnargelenk vor, die durch das Auswringen der Wäsche entsteht.

Das Capitulum ulnae ist eine bevorzugte Stelle von Knochentuberculose. (In vorgeschritteneren Fällen sind meist auch ein paar Handwurzelknochen miterkrankt.) Eine herdförmige Aufhellung sieht man in den ersten Stadien leider selten, gewöhnlich findet man nur eine ganz geringe diffuse Atrophie des distalen Ulnaviertels, die aber meist so wenig auffallend ist, daß sie nicht immer beachtet wird. Als sicheres Zeichen gesellt sich häufig eine Periostitis ossificans hinzu, die, wenn sie auch — was bei Tuberculose Regel — nicht sehr intensiven Schatten gibt, immerhin deutlich erkennbar ist.

Das distale Ulnaende ist ferner der bevorzugte Sitz von Compacta-Inseln; s. „Allgemeiner Teil", S. 3.

Eine kleine Unebenheit (Erhöhung) am radialwärts gerichteten Kontur der Ulna, 4 bis 5 cm vom distalen Ende entfernt, ist nicht pathologisch; wahrscheinlich entspricht sie dem Ursprung des M. extensor indicis proprius.

Im mittleren Teile der Ulna scheinbar aus der Corticalis vorspringende Säume kommen dadurch zustande, daß normalerweise die Kanten der Ulna oft etwas gedreht sind. Sonst gibt es am mittleren Teil des Ulnaschaftes wenig, was zu Mißdeutungen Veranlassung geben könnte. Querfracturen ohne erhebliche Dislocation, „Parierfracturen", kommen vor, werden aber auf guten Bildern kaum übersehen. Bei glatten Querfracturen denke man an die Möglichkeit, daß gleichzeitig Syringomyelie, Tabes, Osteomalacie, Osteoporose u. a. vorliegen kann.

Proximales Ende der Ulna siehe bei „Ellenbogen".

Radius.

Persistierende Knorpelfugen am Radius kommen vor.

Der (volare) distale Gelenkkontur des Radius tritt uns im Röntgenbilde, sofern er normal ist, entweder wie ein mit dem Zirkel gezogener Sechstelkreisbogen entgegen, oder er ist gegenüber dem Spalt zwischen Os lunatum und Os naviculare mit einer kleinen dornenartigen Hervorwölbung versehen.

Kleine Längsfissuren und Infractionen des Radiusendes sind manchmal nur in einer gewissen, vorher gar nicht zu bestimmenden Projectionsrichtung zufällig sichtbar.

Der Processus styloideus radii kann zuweilen, wenn auch seltener als derjenige der Ulna, abbrechen, ohne daß der Bruch sehr deutlich in die Augen fällt; oft kennzeichnet sich solcher Bruch, wenn keine weitere Dislocation vorhanden, nur als Verzerrung der Spongiosastruktur. Profilaufnahme darf nicht unterlassen werden, wenn auch die Volaraufnahme hier die maßgebende zu sein pflegt.

Der Processus styl. r. pflegt Sitz von Riesenzellen sarkomen zu sein. Solche Tumoren zeigen, im Gegensatz zur Tuberculose, gegen den umgebenden Knochen scharf abgegrenzte, lichthelle Herde ohne Atro-

Digitized by Google

phie der nachbarschaftlichen Knochenpartien. Im allerersten Beginne kann die scharfe Grenze noch fehlen, wie Verfasser jüngst in einem Fall beobachten konnte. Dieser Umstand ist leider sehr bedauerlich für eine einigermaßen sichere Frühdiagnose eines Tumor, denn erstens zeigt fast jeder normale Radius an seiner lateralen Hälfte etwas zartere Spongiosastruktur, die demnach eine leichte, in die Umgebung zart abklingende atrophieähnliche Durchlässigkeit aufweist; zweitens gibt hier beginnende Tuberculose ein ähnliches Bild; die Aufhellung ist dann etwas stärker, aber die Frage, welcher Grad der Aufhellung hier noch normal, welcher schon pathologisch ist, ist sehr schwer zu beantworten. Die Vergleichsaufnahme der anderen Seite kann ebenfalls ungewiß ausfallen. Bei jeder auch nur etwas auffallenden Aufhellung in der lateralwärts gelegenen Spongiosa des distalen Radiusendes bei hier geklagten Schmerzen ist der Röntgenologe vor schwere Aufgaben gestellt. Er soll entscheiden: Ist diese Aufhellung noch physiologisch? Ist sie pathologisch? Wenn pathologisch, ist es beginnende Tuberculose oder beginnender Tumor? Ist nun auch in letzteren Fällen keine Zeit zu verlieren, so ist — falls Art der Beschwerden und klinischer Befund auch keinen Ausschlag zu geben vermögen — der Patient streng unter Beobachtung zu halten und in 3 Wochen eine erneute Röntgenuntersuchung vorzunehmen. Eine normale Aufhellung bleibt konstant; eine tuberculöse nimmt zu mit unscharfen Rändern; eine von Tumor herrührende setzt sich später schärfer ab. Eine Periostitis ossificans tub. der Nachbarschaft kann im ersten Ansatz des Leidens auch vorgetäuscht werden, da leider normalerweise an dieser Stelle eine Knochenzeichnung vorkommt, die einer flachen Periostitis ossif. ungemein ähnlich sieht.

Im distalen Radiusende wird mitunter eine Compacta-Insel angetroffen; s. „Allgemeines", S. 3.

Das distale Radioulnargelenk ist besonders zu untersuchen; bei Radiusfracturen steht es nicht selten etwas auseinander.

Es kommt vor, daß bei Erwachsenen zwischen 20. und 30. Jahre eine nicht verknöcherte Epiphysenfuge einen Bruch vortäuscht. Das Fehlen jeder Dislocation in allen Richtungen sollte vor Verwechselung schützen; im Zweifelsfalle röntgenographiere man auch den anderen Vorderarm, wo die Anomalie ebenfalls vorhanden sein wird; s. auch S. 2.

Fracturen quer durch den ganzen Radius hindurch können im Volarbilde manchmal nur Spongiosastrukturstörung zeigen, die von Anfängern übersehen zu werden pflegt. Die Profilaufnahme wird in zweifelhaften Fällen die winkelig stehenden Fragmente aufdecken.

In der Mitte des Radiusschaftes an der ulnarwärts gerichteten Corticalis scheint eine Periostitis ossificans aufzusitzen. Dies ist aber ein normaler Befund und stellt die Crista interossea dar. Je stärker der Radiusschaft gekrümmt ist, desto höher ist in der Regel diese gleichsam als Sehne des Bogens angeordnete Leiste, an der sich das Ligamentum interosseum ansetzt.

Die Knochenkerne der Vorderarmdiaphysen erscheinen in 6. bis 8. Foetalwoche.

Digitized by Google

Proximales Ende des Radius siehe unter „Ellenbogen".

Ellenbogen.[88]

Allgemeines.

Der Knochenkern des Olekranon wird zwischen dem 10. und 13. Jahre im Röntgenbilde sichtbar, zuweilen treten deren zwei (und mehrere) auf. Verschmelzung mit der Diaphyse erfolgt im 16.—20. Jahre. Die Verknöcherung der Radiusepiphyse erfolgt im 5.—6. Jahre, ihre Verschmelzung zwischen 16. und 19. Jahre. Der Knochenkern der Eminentia capitata (Capitulum humeri) erscheint zwischen 1. und 3. Lebensjahr, der des Epicondylus lateralis zwischen 8. und 10., der (oder die) der Trochlea gegen das 11. Lebensjahr. Zwischen dem 15.—17. Lebensjahr vereinigen sich zunächst die Kerne des Epicondylus lateralis, der Eminentia capitata und der Trochlea unter sich, getrennt vom Epicondylus medialis und der Diaphyse. Im nächsten Jahre vollzieht sich dann die Vereinigung der ganzen Epiphyse mit der Diaphyse.

Vornehmlich bei der Beurteilung von Ellenbogen-Negativen der Kinder wird der weniger Geübte auf recht viele Schwierigkeiten stoßen, sofern es sich nicht um ganz grobe Brüche handelt. Viele der Knochenansätze, deren Fracturen wir bei Erwachsenen ohne Schwierigkeiten finden und deuten, verknöchern bei den Kindern verhältnismäßig spät. Man muß also wissen, daß man Abbrüche noch nicht ossificierter Knochenpartien röntgenographisch mitunter nicht nachweisen kann. Die Frage ist nun die, ob überhaupt solche Abbrüche noch vollständig kalkloser Ansätze häufig vorkommen. Anscheinend nicht; man findet übrigens in der chirurgischen Literatur darüber kaum Angaben. Es ist auch ziemlich unwahrscheinlich, daß so elastische Knorpelteile leicht brechen. Der Röntgenologe kann daher im allgemeinen, wenn er in einem Falle alle knochenkernhaltigen Epiphysen intact sieht, schließen, daß überhaupt keine Fractur vorliegt.

Um nun bei Verdacht auf Fractur von Epiphysen, deren Verknöcherung begonnen hat, möglichst sicher zu gehen, sei folgender Rat gegeben: Es darf nicht nur die technisch immer leichte Profilaufnahme gemacht werden; es muß unter allen Umständen auch eine scharfe Dorsalaufnahme in möglichster Streckstellung erreicht werden. Das ist oft bei schreienden Kindern sehr schwer, aber nie unmöglich (manchmal geht statt dessen eine Volaraufnahme besser vonstatten, womit dasselbe erreicht ist). Die Dorsal- oder Volaraufnahme bringt oft völlige Klarheit; in der Hälfte der Fälle etwa bleiben aber für den Ungeübten noch recht verwickelte diagnostische Schwierigkeiten übrig. Die Vergleichsaufnahme des gesunden Ellenbogens wird in

[88]) Zur normalen Röntgenanatomie des Ellenbogens sei auf den Atlas I Grashey, 4. Aufl. verwiesen, sowie auf das ältere Werk von Jedlicka, Kratzenstein und Scheffer: Die topographische Anatomie der oberen Extremität. Röntgen-Archiv. Hamburg 1900. — Aakerlund. 1918, cit. bei „Hand". — Hasselwander: Die Röntgenstrahlen in der Anatomie; im Lehrbuch Rieder-Rosenthal. 2. Bd. — R. Balli: Anatomia röntgenografica normale dello scheletro. Ferrara. S. T. E. T. 1924.

Digitized by Google

einer Anzahl Fälle aus der Verlegenheit helfen; sie wird aber kaum genügen, falls es nicht gelungen ist, den gesunden Arm in genau derselben Projection wiederzugeben. Dann stelle man folgendes an: Man denke sich den Kontur des Knochenschaftes mit dem Kontur der fracturverdächtigen und anderen Epiphysen verbunden (oder führe es mit Tinte auf der Rückseite des Negativs tatsächlich aus). Wenn dann ein Umriß entsteht, der dem uns aus den anatomischen Lehrbüchern bekannten Formen des betreffenden Knochens ähnlich ist, dann liegen normale Verhältnisse vor. Dies Verfahren ist deshalb sehr zweckmäßig, weil geringe Drehungen abgebrochener Epiphysen nach Verfassers Erfahrungen kaum vorkommen; vielmehr pflegt der abgebrochene Epiphysenteil sich immer beträchtlich, in den meisten Fällen sogar um 90 Grad zu drehen. Zieht man also in der oben empfohlenen Weise die Konturen aus, dann erhält man bei tatsächlich vorliegendem Abbruch ganz unmögliche Formen (s. Fig. 23 A und B). (A = Abbruch der Eminentia capitata, B = Abbruch des Epicondylus medialis.) Nur eine Einschränkung ist zu machen, und zwar beim ersten Knochenkern, dem des Capitulum humeri (= Eminentia capitata, Rotula). Die Projection desselben im normalen Zustande muß man genau kennen, weil man sonst geneigt ist, seine Ab-

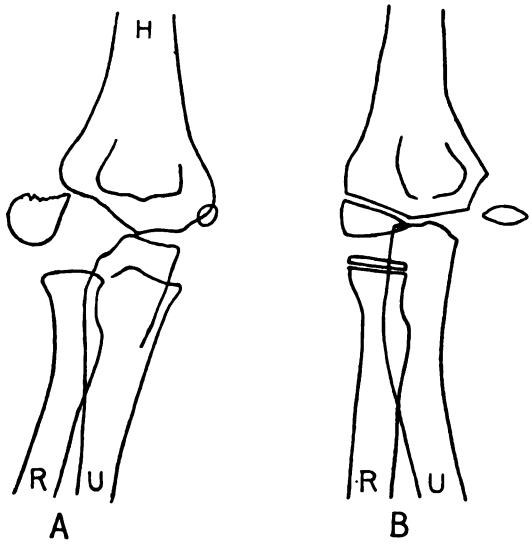

Figur 23.

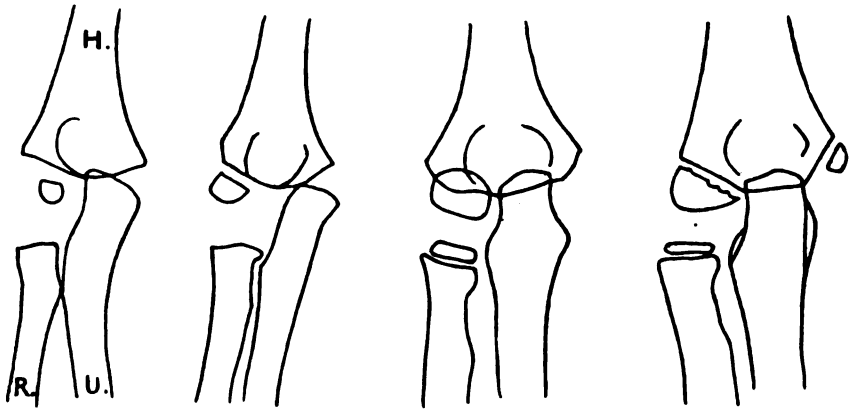

Figur 24.

Digitized by Google

sprengung zu constatieren, während er an ganz normaler Stelle sitzt (s. Fig. 24 u. 25, die völlig normale Verhältnisse skizzieren).

In den Fällen, wo alle Knochenkerne vorhanden sind (s. Fig. 26, normal), gibt das Röntgenbild bei Fracturverdacht dem Untersucher

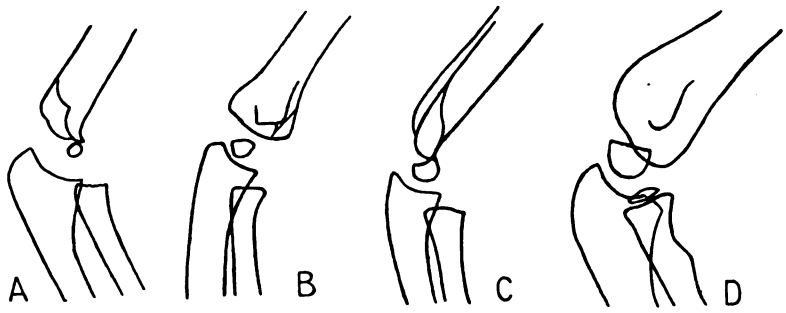

Figur 25.

besonders schwere Aufgaben auf. Es ist noch darauf hinzuweisen, daß der Kern der Trochlea normalerweise medialwärts eine ganz merkwürdig unscharfe Begrenzung von lang ausgezogenen Zacken aufweist (Fig. 26, linke Skizze) und daß ferner die normale Epiphysenlinie des Olekranon, ehe sie verknöchert (16. bis 17. Jahr), einen sehr welligen Verlauf zeigt (Fig. 27, rechts), der zur Diagnose pathologischer Verhältnisse verleiten könnte[89]).

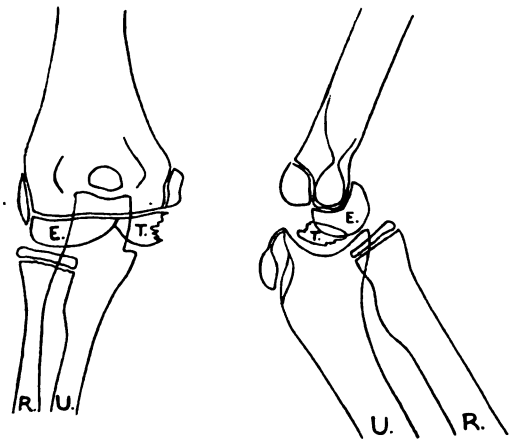

Figur 26.
(E = Eminentia capitata. T. = Trochlea)

Da die Verknöcherung der Olekranonepiphyse häufig eigenartige Bilder hervorbringt und deshalb leicht zu Fehlschlüssen verleitet, seien einige Skizzen normaler Verhältnisse hier wiedergegeben (Fig. 27; siehe ferner auch Fig. 26, rechts). Manchmal kann die Verknöcherungsanlage auch vollkommen zerklüftet sein mit unscharfen Begrenzungen der Schatten.

Der Verknöcherungsprozeß der Epiphysen des Ellenbogens ist bei Mädchen gewöhnlich viel weiter vorgeschritten als bei gleichalterigen Knaben; s. auch S. 1 u. 2.

---

[89]) Für das ausführliche Studium der Ossificationsverhältnisse siehe: Röntgen-Archiv; Wilms-Sick: Entwickelung der Knochen der Extremitäten. Hamburg 1902. — Jedlicka: Topographische Anatomie der oberen Extremität. Hamburg 1900. — Wendt: Verletzungen des Ellenbogengelenks im Röntgenogramm. Hamburg 1910. — Aakerlund, cit. bei „Hand". S. 12.

Digitized by Google

Für Untersuchungen auf Wachstumsstörungen des ganzen Skelettes (Myxoedem u. a.) wähle man besser die Handwurzelpartie. Näheres siehe oben (S. 22, 23 und 24). — Betr. Röntgenbild der osteochondritischen syphilitschen Epiphysenlösungen, die am distalen Humerusende vorkommen, s. „Unterarm. Distales Ende", S. 38.

Proximales Ulna-Ende.

Etwa 4 bis 6 cm vom Gelenk entfernt zeigt zuweilen bei Erwachsenen die Spongiosa-Architektur, besonders auf Profilaufnahmen, einige langgezogene, der Achse des Knochens parallele Lücken: = normal.

So mannigfach sich im Profilbild bei Erwachsenen der Schatten des proximalen Endes der Ulna mit dem Gelenkspalt, der Trochlea und dem Radius decken mag, so sind doch die Verhältnisse meist so über-

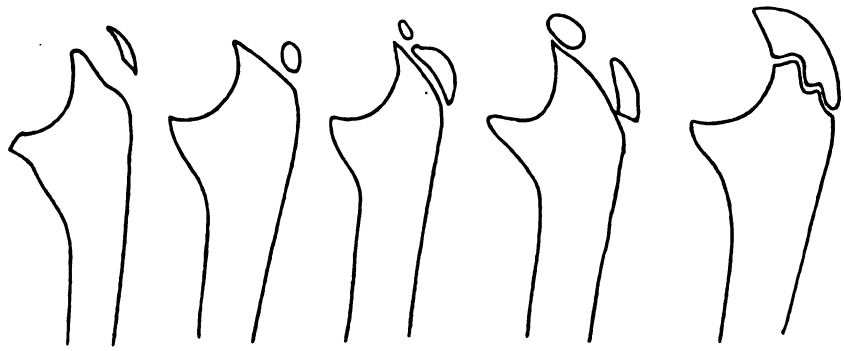

Figur 27.

sichtlich, daß falsche Deutungen selten sind. Übersehen werden kann allerdings am ehesten eine Querinfraction des Radius unmittelbar unterhalb seines Capitulum oder senkrechte Fracturspalten im Capitulum, falls diese Partie zum großen Teil in den Schatten der Ulna fällt. Um so genauer ist bei Verdacht darauf das Dorsalbild zu untersuchen.

Der proximale Knochenkern des Olekranon projiciert sich bei Dorsalbildern meist mitten in die Lichtung der Fossa supratrochlearis humeri (s. Fig. 26). Das hierdurch entstehende eigenartige Bild kann wohl nur jemand stutzig machen, der diese Erscheinung zum ersten Male sieht.

Die proximale laterale Ecke des Olekranon auf Dorsalbildern hat meist eine rechtwinkelige Begrenzung. Zuweilen bildet sie einen kleinsten, nach proximal und medial umbiegenden Dorn, der wohl noch ins Bereich des Physiologischen zu rechnen ist.

Einmal sah Verfasser bei einem Soldaten als Zufallsbefund an der Beugeseite des proximalen Ulnaendes 3,5 cm distal von der Olekranonspitze einen größeren stachelartigen Vorsprung; s. Fig. 28. Alter Einriß des Brachialis-Ansatzes an die Tuberositas ulnae? Nach möglichem früheren Trauma konnte nicht mehr nachgeforscht werden.

Digitized by Google

Auf seitlichen Aufnahmen des Ellenbogens wird häufig[90]) an der Stelle des Olekranon, wo der Musc. triceps brachii ansetzt, ein knöcherner Dorn oder eine Leiste „Processus anguli olecrani" (Fig. 29) gesehen, der in einzelnen Fällen recht groß sein kann, bis $1^1/_2$ cm Länge. Meist ist er doppelseitig vorhanden. Beim weiblichen Geschlecht soll er weniger häufig vorkommen; selten wird er bei Personen vor dem 30. Lebensjahre angetroffen. Nach Ansicht einiger Autoren verdankt er seine Entstehung einer gewissen knochenbildenden Diathese (ebenso der Calcaneus- und Occipitum-Sporn)[91]). Und wie letzterer als congenitale familiäre Skelett-Eigentümlichkeit bereits mehrfach beobachtet worden ist, so glaubt man, daß auch hier ähnliche Verhältnisse obwalten könnten. Entschieden ist die Frage der Genese der Spornbildung noch keinesfalls; es muß sicherlich mit mehreren Factoren, Anlage, Erblichkeit, Trauma und anderen Gelegenheitsursachen gerechnet werden. Schleimbeutel-

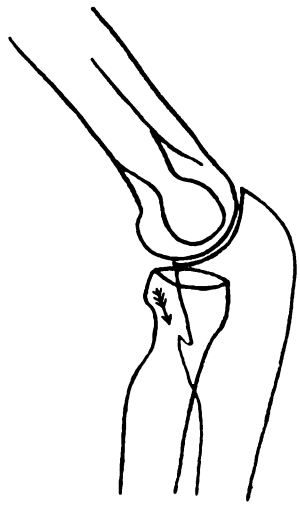

Figur 28.

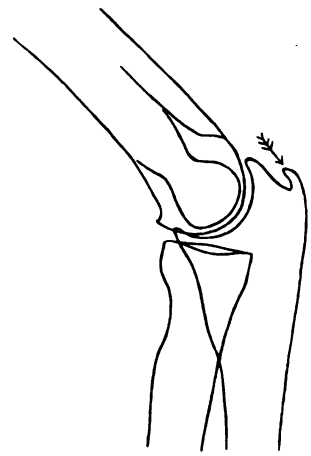

Figur 29.

entzündungen acuter und chronischer Art sollen durch die Anwesenheit eines Sporns begünstigt werden. Wenn er sehr groß ist, so ist er wegen seiner oberflächlichen Lage leicht Insulten ausgesetzt und kann abbrechen, dabei im Röntgenbilde eine Bruchlinie aufweisen. Die Diagnose „frische Fractur" stelle man indessen nur, wenn man wirklich Crepitation fühlt; denn es scheint, als wenn gar nicht so selten Fälle vorkämen, wo, ohne daß je ein Unfall vorgelegen hat, durch die Basis oder den Sporn selbst eine gezackte Querlinie geht. Jedenfalls sei man solchen Bildern gegenüber hinsichtlich Annahme einer Fractur sehr vorsichtig. Weitere Massenuntersuchungen wahllos ausgesuchter Individuen wären

[90]) „Etwa in 2—3 Prozent unter wahllos untersuchten Menschen", nach Esau: Bemerkungen zu den Spornbildungen (Olekranon- und Occipitumsporn), D. Zeitschr. f. Chirurgie. Bd. 117. 1912.

[91]) Esau l. c. und Chrysospathes. D. Zeitschr. f. Chir. Bd. 110. Heft 4—6. Ferner s. auch Krüger: Über Spornbildungen am Olekranon. Bruns Beiträge, Bd. 73, Heft 2.

Digitized by Google

zu wünschen. Es kommen übrigens auch ähnliche Schatten, nur weniger dicht und tricepswärts wie aufgefasert aussehend, an derselben Stelle vor, welche die Folge von Einreißungen und Verknöcherungen der Tricepssehne, intratendinöse Ossificationen, darstellen (s. S. 93 unten der in übernächster Fußnote „Ellbogenscheibe" angeführten Abhandlung, ferner auch bei „Patella genu" und bei „Trochanter major femoris").

Sesambeine in der Tricepssehne sind bisher in der anatomischen Literatur erst gegen fünfmal beschrieben, in der Röntgenliteratur ein sehr großes Sesamum cubiti[92]). Es dürfte sich aber wohl in allen Fällen um alte Olekranonfracturen handeln[93]).

Der Processus coronoideus ulnae wechselt sehr in seiner Länge und Form, ohne pathologisch zu sein. Oft ist er ganz auffällig lang und zugespitzt und reicht weit in die Fossa coronoidea humeri; oft wird er auch gabelförmig gespalten angetroffen.

Die dorsale Corticalis des proximalen Ulnadrittels ist der Lieblingssitz von Gummen. Findet man auf Profilbildern in dieser Gegend eine Periostitis ossificans und P. rareficans combiniert, so handelt es sich bei entsprechender Anamnese mit Wahrscheinlichkeit um ein beginnendes Gumma.

Proximales Radius-Ende.

Die Spongiosastruktur in der Tuberositas radii zeigt bei Leuten mit kräftigem Knochenbau oft ein eigenartiges Schattengewirr, das leicht zu unrecht für pathologisch gehalten wird, zumal wenn die Klagen des Patienten auf diese Stelle hinweisen.

Finden sich bei Aufnahmen eines Unfalls nach etwa 2 bis 3 Monaten von der Tuberositas ausgehend im Weichteilschatten dichte dorn- oder wolkenförmige Schatten, proximalwärts strebend, so handelt es sich in der Regel um Ossificationen des seinerzeit bei dem Unfall oder bei Luxationsreposition eingerissenen Sehnenansatzes des Musc. biceps brachii oder des M. brachialis. Diese Ossificationen können bis Kleinfingergröße erreichen.

Das Capitulum radii hat gewöhnlich die Form eines umgekehrten Pilzhutes. Auf Dorsalaufnahmen fällt zuweilen die Durchlässigkeit (verhältnismäßige Kalkarmut) der lateralsten Partie auf, die normal ist. Wenn die laterale Partie des Radiusköpfchens vergrößert, nach distalwärts umgestülpt oder sonst plump verändert ist, so liegt meist Arthritis chronica s. deformans incipiens vor.

Betr. eines vom Radiusköpfchen demarkierten flachen Knochenstückchens siehe „Distales Femurende. Osteochondritis dissecans".

Infractionen des Capitulum radii wie seines Collum sind recht häufig und doch nicht ohne weiteres in die Augen fallend; am Kopfe pflegen es Längs-, am Hals Querinfractionen zu sein.

[92]) Kienböck: Über Varietäten des Ellenbogengelenks, Patella cubiti und Processus anguli olecrani. Wiener Mediz. Presse 1903.

[93]) Kienböck: „Ellenbogenscheibe" („Patella cubiti") und Olecranonfraktur. Fortschritte. Bd. 22. 1914—15 (mit Literatur-Verzeichnis). — Fiedler: Ein Fall von Verknöcherung in der Tricepssehne nach Trauma. Fortschritte. Bd. 24. 1917.

Digitized by Google

Zeigt der Radiuskopf nicht einen proximalwärts concaven, sondern einen mehr oder weniger convexen Gelenkkontur (wie in Fig. 30), so liegt meist eine angeborene Subluxation des Radius vor; in den meisten Fällen weiß der Patient gar nichts von der Abnormität seines Ellenbogens.

Angeborene Luxationen sind nicht so leicht zu übersehen und doch kann es einem Anfänger passieren, weil sie nur auf Profilbildern am deutlichsten sind, aber auf solchen durch die Eigentümlichkeit der Luxation nach hinten der Radiuskopf vom Ulnaschatten überdeckt wird[94]).

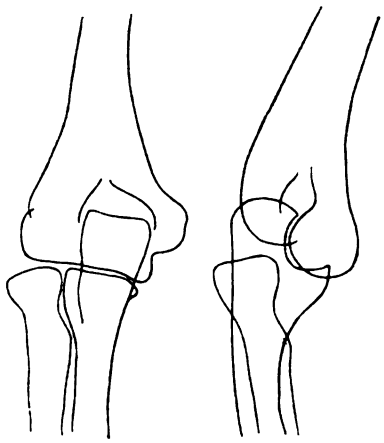

Figur 30.

Angeborene Verschmelzung von Radius- und Ulnaende ist gar kein so seltener Befund; da er aber im Röntgenbilde nicht auffällig sich kennzeichnet, ist ein Übersehen nicht ausgeschlossen[95].)

Totale Luxation des Radius lateralwärts kann in der Profilaufnahme, falls fehlerhafterweise nicht gleichzeitig ein Dorsalbild angefertigt worden ist, vollständig normale Verhältnisse vortäuschen.

Bei kleineren Kindern bis zum Alter von 3—4 Jahren kommt eine eigenartige Subluxatio radii nach vorn vor, bei der merkwürdigerweise das klinische Bild viel stärker in die Augen fällt als der Röntgenbefund. Bei den Franzosen ist die Erscheinung als „Pronation douloureuse" beschrieben. Das Kind ist unfähig, den schmerzhaften Vorderarm zu supinieren, das Ellenbogengelenk wird leicht gebeugt gehalten, das Händchen hängt schlaff herab und ist leicht ulnarwärts abduziert. Man kann mitunter zwischen Epicondylus lateralis humeri und Capitulum radii eine scharfe Einschnürung tasten, die das proximale Ende des Radiusköpfchens deutlicher hervortreten läßt. Manchmal wird sich wohl auch eine merkliche Lageverschiebung des Radiusköpfchens nach innen, oben und vorn nachweisen lassen. Die Verletzung ist immer so entstanden, daß die wartende Pflegeperson das stolpernde oder fallende Kind plötzlich kräftig an der Hand hochriß. Selbstverständlich muß sich eine solche Subluxation im Röntgenbilde in irgendeiner Weise markieren, aber sie ist wenig sinnfällig und eine Vergleichsaufnahme des gesunden Armes in genau der gleichen Stellung ist ein Ding der Unmöglichkeit. Vorläufig liegt auch noch kein umfangreiches Röntgenmaterial vor. Vielleicht daß mit größerem Material sich ein characteristisches Röntgenbild festlegen

[94]) s. auch G. Andreini: La lussazione congenita della testa del radio. Archiv di Ortopedia. 1904. pag. 704.

[95]) Eine ausführliche Zusammenstellung dieser und ähnlicher Fälle stammt von Kienböck: Die radio-ulnare Synostose. Fortschritte. Bd. 15. 1910. — B. Baisch: Ztschr. f. orthop. Chir. Bd. 31. — Sonntag: Beitr. z. kl. Chir. Bd. 127, S. 716.

Digitized by Google

läßt. Man hat das Leiden auch Subluxatio radii perannulare genannt, weil sich ergab, daß ein Herausschlüpfen des Radiusköpfchens aus dem Ligamentum annulare radii statthat, das mit seinem vorderen und lateralen Anteil über das Köpfchen des Radius nach oben gerutscht und sehr stark gespannt ist[96a]).—Seitliche Subluxationsstellung des Radius kann durch cartilaginäre Exostose bedingt sein.

Distales Humerus-Ende.

Wolkige dichte Schatten (Ossificationnen) entlang den Epikondylen des Humerus (Fig. 31), mehrere Monate nach einem Unfall hervortretend, sprechen für seinerzeit stattgehabte Zerreißungen der Gelenkkapsel (wahrscheinlich der Ligamenta collateralia). Sie können mit der Zeit wieder verschwinden[96b]).

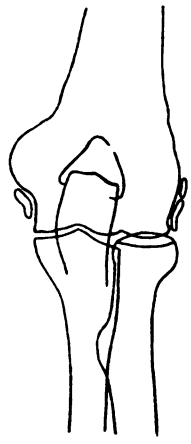

Figur 31.

Auf Profilbildern ist an der Beugeseite des distalen Humerusendes im Abstand von einigen Millimetern und parallel dem Knochenschatten ein knochendichter, bandartiger, eindrittelkreis-förmiger Streifen angetroffen worden, und zwar längere Zeit nach einem Trauma[97]). Der Schatten ist als Ossification der Gelenkkapsel gedeutet worden.

Unterhalb des Epicondylus medialis humeri, ungefähr parallel dem Ulnakontur, macht sich im Weichteilschatten auf manchen Dorsalbildern ein sehr dichter länglicher Bandstreifen geltend, = normaler Sehnenschatten (M. flexor carpi ulnaris).

Was den Gesamtumriß des distalen Humerusendes bei Dorsalprojektionen anbetrifft, so ist zu sagen, daß normalerweise das Capitulum humeri (Eminentia capitata) einen schönen halbkreisförmigen Bogen bildet; auch der Kontur des Epicondylus medialis ist schön gerundet. (Da, wo sich der Schattenrand des Capitulum mit dem des Epicondylus lateralis schneidet, entsteht eine dichtere, leicht gewellte Linie.) Bei schwer körperlich arbeitenden Leuten fehlt diesen Bögen die Regelmäßigkeit und man findet stumpfe Ecken an ihnen. Kommen gar rechte Winkel zustande mit aufsitzenden kleinen Wülsten, so dürfte in den meisten Fällen chronische Arthritis (s. deformans incipiens) der Grund sein. Dann ist auch in der Regel der Gelenkspalt verschmälert, was allerdings beim Ellenbogen oft recht schwierig zu entscheiden ist; leichter erkennbar ist bei chronischer Arthritis die zackige, eckige Unterbrechung des normalerweise schön gewellten Gelenkkonturs des Humerus.

Auf Profilbildern des Ellenbogens ist zuweilen die Schattenüberschneidung des Humerusendes mit dem beugeseitigen Ulna-Ende so dicht, daß das auffällige Hervortreten dieses doppeltdichten

[96a]) Erlacher: Subluxatio radii perannulare. D. Zeitschr. f. Chir. 1914. Bd. 126.

[96b]) s. hierzu auch die Arbeit von H. Vulliet. Schweiz. med. W. 1923/16. S. 203.

[97]) Engels: Kasuistischer Beitrag und einige Bemerkungen zu pathologischen Knochenbildungen. Fortschritte. Bd. 24. 1917.

Digitized by Google

Schattens zuerst an ein abgesprengtes Knochenstück (von etwa Zehnpfennig-Größe) denken läßt; s. Fig. 32.

Der vom Epicondylus lateralis in den Humerusschaft überleitende Kontur bildet mitunter einen auf etwa 5 bis 8 cm langgezogenen leichtconvexen Bogen, den der Ungeübtere bei Beschwerden an dieser Stelle als eine ossificierte Periostitis zu diagnosticieren pflegt, während ganz normale Verhältnisse obwalten.

Die Dicke (d. h. die Röntgenschattendichte) des Humerus an der Fossa supratrochlearis (Fossa olecrani, Fossa coronoidea) ist sehr verschieden. Manchmal ist hier keine Spur Knochenstruktur zu sehen; das ist nicht pathologisch, denn der Knochen kann hier nicht nur papierdünn sein, sondern es kann direkt eine physiologische Durchbrechung vorkommen, „Foramen supratrochleare". Nach neueren Forschungen[98]) ist der Befund (im Röntgenbilde) bei Erwachsenen sogar recht häufig. Bei manchen Säugetierarten (u. a. Beuteltieren, Schweinen, bei verschiedenen Raubtieren und Insektenfressern) ist er typisch; aber im Embryonalstadium finde sich trotzdem immer ein undurchbohrter Humerus. Bei Halbaffen und Affen soll das Foramen nicht selten sein, so daß Darwin die Durchbohrung des Humerus beim Menschen unter den Beweisen für die Abstammung des Menschen von einer niederen Form anführte und schrieb, daß es, wenn auch nicht constant, bei verschiedenen anthropomorphen und anderen Affen vorkomme. Nach anderen finde es sich fast regelmäßig bei Gorilla und Orang-Utan; übrigens auch beim Schimpansen. Bei Jugendlichen vor der Pubertät konnte nie ein Foramen supratrochleare festgestellt werden. Es kommt meist doppelseitig vor, aber mit Größendifferenzen zwischen rechts und links. Größe und Gestalt wechseln in sehr erheblichen Grenzen. Im Anschluß an suprakondyläre Fracturen des Humerus scheint durch Störung des Ossificationsprozesses gelegentlich ein kleines, rudimentäres, einseitiges Foramen zustande zu kommen. Familiär-hereditäres Vorkommen der Foramina supratrochlearia wurde festgestellt. Starke Hyperextensionsfähigkeit steht in Beziehung mit dem Vorhandensein eines doppelseitigen For. supratr. — Betr. ovalen Schattens in der Fossa s. S. 46 u. 47.

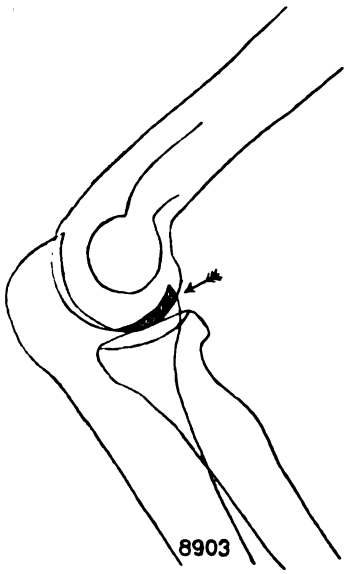

Figur 32.

Auf Profilbildern geben normale Kondylen des Humerus Schattenrisse von Dreiviertelkreisen, die proximalwärts allmählich in konkave Bogen übergehen; dorsal kann vorher noch ein weiterer flacher Konvexbogen folgen; bei schwer arbeitenden Personen kommen ganz stumpfe

[98]) H. R. Schinz: Das Foramen supratrochleare humeri. Fortschritte. Bd. 29. 1922. Mit ausführlichem Literatur-Verzeichnis.

Digitized by Google

Ecken darin vor; findet man aber kleine Zacken an der Beugeseite der Kondylen, dann spricht das für chronische bezw. deformierende Arthritis (s. auch oben bei „Dorsalprojection").

Ein halbkreisförmiger Schatten, beugeseits dem Humerusprofil vorgelagert, entspricht der abgebrochenen Eminentia capitata[99]).

Der mediale Condylus humeri ist auf Profilaufnahmen an der Beugeseite oft da, wo er nicht vom anderen Condylus überschattet wird, so lichtdurchlässig, daß man geneigt ist, eine schwere Tuberculose an

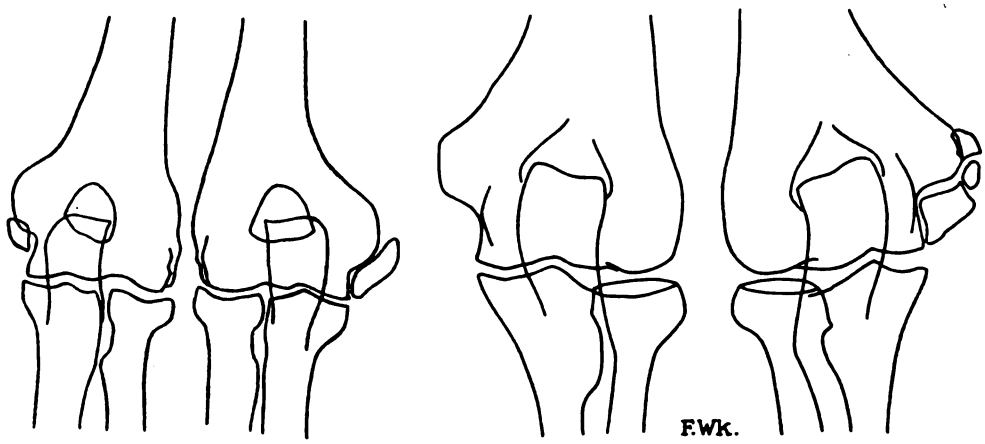

A Figur 33. B

dieser Stelle zu diagnosticieren, während normale Verhältnisse vorliegen. Nun kann allerdings an dieser Stelle beginnende Tuberculose lokalisiert sein und dann hat man mit Schwierigkeiten zu kämpfen. Die Dorsalaufnahme soll dann den Ausschlag geben; ferner ist zu berücksichtigen, daß bei Tuberculose bald auch die umgebenden Knochenpartien starke Entkalkung zeigen.

Ein eigenartiger, übrigens äußerst seltener Befund ist in Fig. 33 wiedergegeben: Es handelt sich um einen freien erbsen- bis überbohnengroßen Schatten distal am medialen Epicondylus humeri, der doppelseitig auftreten kann. In der anatomischen Literatur konnte Verfasser keine Erwähnung dieses Knochenstückes finden. Bei den Fällen, die er sah[100]), war da, wo es sehr groß war, einmal gleichzeitig am lateralen Epicondylus und am Radiusköpfchen eine mäßige, aber sichere appositionelle Deformation zu sehen. In einem anderen Falle (Fig. 33B), wo gleich drei solcher Knöchelchen vorhanden waren, zeigte das größere (bei den beiden kleineren war es nicht zu entscheiden) regelmäßige, schöne Spongiosastruktur. Bei letzterem, auch bei einem anderen einseitigen Falle wurde ein Unfall angegeben, der bei letzterem $5^1/_2$ Monate zurücklag. Ich halte es für unmöglich, daß sich in dieser Zeit eine so vollkommene Architek-

[99]) Haenisch: Isolierte Fraktur des Capit. humeri. Fortschritte. Bd. 15. 1910.

[100]) Ein eigener Fall, ferner je ein mir freundlichst von den Kollegen Hartung-Dresden (Fig. 33 A) und Wittek-Graz (Fig. 33 B) im Röntgenbilde zur Verfügung stehender Fall.

Digitized by Google

tur ausbilden kann. Wahrscheinlich bestehen solche Befunde schon seit Jahren, wenn nicht seit Kindheit, und werden nur nach einem Trauma röntgenographisch aufgedeckt. (S. auch die Ausführungen zu Fig. 31.)

Zartere oder stärkere Defecte am Gelenkkontur des Capitulum humeri trifft man zuweilen bei Jünglingen und jungen Männern an unter dem klinischen Bilde einer chronischen Arthritis des Ellbogengelenks mit geringer Streckhemmung und Muskelschwäche. Es sind traumatisch oder gelenkmechanisch entstandene Absprengungen oder Aussprengungen, die zur Gelenkmausbildung und späterhin zur Arthritis deformans führen. Die Gelenkmäuse pflegen früher oder später durch Verkalkung sichtbar zu werden[100a]).

Kleine dornartige Zacken an der Stelle, wie in Fig. 34 angegeben, darf man nicht ohne weiteres als pathologisch ansprechen. Am Knie finden wir, besonders bei Ventralaufnahmen, häufiger die gleiche Erscheinung, und zwar auch noch doppelt. Am Knie entspricht ein solcher Dorn der scharfen Dorsalkante der Femurkondylen, die um so größer projiziert wird, je weiter hüftwärts der Focus der Röntgenröhre steht. Analog entspricht am Ellenbogen der Schattendorn der dorsalen lateralen Condyluskante, resp. der zwischen dem Capitulum humeri und der Trochlea gelegentlich, bei chronischer Arthritis besonders scharf ausgeprägten Leiste.

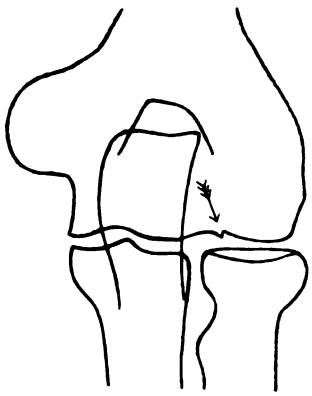

Figur 34.

Zwei und mehr Zentimeter lange, lichthelle Partien, die man an der Grenze von Diaphyse und Epiphyse des Humerus findet, und die bis weit in den Weichteilschatten hinein zu verfolgen sind, rühren von Fett und Schleimbeuteln zwischen den Muskelzügen her.

Kleines periostales Knöpfchen am Condylus lat. wurde bei Epicondylitis[101]) beobachtet.

Humerus-Schaft.

Diagnostische Schwierigkeiten, was noch normal und was schon pathologisch, sind hier selten.

Der Knochenkern erscheint in der 7.—8. Foetalwoche.

Der Humerusschaft ist der Lieblingssitz sequestrierender Osteomyelitis acuta. An das Vorhandensein solcher wird man glauben müssen, wenn bei typischen klinischen Erscheinungen das Periost auf eine größere Strecke hin ossificiert ist und — eine Etappe weiter — der Knochen fleckig atrophisch wird.

[100a]) M. Kappis: Über eigenartige Knorpelverletzungen am Capitulum humeri etc. D. Ztschr. f. Chir. Bd. 142. Heft 3 u. 4. 1917; s. ferner: Derselbe, ebendaselbst Bd. 171. 1. u. 2. Heft. 1922.

[101]) Blecher: Über Röntgenbefunde bei Epicondylitis humeri. Fortschritte Bd. 20 1913. — Jungmann: Erg. d. Chir. u. Orthop. 16. Bd. S. 155.

Digitized by Google

Syphilis ist hier seltener; bei beginnendem Gumma sieht man eine kräftige Periostitis ossificans, aber unter ihrer Mitte treten bald Rarefikationen der Corticalis ein, die rapid zunehmen. Zu einer fleckigen, scheckigen Atrophie der weiteren Umgebung des Gumma kommt es niemals.

Ist das Lumen des Schaftes verstrichen und dicht wie die Corticalis, dabei der Schaftkontur leicht uneben, und werden seit Jahren bestehende Beschwerden geklagt, so kann es sich um eine schleichende chronische Osteomyelitis handeln oder um alte syphilitische Prozesse; denn beide Affektionen pflegen in Eburneation auszugehen. Die Anamnese muß für die richtige Diagnose den Ausschlag geben.

Im Humerusschaft kommen ferner Metastasen von Tumoren vor und sind als solche an ihrer starken Aufhellung mit gegen normales Knochengewebe mehr oder weniger scharfen Rändern ohne Mühe festzustellen.

Betreffs periostaler Auflagerungen um beide Humerusschäfte und alle Röhrenknochen s. „Allgemeiner Teil: Generalisierte Periostitis hyperplastica", S. 4 u. 5.

Oben außen am Schaft trifft man häufig einfache Exostosen an, deren Erkennung kaum auf Schwierigkeiten stoßen dürfte.

In der Mitte des Schaftes können manchmal schräge längliche Aufhellungen im Knochen den weniger Geübten irre führen. Diese Aufhellungen entsprechen nicht Vorgängen im Knochen, sondern rühren von Fettlagen zwischen Muskelzügen her. Für gewöhnlich sind sie dadurch als solche sicher festzustellen, daß sie außerhalb des Knochenschattens bis tief in die Weichteile hinein zu verfolgen sind.

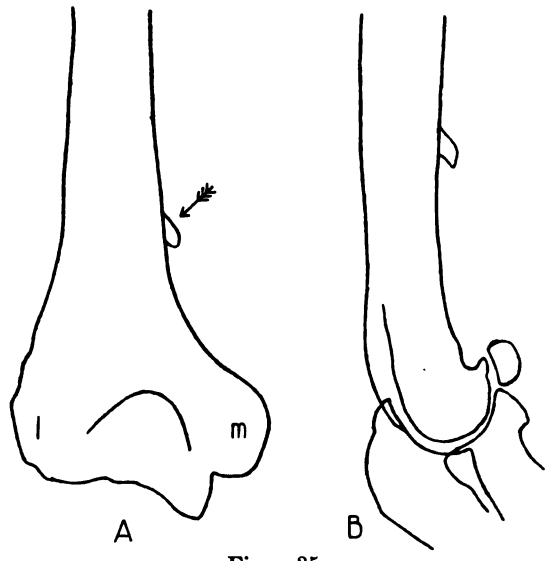

Figur 35.

Der Musc. triceps ist sehr häufig deutlich auf den Röntgenbildern zu erkennen, teils im Knochen-, teils im übrigen Weichteilschatten.

Kleiner dornförmiger Schatten an der Volarseite des Schaftes an der Grenze von distalem und mittlerem Drittel ist als Ossification nach Einriß des Ansatzes des Musc. brachialis zu deuten; er wird auch bei ausgesprochener Arthritis deformans cubiti gefunden.

Recht selten findet man medial beugewärts am Humerusschaft einen Knochenvorsprung, wie ihn Fig. 35[102]) zeigt. Es ist der sogen. Proces-

[102]) Das linke Bild A ist Atlas I Grashey, 4. Aufl. entnommen, es stammt von einem Präparat; das rechte Bild B ist ein Fall Verfassers, der erste, der ihm nach 15 jähriger Röntgentätigkeit zu Gesicht kam (in dem betr. Falle war Arthritis deformans cubiti vorhanden); seither bis zu dieser Auflage ein weiterer Fall.

Digitized by Google

sus supracondylicus humeri. (A = Präparat, B = Fall vom Lebenden.) Die Anatomen finden ihn in 1—2,5 Prozent aller Leichen; schwache Andeutungen sollen allerdings häufiger anzutreffen sein. In völlig ausgebildeten Fällen entspringt von dem Knochenhaken ein mehr oder minder starkes Band, das zum Epicondylus medialis herabzieht. Sehr selten ist dies Band beim Menschen knöchern (bisher nur von 2 Anatomen beschrieben); man spricht dann von einem Foramen supracondyloideum; letzteres ist regelmäßig vorhanden bei zahlreichen Nagern, Edentaten, Insectivoren, Raubtieren (Katze, Otter), auch bei Affen, aber nicht bei den anthropoiden Affen; auch bei Reptilien (Sphenodon) ist es anzutreffen. In mehreren Fällen ließ sich beim Menschen Erblichkeit des Processus feststellen[103]).

Schulter.[104])

Proximales Humerus-Ende.

Was die Ossification der proximalen Humerusepiphyse betrifft, so wird in seltenen Fällen schon am Neugeborenen ein knöcherner Kern gefunden[105]). Er kommt in der Regel erst zum Vorschein zwischen 4. und 8. Lebensmonat und liegt in der Hälfte der Kopfepiphyse, die der Pfanne der Scapula zugekehrt ist. In der lateralen Hälfte tritt ein knöcherner Kern zwischen der Mitte des zweiten und dritten Jahres auf, er gehört zum Tuberculum majus. Im vierten Jahre kommt noch ein dritter Knochenkern dazu, dem Tuberculum minus entsprechend. Er ist gewöhnlich schwer zu erkennen, da er sich verwirrend mit dem des Tuberculum majus deckt. Gegen das fünfte Jahr verschmelzen die Kerne der Tubercula untereinander; die ganze Epiphyse verknöchert dann gegen das zwanzigste Jahr mit der Diaphyse.

Die Epiphysenfuge verläuft normalerweise nicht einfach quer zum Schaft, sondern teilweise dachförmig, wobei die beiden Schenkel nicht

[103]) Albers-Schönberg: Skelettanomalie von atavistischem Interesse, Proc. supracondyloideus oder endepicondyloideus. Fortschritte-Röntgenstrahlen, Bd. 23. 1915—16. — Flad: Klinische Beobachtungen über den Proc. supracond. humeri und dessen familiäres Vorkommen. Jahrbuch für Kinderheilkunde. Bd. 85. Heft 4. 1915 (mit Literatur-Verzeichnis). — Giovetti: 1. Riunione dei Radiologi Toscani in Firenze (Maggio 1921). — Moreali: Su quattro casi famigliari di „processus supracondyloideus internus humeri Gruber". IV Riunione dei Radiologi Emiliani, Bologna, 1922. — R. Balli: Anat. röntgenogr. normale dello scheletro. Ferrara 1924.

[104]) Zur normalen Röntgenanatomie der Schulter s. Grashey, Atlas I, 4. Aufl. u. den älteren Atlas von Jedlicka, Katzenstein und Scheffer: Die topographische Anatomie der oberen Extremität. Röntgen-Archiv. Hamburg 1900. — Hasselwander: „Die Röntgenstrahlen in der Anatomie" im Lehrbuch Rieder-Rosenthal. 2. Bd. 1918. — P. Sessa u. O. Alberti l. c. S. 1. — J. Cohn: Observations on the normally Developing shoulder. Am. Journ. of Röntg. Dez. 1921. — Belot und Lepennetier: Journ. de Radiol. et d Electrol. März 1923. S. 97. — J. Cohn: Bemerkungen zur normalen Entwickelung des Schultergürtels. Amer. Journ. of Röntg. Dez. 1921. — Massart u. Cabouat: Journ. de Rad. et d Elektrol. August 1923.

[105]) Epiphysenlösung mit Dislocation infolge Entbindungsschädigung kann also in solchen Fällen röntgenologisch festgestellt werden, und zwar verschiebt sich der Kern lateralwärts; s. Haenisch: Röntgendiagnose d. Epiphysenlösung am oberen Humerusende bei Geburtslähmung. 9. Röntgen-Kongreß. Berlin 1913.

Digitized by Google

gerade zu sein brauchen, sondern mehr oder weniger gewellt sich darbieten können. Auf diese Weise entstehen im Röntgenbilde Dreiecke mit mehr oder weniger geraden Seiten, manchmal auch Ovale, zuweilen ganz absonderliche Figuren, ohne daß das geringste Pathologicum vorliegt. Zum besseren Verständnis sind in Figg. 36 u. 37 eine Anzahl Skizzen normaler Verhältnisse beigegeben.

Brüche in der Epiphysenfuge sind relativ selten, gerne verlaufen sie ein Stück die Epiphysenfuge entlang und gehen distal in den Knochen über.

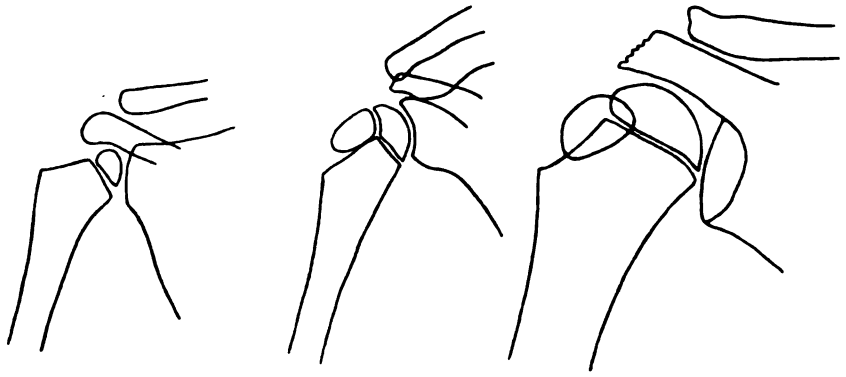

Figur 36.

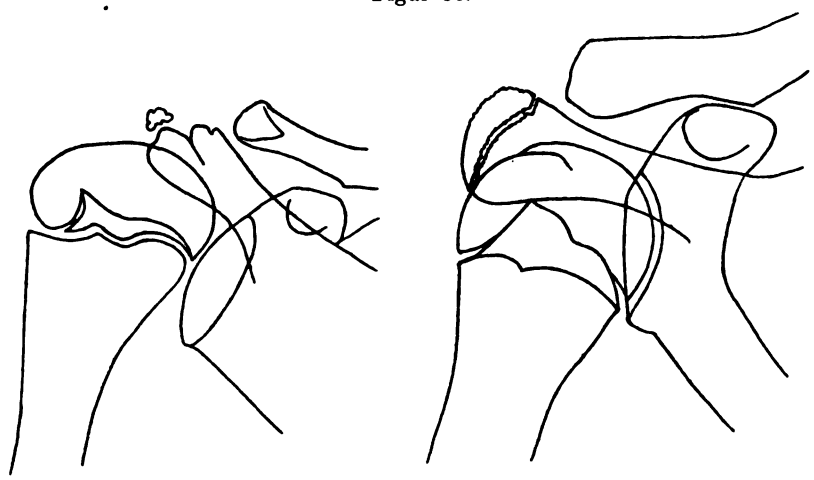

Figur 37.

Über röntgenographisches Aussehen der osteochondritischen, syphilitischen Epiphysenlösungen, die am proximalen Humerusende vorkommen und leicht übersehen werden können, s. „Unterarm. Distales Ende", S. 37 u. 38.

Bei der echten Geburts- oder Entbindungslähmung hat die Röntgenuntersuchung bisher keine Ergebnisse gezeitigt; jedoch wurden bei der „falschen Geburtslähmung" (für das Leiden charakteristische Haltung und Bewegungsstörung bei schnell vorübergegangener oder Fehlen jeder

Digitized by Google

Lähmung) bestimmte Röntgenbefunde erhoben[106]): veränderte Achsenrichtung der Humerusdiaphyse, abnorme Distanz zwischen Diaphysen- und Clavicularende, Verlagerung des Kopfkernes nach außen, in den nächsten Jahren stärkeres Zurückbleiben des Kopfkernes im Größenwachstum, Unregelmäßigkeiten des Umrisses des Kopfkernes und Abflachung des unteren Randes der Cavitas glenoidalis.

Die Beurteilung von Schulterröntgenogrammen ist eine der schwierigsten Aufgaben selbst für geübte Röntgenologen; da übrigens am Lebenden Profilaufnahmen der Schulter nicht leicht sind, so kann es dem Anfänger und dem weniger Geübten passieren, daß er ganz schwere Fracturen übersieht oder solche für ganz leichte Verletzungen hält. Deshalb hat man an keiner Stelle des Körpers mehr als am proximalen Humerusende sich vor Augen zu halten, daß eine vollständige Fractur auf Dorsal- (oder Ventral-) Bild keine Dislocation zu zeigen braucht, und daß doch eine maximale Dislocation in sagittaler Richtung vorhanden sein kann. (S. auch S. 59 unten.)

Der Kopf ist normalerweise kugelrund; bietet er sich mehr eiförmig auf dem Negativ dar, so ist das meist nicht pathologisch, sondern lediglich eine Folge der Projection (bei zu steilwinkeliger Unterlage!).

Will man das Caput humeri, den Gelenkspalt und die Pfanne am besten zur Darstellung bringen, so postiere man den Focus mehr medial vom Gelenk und etwas nach oben; will man den Processus coracoideus, das Akromion und das Claviculaende möglichst übersichtlich darstellen, gehe man mit dem Focus etwa 3 cm weiter nach außen und 2 cm weiter nach unten als im vorigen Falle, oder man wähle folgende umständlichere Projection[107]): der Kranke sitzt, hält den Arm horizontal und hält sich mit der pronierten Hand an irgendeinem Gerät fest. Die Röntgenröhre strahlt senkrecht von unten gegen die Achselhöhle. Die Platte liegt horizontal auf der Schulterwölbung.

Die Diagnose der leichten Schulterveränderungen wird durch den Umstand ungemein erschwert, daß es geradezu unmöglich ist, das gesunde Gelenk genau in derselben Weise zu projicieren, wie es bei dem erkrankten geschehen ist. Genaue Vergleiche sind infolgedessen nicht möglich, außer wenn man auf den Vorteil der Blende verzichtet und beide Schultergelenke während einer einzigen Exposition aufnimmt. Im allgemeinen aber muß gesagt werden, daß im Schultergelenk anscheinend sehr erhebliche Beschwerden monate-, ja jahrelang vorhanden sein können, ohne daß das Röntgenbild die geringsten Veränderungen zu zeigen braucht. Mit Vorliebe scheinen nämlich die Weichteile: die Gelenkkapsel, die Bänder und der Knorpel, betroffen zu werden.

Die in Fig. 38 skizzierten Bilder entsprechen sämtlich normalen Befunden, nur bei verschiedenen Focusstellungen, obwohl der Focus in allen Fällen gleichsinnig stehen sollte; es ist eben meist Glückssache, wenn man ein Bild erhält, auf dem sich die verschiedenen Knochen

[106]) Peltesohn, cit. von Wollenberg in Gerhartz: Leitfaden d. Röntgenologie, 1922.

[107]) Angegeben von Iselin; ein entsprechendes Bild s. Grashey, Atlas I. 4. Aufl. Bild 57 b.

Digitized by Google

möglichst wenig decken. Das Tuberculum majus erhält man am vollkommensten bei mäßiger Außenrotation, das Tuberculum minus bei Einwärtsrotation.

Überragt die Pfanne nach unten eine Strecke von etwa 1 cm den Humeruskopf-Gelenkrand, so haben wir es mit einer ganz normalen Erscheinung zu tun, die vor allen Dingen bei adducierter Oberarmstellung zustande kommt (s. das rechte Bild Fig. 38).

Bei klinischen Zeichen chronischer Arthritis vergesse man nicht, auf dem Röntgenogramme — selbst wenn es ganz normale Knochenkonturen aufweist — die Dicke des Gelenkspaltes (= Gelenkknorpels) festzustellen; denn es kann starker Knorpelschwund bezw. Knorpelabschleifung allein stattgefunden haben. Die normale Dicke des Gelenk-

Figur 38.

knorpels am Humeruskopf und des Gelenkknorpels der Pfanne schwankt natürlich etwas, aber nicht in großen Grenzen. Sie beträgt 2—4 Millimeter. Bei schmälerem Gelenkspalt also denke man an Abschleifung, bei breiterem an Erguß.

Wie oben bereits angedeutet, pflegen vollständige Querfracturen des chirurgischen Halses in frontaler Richtung kaum zu dislocieren; solche Fälle sind recht häufig. Wenn dann das Bild noch infolge der Atmung unscharf ist, könnte man meinen, normale Knochen vor sich zu haben (abgesehen natürlich vom klinischen Befund). Ist das Röntgenogramm aber sehr scharf, dann wird man bei genauem Suchen die Bruchlinie oder, wenn die Röntgenstrahlen winkelig zum Bruchspalt einfielen, die Bruchlinien auffinden, die dann ein mehr oder minder vollkommenes Oval zu bilden pflegen. Welches Fragment nach vorn, welches nach hinten liegt, muß die Palpation erweisen. Käme man damit nicht zu einem sicheren Resultat, dann könnten umständliche Röntgenprojectionen bei schrägstem Einfall der Strahlen Klarheit schaffen, oder Film in Axilla und Projection von oben.

Y-förmige Fracturen ohne nennenswerte Dislocation sind ebenfalls eine häufige Verletzung; sie pflegen im Röntgenogramme nicht auf-

Digitized by Google

zufallen, wollen vielmehr gesucht sein (s. Fig. 39). Man versuche, zwei Aufnahmen in zueinander senkrechten Richtungen zu machen, einmal mit einwärtsrotiertem, einmal mit auswärtsrotiertem Humerus, falls sich der Humerus überhaupt rotieren läßt.

Eine weitere schwere und gar nicht seltene Verletzung, die im Röntgenbilde ganz harmlos aussieht, ist die Compressionsfractur des Kopfes mit Einkeilung. Wenn man ein derartiges Bild zum ersten Male sieht (Fig. 40 l.), meint man, eine einfache Infraction am Tuberculum majus vor sich zu haben, falls die Verletzung auf ungenügenden Negativen überhaupt nicht ganz übersehen wird. Der Krankheitsverlauf aber deutet auf schwere Verletzung hin. Durch zufällige Leichenpraeparate wissen wir, wie die Verhältnisse liegen[108]) (verdeutlicht in Fig. 40 r.). Außer dem Gelenkteil des Kopfes wird auch das Tuberculum majus gelockert.

Eine Zertrümmerung des Tuberculum majus ohne Diastasieren der einzelnen Knochenstücke kann auf ein wenig verwackelten Bildern gar nicht zu sehen sein. Bei starkem klinischen Verdacht auf Verletzung Aufnahme unbedingt wiederholen, bei angehaltenem Atem!

Figur 39.

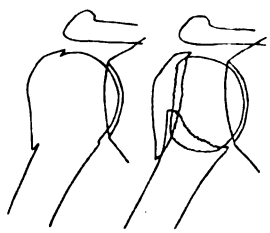

Figur 40.

Einfache Infractionen, Lockerungen und Abreißungen des Tuberculum majus kommen allerdings auch recht häufig vor[109]); sie sind in einem Teil der Fälle unschwierig richtig zu deuten, im anderen Teil kann, wenn nicht die traumatische Ursache des Leidens zweifelsohne feststeht, noch etwas ganz anderes in Betracht kommen, nämlich eine wahrscheinlich auf chronischer Entzündung beruhende Kalkablagerung in den Schultergelenkschleimbeuteln (Bursae subacromialis und subdeltoidea)[110]). Man sollte meinen, man müßte aus der Art der Schatten ohne weiteres ersehen können, ob abgebrochene Knochenstückchen oder Concrementbildung vorliegt. Mitunter erkennt man an einem kleinen Defect am Tuberculum majus (Fig. 41, rechte Skizze) und an der Form des Schattens ohne weiteres, daß es sich um eine traumatische Abreißung handeln muß; ein anderes Mal spricht das Intactsein des Konturs des Tuberculum majus oder die in ovaler Figur angeordneten bröckelförmigen Schatten (Fig. 41, linke Skizze) bestimmt dafür, daß es

[108]) Siehe Staffel: Compressionsfractur des Humeruskopfes. Archiv für klin. Chirurgie. Bd. 85, Heft 3.

[109]) Wohlgemuth: Fraktur des Tuberculum majus humeri. Archiv f. klin Chirurgie. Bd. 61, Heft 3.

[110]) Stieda: Pathologie der Schultergelenksschleimbeutel. Archiv f. klin. Chirurgie. Bd. 85, Heft 4. — Haenisch: Verhandlungen des 6. Kongresses der Deutschen Röntgen-Gesellschaft. Hamburg 1910. — Calatayud u. Estopina: A propósito de un caso de bursitis calcificante subdeltoidea diagnosticada por la Röntgenografia. Revista espan. Rad. 1912, Nr. 8.

Digitized by Google

sich um Schleimbeutelablagerungen handelt; sie sind auch schon auf beiden Seiten gefunden worden; immerhin aber gibt es eine recht große Menge Fälle, wo Art und Anordnung des fraglichen Schattens beide Möglichkeiten zuläßt; da muß denn eine peinlich gründliche Anamnese die Entscheidung geben. Wenn Schatten, wie es in Fig. 41 der Fall ist, sofort nach einem schweren Trauma gefunden werden, dann ist wohl nicht daran zu zweifeln, daß es sich um Abrisse des Knochens selbst handelt (selbst wenn einmal in der ganzen Literatur berichtet worden ist, daß durch Zufall an einer vollständig beschwerdelosen Schulter ein ähnlicher Schatten entdeckt worden ist). Wenn gleich nach dem Unfall trotz erherblicher Beschwerden ein negativer Röntgenbefund, ein Vierteljahr später aber etwa ein positiver Röntgenbefund erhoben wird, dann kom-

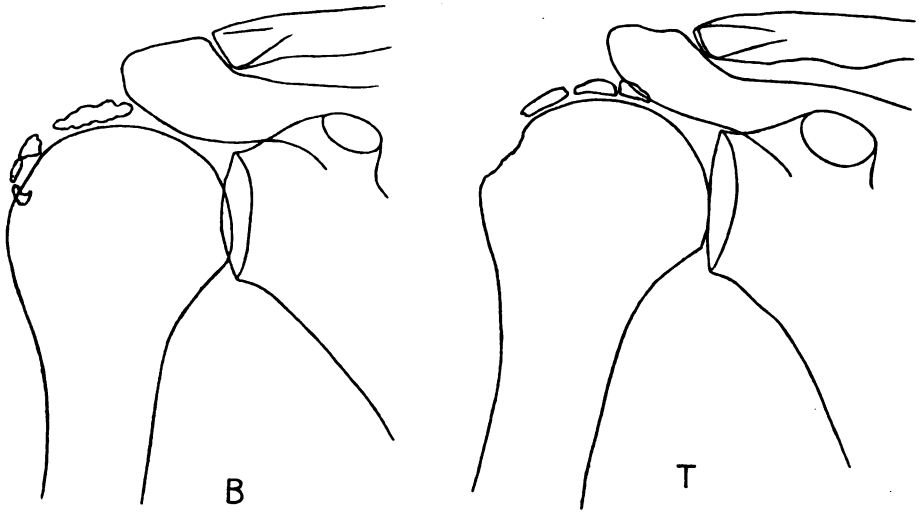

Figur 41. (B = Bursitis resp. Supraspinatusossification: T = Trauma.)

men ossificierte Weichteile in Betracht; Verfasser deutet sie als Ossificationen in der Umgebung (Sehnenscheide?) der Bicepssehne, ebenso andere Autoren[111]). Nach röntgenographischer Erfahrung scheinen alle drei Arten von Schatten mit der Zeit vollständig verschwinden zu können. Ist kein einmaliges erheblicheres Trauma vorliegend, dann kommt natürlich in erster Linie Concrementbildung in Betracht. Als klinisch charakteristische Beschwerden der chronischen, zur Verkalkung der Schleimbeutel und ihrer Umgebung neigenden Erkrankung, die seit Duplay den Namen „Periarthritis humeroscapularis" führt, werden angegeben: Starke, oft in Arm und Hand ausstrahlende Schmerzen, Einschränkung der Beweglichkeit, besonders der Abduction, aber auch der Rotation (während zum Unterschied von Gelenkerkrankungen, bei denen alle Bewegungen gestört sind, der Arm nach vorne gehoben werden kann), Druckschmerz in der Gegend des Schleimbeutels und unter Umständen Muskelatrophie.

[111]) Siehe Grashey, Atlas II. S. 96. Erklärung zu Bild 137.

Digitized by Google

Da die unblutige Mobilisation nicht stets zur Heilung führt, wurde zuweilen operiert. Dabei wurden nicht nur in den Schleimbeuteln, sondern auch in den benachbarten Sehnenansätzen des Supra- und Infraspinatus, in den lockeren Gewebsspalten und in der Gelenkkapsel Kalkablagerungen gefunden[112]). Die Bezeichnung dieses Röntgenbefundes als Bursitis subacromialis wurde deshalb als falsch bezeichnet, desgleichen die als Periarthritis humero-scapularis, wenigstens solange man mit dem Begriff „Periarthritis humeroscapularis" auch ein klinisches Krankheitsbild verbindet. Es sind nämlich Fälle mit solchen typischen Röntgenschatten bekannt geworden, die klinisch nicht die geringsten Zeichen eines Schulterleidens boten; meist handelte es sich dabei um symmetrische Schattenbefunde in beiden Schultern, aber nur um einseitige klinische Erscheinungen. Ferner habe es sich wiederholt gezeigt, daß vorhandene Krankheitserscheinungen in der Schulter verschwanden, der Röntgenbefund aber bestehen blieb. Demnach schienen klinische Erscheinungen und Röntgenbefund nur in lockerem Zusammenhange miteinander zu stehen. Der klinische Begriff der Periarthritis humero-scapularis deckt sich eben nicht mit dem Röntgenbefund von solchen Kalkschatten. Denn ein erheblicher Prozentsatz sicherer Periarthritis-Fälle läßt auf der Platte einen entsprechenden Befund vermissen. Es kann ja auch nicht wundernehmen, daß leichte und frischere Fälle noch keine Kalkablagerungen zeigen. Denn dieser Kalk tritt sicher sekundär auf. Das Primäre ist eine Veränderung im Bindegewebe des Schleimbeutels und seiner Umgebung als Folge eines oft leichten Traumas oder einer Überbeanspruchung. Mit der Zeit und unter der Behandlung können die Kalkablagerungen wieder verschwinden, doch hängt davon die Heilung nicht ab. Übrigens ist außerdem noch behauptet worden, daß bei einigen als Bursitis veröffentlichten Röntgenbildern der Befund eines sogenannten „Os acromiale secundarium" vorliege (siehe später unter „Os acromiale" und der dort angegebenen Literatur). — Für alle Fälle siehe außerdem Fig. 48 nebst Text.

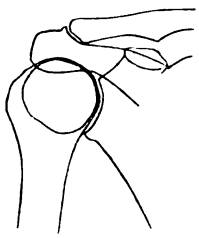

Figur 42.

Circumscripte Spongiosaaufhellungen im Caput humeri müssen sofort Verdacht auf beginnenden Tumor erwecken. Am häufigsten kommen Sarkome vor, ferner Cysten und Enchondrome[113]). Mitunter begegnet man folgender in Fig. 42 gezeigten kreisförmigen, mehr oder minder vollständigen gleichmäßigen Aufhellung, die einen großen intraossalen Tumor vortäuscht. Eine Vergleichsaufnahme der beschwerdefreien anderen Schulter ergibt dieselbe Zeichnung. Der Befund ist normal oder

---

[112]) Wrede: Über Kalkablagerungen in der Umgebung des Schultergelenks und ihre Beziehungen zur Perarthritis humero-scapularis (mit vollständigem Literaturverzeichnis). Archiv f. klin. Chirurgie. Bd. 99, Heft 1

[113]) Viele Beispiele herzu bringt Rumpel: Über Geschwülste und entzündliche Erkrankungen der Knochen im Röntgenbild. Röntgen-Archiv. Hamburg 1908.

Digitized by Google

ein Zeichen einfacher leichter Kalkarmut des Knochens. Man trifft die Erscheinung vorwiegend bei Frauen und älteren Leuten an.

Große dichte, compactaähnliche Herde sind im Humeruskopf angetroffen worden; es waren aber keine harmlosen Compactaherde, sondern ossificierte Sarkom-Metastasen[114]).

Die am wenigsten widerstandsfähige Stelle des Caput humeri ist die Stelle zwischen Gelenkfläche oben und dem Tuberculum majus. Hier wird häufig bei erheblichen Beschwerden ein erbsen- bis kleinhaselnußgroßer Defect angetroffen (s. Fig. 43). Derselbe ist immer pathologisch. Am gutartigsten ist er bei Arthritis chronica (Fig. 45 r.), wo er eine seltene, keine typische Erscheinung ist. Meist aber ist er als Folge schwerer Entzündungserscheinungen zu deuten; in erster Linie kommt hier Tuberculose, weniger Osteomyelitis, in Betracht. Zuweilen ist in Fällen, wo der Defect sichtbar ist, auch ein auffallend breiter Gelenkspalt da (Erguß, Schlottergelenk).

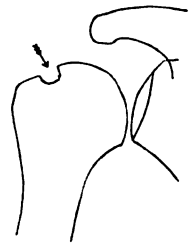

Figur 43.

Humerus varus[115]). Im Embryonalzustande und bei den anthropoiden Affen kommt das proximale Humerusende der Varusstellung ziemlich nahe. Auch bei Erwachsenen erhebt man, wenn auch selten einmal, den Befund eines humerus varus. (Bei den Cretinen scheint er häufig zu sein.) Meist wird er doppelseitig angetroffen. Der Humeruskopf ist dabei nur nach seitwärts, nicht nach oben, gerichtet (s. Fig. 44 p.—Fig. 44 n = normal). Der Neigungswinkel kann sich bis zu 100 Grad verkleinern, statt 130—140 Grad normal. Bisweilen ist eine mäßige Verkürzung des Radius des Humeruskopfes vorhanden. Das Tuberculum majus steht dabei deutlich höher, bis etwa 1 cm, wobei die Furche zwischen Caput humeri und Tuberculum majus mehr und mehr verschwindet. Die Abknikkungsstelle wird von den einen in den chirurgischen, von den anderen in den anatomischen Hals verlegt. Mit Omarthritis hat die Verbildung nichts zu tun; es scheint sich um eine „statische Difformität zu handeln, die

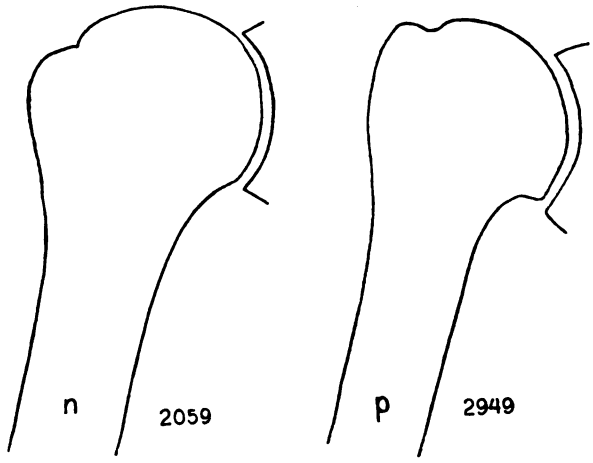

Figur 44.

[114]) Heinecke: Fortschritte. Bd. 13. 1909.

[115]) Bircher: Beitrag zum Humerus varus cretinosus. Fortschritte. Bd. 16. 1911, S. 325. — Siehe ferner Angeletti: Sulla spalla vara (stadio röntgenographico). La chirurgia d. org. di movimento. 1919. Pag. 513. — (Vgl. Giovetti: Sull' omero varo. IV. Congresso ital. di Rad. Medica 1922.) — Nicolis: La Radiol. med. X. 7. Juli 1923.

Digitized by Google

auf einer pathologischen Veränderung der Knochen (abnorme Weichheit) beruhen muß, und daß seine Entstehung wahrscheinlich auf ein zu spätes Laufenlernen zurückgeführt werden muß", also auf ein zu langes Aufallenvierenkriechen. Bei den Fällen, die in die Grenzen des Normalen bezw. die Anfänge des Pathologischen fallen, dürfte es sich meist um in

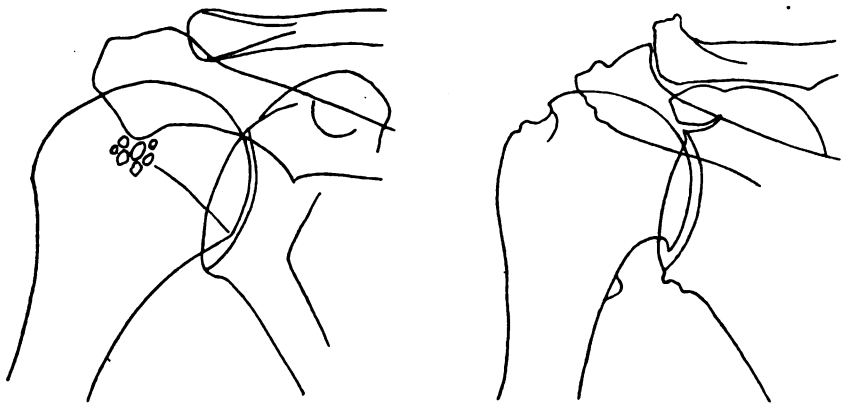

Figur 45.

der Kindheit überstandene Rhachitis (vielleicht einmal um Spätrhachitis)[116]) handeln.

Eine partielle Atrophie (Aufhellung) findet man bei allen möglichen mäßigen Beschwerden im Tuberculum majus; es pflegt hier reine Inactivitäts- oder Altersatrophie zu sein. Bei Verdacht auf Simulation nach Unfällen und dergl. spricht die Atrophie für das tatsächliche Vorhandensein von Beschwerden.

Figur 46.

Die leichten Unregelmäßigkeiten, die in Fig. 45, rechtes Bild, zu sehen sind, sind typische Zeichen chronischer (oder beginnender deformierender) Arthritis. Dabei findet man unter dem Humeruskopf, ihm fast anliegend, manchmal einen runden kleinen Schatten von 2 bis 5 mm Durchmesser, jedenfalls eine Knochenplatte in der Gelenkkapsel; ebenso wird häufig eine kleine kometenschweifartige Ossification oben am Collum anatomicum-Einschnitt angetroffen (Fig. 46), die wohl auf die Gelenkkapsel zu beziehen ist und ebenso bei chronischem Gelenkrheumatismus wie als Folge von Zerrungen und Dehnungen des Kapselansatzes angetroffen wird.

Eine auffallend kräftige Corticalis oben am Tuberculum majus ist physiologisch. Ebenso ist eine markante strahlenförmige Structur des Tuberculum majus (mit dem Zentrum oben lateral, s. Fig. 46) nicht als pathologisch anzusehen, obwohl man dieser Schattenconfiguration schon seltener begegnet.

Eine merkwürdig grobe, durchlässige Tüpfelung mitten im Humeruskopf (s. Fig. 45, linkes Bild) kann den Untersucher bei verdäch-

[116]) Riedinger: Deutsche Ztschr. für Chirurgie. 54. Bd.

Digitized by Google

tigen Beschwerden seitens des Patienten verleiten, beginnende Tuberculose, acute Osteomyelitis oder Tumor anzunehmen. Die Erscheinung ist indessen normal oder höchstens ein Zeichen geringster Knochenatrophie, wie wir ähnliches zuweilen bei gewissen Handwurzelknochen sehen (s. z. B. Os lunatum).

Zerreißungen des Ligamentum coraco-claviculare mit Abweichen der Clavicula (s. Fig. 49) dürfen nicht übersehen werden.

Scapula.

Erster Knochenkern erscheint in 7.—8. Foetalwoche. Zur Zeit der Geburt ist nur der Processus acromialis und der Processus coracoideus noch knorpelig. Letzterer bekommt einen Knochenkern im ersten Lebensjahre. Verschmelzung desselben mit dem der Scapula tritt nach dem 16.—18. Lebensjahre ein. Er sitzt dem Processus coracoideus wie eine Kappe auf und scheint nur bei sehr schrägen Röntgenprojectionen deutlicher hervorzutreten.

Gegen das 16. Lebensjahr hin treten an der äußersten Zone des Akromion 3 bis 5 Knochenpunkte mit unregelmäßig zackiger Begrenzung auf, die mit Absprengungen verwechselt werden können. Sie confluieren bald miteinander (s. Fig. 37) und verschmelzen gegen das 20. Jahr knöchern mit der Akromion-Diaphyse; sie sollen nur bei männlichen Individuen vorkommen[117]).

Als Varietät erwähnen die Anatomen ein „Gelenk der Schultereckepiphyse", d. h. es bleibt mitunter eine bewegliche Verbindung zwischen der Akromion-Epiphyse und der Spina scapulae bestehen im späteren Leben bis ins hohe Alter. Man spricht dann von einem „Os acromiale"[118]). Im Röntgenbilde findet man indessen diese persistierende Epiphyse äußerst selten. (Verfasser erinnert sich nicht, sie in 24jähriger Röntgenpraxis jemals gefunden zu haben.) Es kommen auch regelrechte Abbrüche des Akromion vor, diese scheinen häufiger zu sein. Man darf aber bei ihrer Beurteilung nicht die Möglichkeit des Vorliegens einer bleibenden Epiphyse vergessen, um nicht Fehler zu begehen, zumal die Fracturen meist in derselben Linie verlaufen. Ausbleiben von Consolidation und von Callus spricht gegen Fractur, ebenso das Vorhandensein dicker Wülste an den „Gelenkflächen". Auch ein Os acromiale secundarium s. accessorium ist in der anatomischen und röntgenologischen Literatur beschrieben[119]). Es ist im Röntgenbilde als „kegelförmiger Körper direkt oberhalb des Tuberc. majus humeri" beschrieben. „Seine Gestalt ist am besten als Dreieck mit abgerundeten Ecken zu bezeichnen, dessen Längsdurchmesser 1,3 cm beträgt und an der Basis etwa ebenso breit ist; ... seine Entfernung vom Akromion

[117]) Nieber: Fortschritte. Bd. 22. 1915, Seite 226 (mit ausführlichem Literatur-Verzeichnis.

[118]) Bernardeau: L'os acromial. (Thèse de Bordeaux 1907). — Gruber: Die wichtigste Literatur ist bei Lilienfeld angeführt (s. nächste Anmerkung).

[119]) Lilienfeld: Über das Os acromiale secundarium und seine Beziehungen zu den Affektionen der Schultergegend. Fortschritte. Bd. 21. 1914.

Digitized by Google

mißt 1 cm." Nach der Ansicht des einen Autors soll in mehreren mit Röntgenbildern publicierten Fällen von Bursitis subdeltoidea anderer Autoren auch gleichzeitig der Schatten eines Os acromiale secundarium zu erkennen sein. Es können anscheinend an einer Schulter so viele Ossa acromialia gefunden werden, als Knochenkerne in der knorpeligen Akromion-Epiphyse auftreten. Während nun eine Gruppe von Autoren das Os acromiale als das ganze Akromion ansieht, das mit der Spina scapulae nicht knöchern verschmolzen ist, glaubt die andere Gruppe, daß es sich bei der in Frage stehenden Knochenanomalie nur um einen Teil des Akromion handelt. Man spricht daher auch von „Intra"-acromialgelenk[120]).

Das Akromion der Erwachsenen, besonders sein äußerster Randkontur, gehört zu jenen Skeletteilen, die die allergrößte Mannigfaltigkeit der Formen aufweisen. Der Kontur kann einen scharfen Bogen bieten, er kann aus vielen kleinen Buckeln bestehen, kann zackig, kann unscharf, kann zerklüftet sein, kann eine große flachkonkave Einbuchtung zeigen und doch intact sein. Oft verjüngt sich sein claviculares Ende plötzlich um die Hälfte: Abnormität, keine Projectionsfolge. Das Akromion scheint selten zu erkranken, selbst Fracturen scheinen es selten zu treffen. Bei Arthritis chronica und deformans des Schultergelenks ist der Akromionkontur in jedem Falle zackig und höckerig.

Der Processus coracoideus gerät selten übersichtlich in der Projection, am besten erhält man ihn, wenn man die Schulter bei Abduction des Oberarmes aufnimmt. Verletzungen, die übrigens recht selten sind, müssen so am klarsten zur Geltung kommen. Häufiger sieht man, einige Monate nach schweren Contusionen, Ossificationen seiner Muskelansätze (M. biceps, caput breve; M. coracobrachialis; M. pectoralis minor).

Erkrankungen des eigentlichen Schulterblattes lassen sich, wie leicht begreiflich, nur auf ganz vollkommenen Negativen nachweisen; sie sind außerdem recht selten. Eindeutiger sind Brüche zu erkennen, die übrigens auch nicht gerade häufig sind. Sie sind in einer Anzahl der Fälle gleichzeitig mit Rippenfracturen combiniert. Am Margo superior kommen Fracturen ziemlich parallel der Spina verlaufend vor; Pfannenhalsbrüche scheinen nicht erheblich zu dislocieren. Weniger deutliche Brüche der unteren Hälfte des Blattes kommen besser zum Vorschein, wenn man eine weitere Aufnahme bei abduciertem Arm macht. Bei Verdacht auf Bruch und trotzdem negativen Röntgenbefund bei Dorsallage versäume man nicht, das Schulterblatt im Querschnitt auf die Platte zu projicieren[121]). Manchmal ist ein Bruch nur auf diese Weise zur Darstellung zu bringen; auch ventrale und dorsale Auswüchse des Scapulakörpers kommen dabei zum Vorschein.

Der Angulus inferior kann einen selbständigen Knochenkern

[120]) Die sehr verwickelten und anatomisch wohl noch nicht ganz geklärten Verhältnisse werden eingehend erörtert von Neumann: „Über das Os acromiale". Fortschritte. Bd. 25. 1918 (mit ausführlichen Literaturangaben).

[121]) Lorenz: Die röntgenographische Darstellung des subscapularen Raumes und des Schenkelhalses im Querschnitt. Fortschritte. Bd. 25. 1919.

Digitized by Google

aufweisen[122]) (s. Fig. 47) und so kann bei noch nicht abgeschlossenem Wachstum und nach Unfall bei auf diese Stelle hinweisenden Beschwerden zu Unrecht eine Fractur angenommen werden.

Am äußeren Schulterblatte und $^1/_2$—1 cm unter der Cavitas glenoidalis wird oft ein Fortsatz beobachtet, der zur Insertion eines selbständig gewordenen Bündels des M. subscapul. oder eines M. subglen. dient[123]).

Figur 47.

Der Angulus medialis superior scapulae soll bei jungen Leuten oft größere Differenzen in der Form zeigen, auf der einen Seite mehr stumpf und abgerundet, auf der anderen auffällig spitz sein. Bei Leuten, die schwere Lasten tragen, kann sich der Angulus der betr. Seite verbilden und Scapularkrochen auftreten[124]).

Angeborener Schulterblatt-Hochstand pflegt mit anderen Anomalien verquickt zu sein, wie Rippendefecten, Radiusdefect, Wirbelanomalien u. a.

Findet man einmal nahe den äußeren Weichteilkonturen und annähernd parallel dem lateralen Schulterblattrand einen oder mehrere fingerdicke knochendichte Schattenstränge, so weist das auf allgemeine Myositis ossificans hin, die hier am Musculus latissimus dorsi und am M. pectoralis major ihren Anfang zu nehmen pflegt.

Clavicula.

Ihre Verknöcherung beginnt mit am allerfrühesten, bereits in der 7. Woche des Foetallebens, und zwar in der Mitte. Am sternalen Ende entwickelt sich eine knorpelige Epiphyse, in der nach dem 15. Lebensjahre ein Epiphysenkern (nur auf Schrägaufnahmen sichtbar) entsteht. Einseitige und doppelseitige Defecte mit Schädelmißbildungen kommen vor[125]).

Wie die Clavicula schon beim Foetus individuelle Verschiedenheiten in der Krümmung erkennen läßt, so erst recht beim Erwach-

[122]) Grashey, Atlas I, 4. Aufl., skizziert in Fig. 47.

[123]) Schwegel: Z. f. rat. Med., zitiert von Grashey, Atlas I, 4. Aufl.

[124]) Grashey, Atlas II. Bild 118, S. 88.

[125]) Reichmann: Congenitaler Defect der Schlüsselbeine. Fortschritte. Bd. 18. 1912. S. 207. — H. Blencke: Arch. f. orthop. u. Unfall-Chir. Bd. 20, Heft 4. S. 534.

Digitized by Google

senen, so um so mehr auf den Röntgenbildern ihr Schatten, je nach dem Stand des Röhrenfocus. Man trifft hier Schattenbilder mit Krümmungen und Winkeln an, die man ohne Erfahrung unmöglich für normal halten würde, und die es doch sind. Vor Irrtümern schützt aber immer die Aufnahme der anderen Seite unter gleichen oder ähnlichen Projectionsverhältnissen.

Einmal[126]) wurde bei einem 7jähr. Knaben neben typischen Halsrippen beiderseits eine Pseudarthrose der Clavicula zwischen mittlerem und äußerem Drittel gefunden. Das innere Fragment war nach oben und etwas nach hinten durch den M. sternocleidomastoideus gezogen. Als weitere Anomalie zeigte sich eine Persistenz des Milchzahngebisses.

Fracturen treten fast immer sinnfällig zutage, selbst wenn die Fragmente in der Strahlenrichtung allein verschoben sind. Doppelte Fracturen

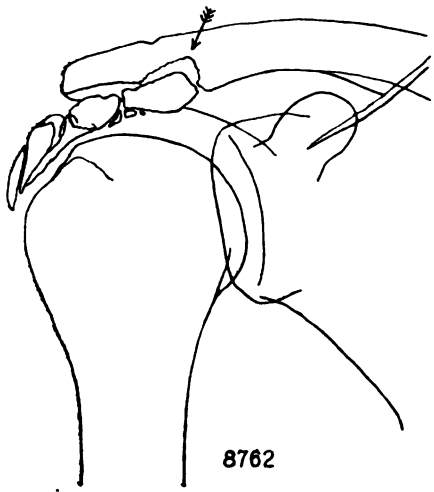

Figur 48.

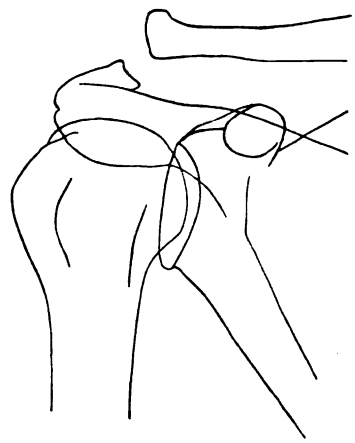

Figur 49.

desselben Knochens, zu verschiedenen Zeiten entstanden, sind gar nichts Seltenes.

Der durchlässige Spalt zwischen Clavicula und Akromion beträgt normalerweise immer einige Millimeter; er hat auch in der Norm nicht immer parallele Ränder; zackige, höckerige, unscharfe Appositionen werden am Clavicula- (und auch am Akromion-) Ende häufig angetroffen, bei chronischer Arthritis und in der späteren Folge von Unfällen, indem die eingerissenen Bänderansätze ossificieren, ferner wohl auch bei Schwerarbeitern.

Bei einem Patienten, der seit erst 6 Wochen über Rheuma in der einen Schulter klagte, fand sich ein fast mandelgroßer Defect in der Clavicula (s. Fig. 48 Pfeil), an diesen anschließend eine Reihe großer schollenförmiger Kalkmassen oder Kalkplatten bis zum Tuberculum majus, ein gewiß äußerst seltener Befund. Ob das Leiden mit der Bursitis

[126]) A. Mouchet u. P. Errard: Congenitale Pseudarthrose der beiden Schlüsselbeine und Halsrippen. Journ de Rad. et de l'Electr. Mai 1922.

Digitized by Google

subdeltoidea und subacromialis (s. Fig. 41 B) irgendeine Beziehung hat, läßt sich nicht sicher sagen. Auffällig ist immerhin das späte Auftreten der Beschwerden.

Das akromiale Ende der Clavicula ist nicht selten Sitz von bösartigen Tumoren. Ausgeprägte Aufhellung mit scharfer Grenze gegen das gesunde Knochengewebe ist ihnen eigentümlich.

Steht die Clavicula mehrere Millimeter höher als das Akromion (Fig. 49), eine nach gewissen Unfällen nicht allzu seltene Erscheinung, dann handelt es sich um vollständige Bänderzerreißung und Luxation der Clavicula. Natürlich sieht und fühlt man das in den meisten Fällen ebensogut auch ohne Röntgenuntersuchung.

Parallel dem oberen Rande der Clavicula zieht meist ein deutliches Schattenband von etwa 4 mm Breite. Es rührt von der Haut über der Clavicula her, die sich nach den Supraclavicular-Gruben umschlägt und so von der Platte entfernt (s. erstes Bild im Kapitel „Lungen").

Das akromiale Ende der Clavicula zeigt mitunter eine etwas auffallende Aufhellung in Gestalt eines gleichschenkligen Dreiecks mit der Basis nach dem Akromion zu, = physiologisch (s. auch unter „Sternum").

Unten am akromialen Ende der Clavicula begegnet man zuweilen einer flachen Erhebung, die eine Periostitis ossificans oder einen alten Callus vortäuschen könnte. Es handelt sich um das Tuberculum coracoideum (Ansatz des Ligamentum coraco-claviculare).

Mehrere Fälle von coraco-claviculärer Gelenkverbindung sind beschrieben worden[127]).

Fuß.[128])

Allgemeines.

Bei Untersuchungen von Röntgenbildern des Fußes ist zu berücksichtigen, daß der Fuß des Kulturmenschen von Kind auf in schlechtsitzendes Schuhwerk gepreßt zu werden pflegt, daß infolgedessen die Fußknochen Erwachsener meist in höchstem Grade entstellt und verkümmert sind, ohne daß sie dem Patienten Schmerzen zu verursachen brauchen. Ehe man deshalb eine etwas absonderliche Configuration eines Knochens bzw. eines Knochenteiles als die Ursache geklagter Beschwerden ansieht, überzeuge man sich erst durch eine Vergleichsaufnahme des beschwerdefreien Fußes, ob nicht an letzterem derselbe Röntgenbefund sich darbietet.

In der Freude über die klaren kleinsten Einzelheiten einer schönen

---

[127]) F. Frassetto. La Chir. d. org. di movimento. Anno IV. 1920.

[128]) Zur normalen Röntgenanatomie des Fußes, s. den Atlas I, Grashey, 4. Aufl., sowie: Wilms u. Sick: Die Entwicklung der Knochen der Extremitäten von der Geburt bis zum vollendeten Wachstum. Röntgen-Archiv. Hamburg 1902. — Aakerlund: Entwicklungsreihen in Röntgenbildern von Hand, Fuß und Ellenbogen im Mädchen- und Knabenalter. Röntgen-Archiv. Bd. 33. Hamburg 1918. — Sessa u. Alberti. l. c., S. 1. — Balli: Anat. röntgenograf. normale dello scheletro. Ferrara 1924.

Digitized by Google

Fußaufnahme versäume der Anfänger nie, die Art des Fußskelettes im ganzen zu studieren: die einzelnen Knochen der Fußwurzel haben z. B. bei Hohlfuß eine ganz andere Form als bei Plattfuß usw.

Was die Ossification der Röhrenknochen des Fußes anbetrifft, so beginnt sie etwa eine Woche später als an der Hand, also in der 9.—10. Woche des Foetallebens, zuerst an den Metatarsalien, dann an den Nagelgliedern, dann an den übrigen Phalangen mit erheblichen individuellen Schwankungen. Beim Neugeborenen ist noch keine Epiphyse verknöchert, aber alle Diaphysen bis auf Mittel- und Endphalange der 5. Zehe. Die Epiphysenossification beginnt erst gegen Ende des 3. Lebensjahres; im fünften Jahre sind normalerweise die Epiphysenkerne sämtlicher Phalangen und Metatarsalien zu sehen.

Zehen.

Allgemeines.

An den Zehen walten in der Entwickelung etwas andere Verhältnisse ob, als an den Fingern. In Vergleichung mit letzteren bestehen an den Zehen bedeutende Reduktionen (was bei den Affen, wo der Fuß in erster Linie als Greiforgan dient, nicht der Fall ist). Verspätetes Auftreten der Ossification, Vereinfachung des Ossificationsprozesses und Ausbleiben der Gelenkbildung sind an den Zehen nichts Pathologisches. Betr. Verschmelzung der Knorpelfugen s. unter „Grundphalangen".

Absonderliche kreisförmige, ringartige oder ovale dichteste Knochenschatten kommen an einer oder mehreren Phalangen dann zustande, wenn die betr. Zehe während der Röntgenaufnahme in starker Beugestellung rechtwinklig zur photographischen Platte stand. Man hat dann gewissermaßen den Querschnitt der betr. Phalange vor sich.

Endphalangen.

Nicht nur als Folge enger Schuhe findet man eine enorme Mannigfaltigkeit der Formen. Die Klarheit ihres Röntgenschattens leidet auch dadurch, daß sie auf Plantarbildern je nach ihrer mehr oder weniger ausgeprägten Beugestellung zum Teil von den Mittelphalangen überschattet werden. Bei der kleinen Zehe bildet in etwa der Hälfte der Fälle die End- und Mittelphalange zusammen einen Knochen[129]), s. Fig. 54. Andererseits findet man mitunter (nur bei Kindern?) an der kleinen Zehe 4 phalangenartige Knochen, Hyperphalangie (s. Fig. 53 L). Bei den Wassersäugern haben die Phalangen doppelte Epiphysen. Durch die immer zunehmende Gleichartigkeit der einzelnen Teile und die Verlangsamung der Verknöcherung erhalten die Epiphysen schließlich gleiche Größe wie

[129]) Pfitzner hat nachgewiesen, daß diese Verschmelzung zwischen Mittel- und Endglied der 5. Zehe nicht, wie früher angenommen, etwa die Folge des Schuhdruckes ist, sondern bereits im knorpeligen Zustand des embryonalen Fußes besteht, auch schon an ägyptischen Kindermumien beobachtet.

Digitized by Google

die Diaphysen, sie werden zu gleichwertigen Stücken. So kommt schließlich bei den Walen und Bartenwalen Hyperphalangie zustande[130]).

Die Aufgabe, Fracturen der 2., 3., 4. oder 5. Endphalange zu suchen, wird höchst selten gestellt; solche Fracturen sind auch äußerst selten; allerdings ist schon ein Bruch der verschmolzenen Kleinzehenglieder mit Röntgenstrahlen nachgewiesen worden. Einen solchen Bruch darf man also nicht übersehen, indem man ihn etwa als Gelenkspalt deutet.

Am übersichtlichsten, da am größten und nicht in Flexion, ist die Endphalange der großen Zehe. Auch ihre Gestalt zeigt zahlreiche Variationen. Das Capitulum ist fast immer unsymmetrisch, der Basis sitzt nach dem medialen Fußrande zu meist ein halberbsengroßer Höcker auf. Fracturen, besonders Zertrümmerungsfracturen kommen nicht selten vor und werden wohl auch meist leicht erkannt.

Mittelphalangen.

Ihre Gestalt wechselt ebenfalls sehr. Zuweilen haben sie keine „Taille"[131]); stehen sie dabei noch leicht gebeugt, so geben sie im Röntgenbild einen fast quadratischen Schatten. Brüche sind äußerst selten (bzw. vorgetäuschter Brüche s. „Grundphalangen"). Gänzliches Fehlen und Verkürzung kommt vor.

Symmetrische Synostose der beiden Großzehenphalangen ist regelmäßig bei allgemeiner Myositis ossificans vorhanden. Derselbe Vorgang findet sich analog an den Händen (s. daselbst, S. 14, und ferner S. 19 unter „Metatarsale I", S. 73 u. 74).

Grundphalangen.

Die Synostosierung der Epiphysen mit der Diaphyse vollzieht sich beim weiblichen Geschlecht zwischen dem 15.—17., beim männlichen erst zwischen dem 17. und 22. Lebensjahre. Ihre Gestalt ist regelmäßiger als die der Mittel- und Endphalangen. Die mediale Hälfte der Basis pflegt umfänglicher zu sein als die laterale; nur an der großen Zehe ist es zuweilen umgekehrt. Fracturen sind häufig, besonders an der I. und V. Zehe; es sind meist Schrägbrüche, und sie sind sehr gut erkennbar. Zuweilen aber wird auf Plantarbildern ein Bruch vorgetäuscht, wo gar keiner ist, wenn nämlich das regelmäßig zwischen Mittelfußballen und von der Platte etwas abstehenden, gebeugten Zehen entstehende Lichtband den Schatten der Phalange aufhellend unterbricht. Die Täuschung wird als solche erkannt, wenn sich der helle Streifen in die Weichteile verfolgen läßt. Auf Profilaufnahmen ist die plantare Hälfte der Basis massiger als die dorsale.

Auf Profilbildern der Zehen tritt an den größeren Phalangen oft am Plantarkontur ein periostitisähnlicher Schatten hinzu, der auch in der Literatur einmal für Periostitis ossificans und gewissermaßen als Plattfußsymptom erklärt worden ist. Es handelt sich indessen hier um

[130]) Kükenthal: Zoolog. Jahrbücher. System. Abt. 5. Bd. 1891.

[131]) Die Entwicklungsgeschichte weist auf eine im Gang befindliche Reduction der Mittelphalanx hin. (Hasselwander: Untersuchungen über die Ossification des menschlichen Fußskeletts. I. D. Verlag Nägele, Stuttgart 1903.)

Digitized by Google

einen ganz normalen Befund und um die gleichen Verhältnisse, wie sie an den Fingern oft obwalten und auf S. 14 bei Fig. 2 und 3 beschrieben und abgebildet sind; an den Zehen sind sie meist nur noch ausgeprägter als an den Fingern.

Das zwischen den beiden Großzehenphalangen plantar vorhandene Sesamknöchelchen (s. Fig. 50) tritt, selbst auf Profilaufnahmen, selten einmal deutlich hervor.

Bei Hallux valgus, besonders wenn er sehr stark ausgeprägt ist, übersehe man nicht eine möglicherweise gleichzeitig vorhandene Luxation der zweiten Zehe. Bei Gicht kann sogar die 1. Zehe selbst luxieren[132]).

Über gichtische Veränderungen s. unter „Metatarsale I".

Über allgemeine periostale Auflagerungen an allen kleinen und großen Röhrenknochen — allgemeine Periostitis hyperplastica — s. „Allgemeines", S. 4 u. 5.

In der Basis der Grundphalange der 5. Zehe ist eine Compacta-Insel beobachtet worden; s. „Allgemeines", S. 3.

Mittelfuß.

Allgemeines.

Betr. Ossification der kurzen Röhrenknochen s. unter „Fuß".

Betr. Ossification der normalen Epiphysen und Auftretens und Ossification abnormer Epiphysen und ihr Verhältnis zu wachstumsverzögernden Krankheiten (Myxoedem etc.) siehe die ausführlichen Erläuterungen unter „Mittelhand", S. 16 u. 17.

Die Kerne der Capitula des 2.—5. Metatarsale können, wenn auch äußerst selten, geteilt auftreten[133]).

Die Synostosierung der Epiphysen mit den Diaphysen geschieht beim Weibe mit dem 15.—17., beim Manne erst mit dem 17.—22. Lebensjahre.

Von Sesambeinen[134]) werden regelmäßig angetroffen (s. Fig. 50): Zwei solche am Capitulum ossis metat. I; häufig eins am Capitulum V und eins am Capitulum II; selten zwei am Capitulum V, eins am Capitulum IV, ganz selten ein tibiales am Capitulum III. (Die Sesamknöchelchen liegen immer an der Plantarseite.) Bei einem nicht durch Schuhwerk entstellten Fuß liegen die beiden Sesambeine des Metatarsale I im Schatten des Knochens, bei der Mehrzahl der Füße der Kulturmenschen jedoch liegt das fibulare Sesamum zum Teil außerhalb des Knochenschattens, bei sehr ausgedehntem Hallux valgus fällt es ganz in den Weichteilschatten.

[132]) A. Köhler: Luxación espontánea del dedo gordo de un pie y del segundo del otro pie en un caso de gota. Revista espan. Rad. 1912. Nr. 2. — v. Dittrich: Über die Entstehungsursache des Hallux valgus. Arch. f. orthop. u. Unfall-Chir. 1921. 1. S. 142. — A. Weinert: Die richtige Deutung des Röntgenbildes beim Hallux valgus. Zbl. f. Chir. 1923. Nr. 10. S. 377. — Nilsonne: Ztschr. f. orthop. Chir. 43. S. 619.

[133]) Bild 187 im Atlas I Grashey, 4. Aufl.

[134]) S. u. a. Stieda: Über die Sesambeine der Metatarsophalangealgelenke. Münchener Medizin. Wochenschr. 1906, Nr. 40. — L. Coleschi: Un caso di frattura di un sesamoide dell'alluce. La Rad. Med. Vol. VI. 1919.

Digitized by Google

Sehr wichtig ist zu wissen, daß zweigeteilte Sesambeine vorkommen; oft sind solche für Sesambeinfracturen gehalten und behandelt worden; immerhin muß die Möglichkeit eines solchen Bruches zugegeben werden. Betr. Differentialdiagnose s. S. 18 („Mittelhand"). Da bei der Plantaraufnahme die Sesamknochen durch den Schatten des Caput oss. metat. überdeckt werden, so leidet naturgemäß die Beurteilung der feineren Verhältnisse. Für solche Fälle, vor allem bei Metatarsale I, ermöglicht dann die Profilaufnahme oft besser die Entscheidung, ob Fractur, ob angeborene Teilung der Sesambeine (s. auch die anatomischen Bemerkungen über Sesambeine im Abschnitt „Mittelhand, S. 17).

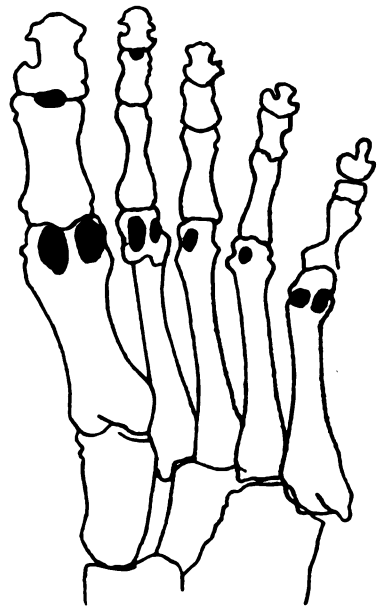

Figur 50.

Die Anzahl und Verteilung der Sesamknöchelchen ist bei demselben Individuum rechts und links oft verschieden.

Die Sesamknöchelchen des I. Metatarsale zeigen normalerweise einen schön ovalen oder im Profil halbmondförmigen Schatten (die teilweise Überdekkung der beiden Schatten im Profil bringt oft recht eigenartige Bilder hervor); bei starker Verbindung des Fußes jedoch erleiden sie ebenfalls Deformationen, oft recht erheblichen Grades; ob sie in diesem Zustande indessen Beschwerden hervorbringen können, ist sehr zweifelhaft.

Bei Arteriosklerose tritt meist der Schatten der verkalkten Arterie zwischen I. und II. Metatarsus markant zutage.

Über allgemeine periostale Auflagerungen an allen kleinen und großen Röhrenknochen — allgemeine Periostitis hyperplastica — s. „Allgemeines", S. 4 u. 5.

Metatarsale I.

Das Caput dieses Knochens repräsentiert sich, ohne pathologisch zu sein, auf Plantarbildern in recht variabler Gestalt. Seine dem medialen Fußrande zugekehrte Hälfte ist massiger ausgebildet als die andere, bei Hallux valgus sitzt ihr außerdem noch ein breiter Knochenwulst auf, während der Kontur der fibularen Hälfte oft die geradlinige Fortsetzung des Diaphysenkonturs bildet.

Die proximale Epiphyse hat mitunter in der Mitte einen Spalt, der nicht für eine Fractur gehalten werden darf. Er ist meist an beiden Füßen vorhanden.

Eine Verkürzung des Metatarsale I beiderseits um etwa 2 cm mit einer abschnürenden Verunstaltung des Caput oss. metat. und Synostose der beiden Großzehenphalangen wird regelmäßig gefunden bei allgemei-

Digitized by Google

ner Myositis ossificans progressiva. Analoge Vorgänge werden am Daumen angetroffen[135]).

Ein relativ häufiger Befund ist an der fibularen Gelenkecke des Caput metat. I eine quere bis etwa 7 mm lange Zacke. Sie findet sich manchmal gleichzeitig bei Hallux valgus, und bei chronisch arthritischen Prozessen im Großzehen-Mittelfußgelenk. Es handelt sich um keinen kegelförmigen Vorsprung, sondern um eine dem fibularen Rande der Gelenkfläche aufsitzende Leiste, welche in etwa der Hälfte der Fälle an beiden Füßen vorhanden ist. Sicher kann diese Leiste lange bestehen, ehe sie Beschwerden zu machen braucht[136]). In geringerem Grade ausgebildet wird sie häufig als Zufallsbefund angetroffen. Seltener findet man auch am tibialen Gelenkende des betr. Capitulum einen kleinen zackenförmigen Schatten. Auch bei Pes planus trifft man die Zacken häufig an.

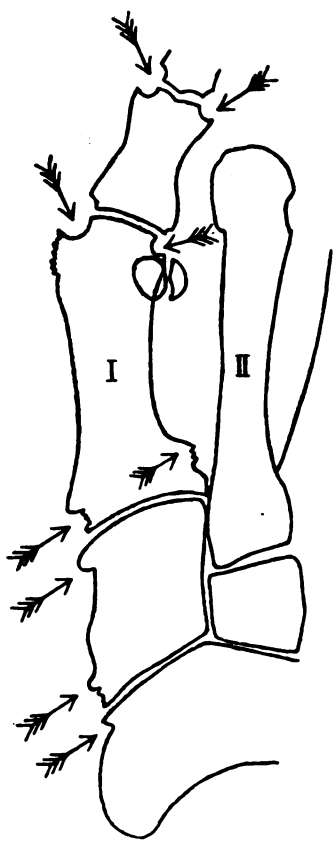

Figur 51.

Im Capitulum fand Verfasser eine Compacta-Insel, gleichzeitig eine solche im Capitulum oss. metat. II (belanglose Erscheinung), s. S. 3.

Wichtig ist es, die rein gichtischen Veränderungen am Großzehenballen kennen zu lernen. Umstehende Fig. 51 zeigt den Beginn der typischen Defectveränderungen[137]). Die appositionellen Veränderungen sind ziemlich ähnlich denen an der Hand, wie ein Vergleich von Fig. 51 mit Fig. 10 (der Hand) zeigt. Nach Erfahrungen anderer allerdings sind diese Veränderungen gar nicht typisch für Gicht, sondern für „ulceröse genuine arthritis sicca auf endokriner Basis" (Munk).

Am Capitulum ossis metatarsi kann eine Pseudoepiphyse vorkommen, wie an der Hand an der gleichen Stelle.

Die Diaphyse des I. Metatarsale bietet kaum Abnormitäten oder Erscheinungen, die zu falschen Deutungen Anlaß geben könnten.

An dem fibularseitigen Kontur der proximalen Metatarsushälfte kommen bei gewissen Focusstellungen der Röntgenröhre Bilder zustande, die einen langen Streifen von Periostitis ossificans vortäuschen. Es

[135]) Einen guten Überblick über dieses Leiden nebst ausführlichem Literaturverzeichnis gibt Michelsohn: Ein Fall von Myositis ossificans progressiva. Zeitschrift f. orthopäd. Chirurgie. 12. Bd. — Lit. s. auch unter „Allgemeines, Weichteile".

[136]) Siehe Köhler: „Knochenerkrankungen im Röntgenbilde" (Wiesbaden, Bergmann 1901), Tafel I, Fig. 4 und Beschreibung, ferner: Preiser: „Zur Pathologie der großen Zehe". Fortschritte. Bd. 12, 1908, S. 88.

[137]) Ausführliches s. Köhler: Typical Alterations of Bones in Gout. Archives of the Röntgen-Ray. Februar 1912. — S. ferner Amelung: Fortschritte. Bd. 31. H. 1.

Digitized by Google

handelt sich hier um ganz normale Verhältnisse, bedingt durch die in der Projektion nebeneinanderfallenden Schatten der plantaren und dorsalen lateralen Kante des Knochens.

Auf medialen Profilaufnahmen des Mittelfußes kann durch zufällige Projektion der verkalkten Arteria metatarsea dorsalis I auf den dorsalen Corticalisschatten des Metatarsale eine Periostitis ossificans vorgetäuscht werden. Sicherstellung der Diagnose schafft ohne Schwierigkeit eine Plantar- oder Dorsalaufnahme; hier fällt der Schatten der verkalkten Ader mitten zwischen I. und II. Os metatarsale.

Bei Mittelfußaufnahmen 12—16Jähriger lasse sich der Anfänger nicht verleiten, die proximale Epiphysenfuge des Metatarsale I für eine Fractur zu halten, ein Fehler, der um so eher passieren kann, als die übrigen Metatarsalia an ihren proximalen Enden bekanntlich keine Knorpelfugen haben (s. „Mittelhand", S. 16 u. 17) und die distalen Epiphysen der übrigen Metatarsalia bereits verknöchert sein können.

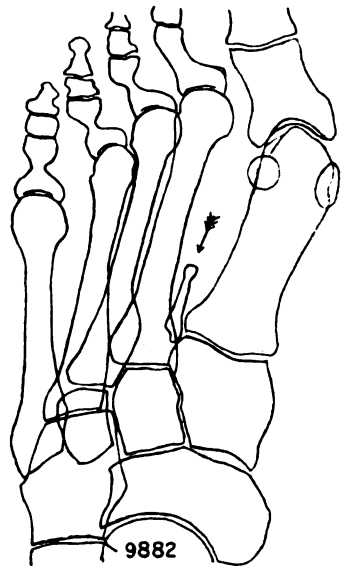

Figur 52.

Zwischen Basis des Metatarsale I und II geben die Anatomen ein Os intermetatarseum an. Verfasser, der sich nicht erinnert, in der Röntgenliteratur einen derartigen Fall gefunden zu haben, sah bisher einen einzigen, aber gut ausgeprägten Fall von Intermetatarseum bei einer Frau, und zwar doppelseitig, Fig. 52. Nach den Angaben der Anatomen kann es mit dem Cuneiforme I oder Metatarsale I articulieren oder verschmelzen. Auffallend ist in unserem Falle noch die konische Form des distalen Endes des Metatarsale I. So soll auch Os intermetatarseum zu Hallux valgus führen.

Metatarsalia II, III, IV.

Röntgenographisch fracturähnliche Erscheinungen, anscheinend ohne jedes Trauma, wurden an der Grenze des distalen und mittleren Drittels des II., auch des III., seltener des IV. Metatarsale beschrieben und abgebildet[138]). Das Leiden tritt zunächst unter dem Bilde des Plattfußes auf, ohne jede äußere Veranlassung spontan heftiger Schmerz; örtlich scharf umschriebene Schmerzhaftigkeit an der Grenze von mittlerem und distalem Drittel des Metatarsale auf Druck. Röntgenbild (plantar) soll zunächst negativ sein, erst nach ca. 8 Wochen einen Prozeß im

[138]) C. Deutschländer: Über eine eigenartige Mittelfußerkrankung. Zentralbl. f. Chir. 1921. Nr. 39. — Derselbe: Zur Frage der nichttraumatischen Mittelfußgeschwülste. Ebendaselbst. 1922. Nr. 27. — Derselbe. Arch. f. klin. Chir. 1921. Bd. 118. — E. Jacobsen: Zentralbl. f. Chir. 1922. Nr. 4. — Vogel. Ebendaselbst 1922. Nr. 15. — R. Feller: Zbl. f. Chir. 1922. Nr. 38. S. 1410. — H. Blencke: Zbl. f. Chir. 1922. Nr. 51. S 1889.

Digitized by Google

Knochen erkennen lassen, der an die Fracturlinie eines Schrägbruches erinnert, aber Fracturlinie verdichtet statt durchlässig; dann periostaler Callus ähnlich wie bei Marschgeschwulst. Die Patienten waren meist Frauen im Alter von gegen 30 Jahre. Wegen der verspäteten Callusbildung (3. bis 4. Monat! statt 3. bis 4. Woche bei Marschgeschwulstbrüchen) und Beobachtungen von Temperatur-Anstieg wird als Ursache eine bacterielle Invasion auf dem Blutwege (abgeschwächte Virulenz) mit anschließender subacuter Ostitis und Periostitis vermutet. Von anderer Seite[139]) wird angenommen, daß es sich um eine mehr oder weniger langsam vor sich gehende Metatarsalfractur auf der Basis einer falschen Belastung, eines statischen Mißverhältnisses handele. Dem wird wieder

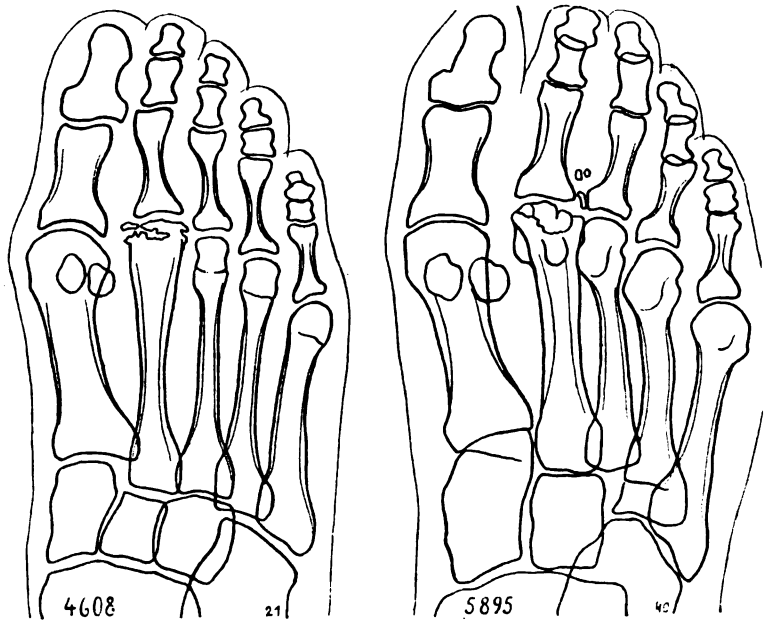

Figur 53.

entgegengehalten[140]), daß die Annahme einer verzögerten Callusbildung durch fehlerhafte Belastung so neu sei, daß sie erst noch bewiesen werden müsse. — Vielleicht empfiehlt es sich, bei Fällen im allerersten Anfange, wenn das Plantar-Röntgenbild keinen Bruch erkennen läßt, zu versuchen, ob nicht ein Profilbild solchen mehr oder weniger deutlich zeigt (Verf.).

Im Capitulum II kann eine Compacta-Insel vorkommen. (Verf. sah solche nebst einer im Capit. metat. I).

Die Gestalt der Capitula II—IV ist bei verschiedenen Individuen recht verschieden, bald mehr rund, bald mehr eckig, aber bei demselben Individuum sind sie fast ganz congruent.

Ist der Abstand des 3. und 5. Metatarsalköpfchens vom 4. minimal und besteht heftiger Schmerz dieser Gegend, so handelt es sich gewöhnlich um Compressionen der zwischen den erwähnten Metatarsal-

[139]) Jacobsen s. vorhergehende Anmerkung.
[140]) Deutschländer l. c.

Digitized by Google

köpfen liegenden Nervenästchen, ein Leiden, das den Namen „Mortonsche Metatarsalgie" führt[141]).

Im Capitulum oss. metat. IV ist eine Compacta-Insel beobachtet worden. Man verwechsele sie nicht mit einem Sesambein; s. „Allgemeines", S. 3.

Am 2. Metatarso-Phalangeal-Gelenk kommt eine äußerst eigenartige Erkrankung vor, auf die Verfasser zuerst in der 2. Auflage dieses Buches, S. 67, mit folgenden Sätzen aufmerksam machte: „Bei Beschwerden an der betreffenden Stelle findet man zuweilen im Röntgenbilde einen ums Doppelte breiten Gelenkspalt am zweiten oder dritten oder beiden Mittelfußzehengelenken. Dabei ist die Kopfkappe des betreffenden

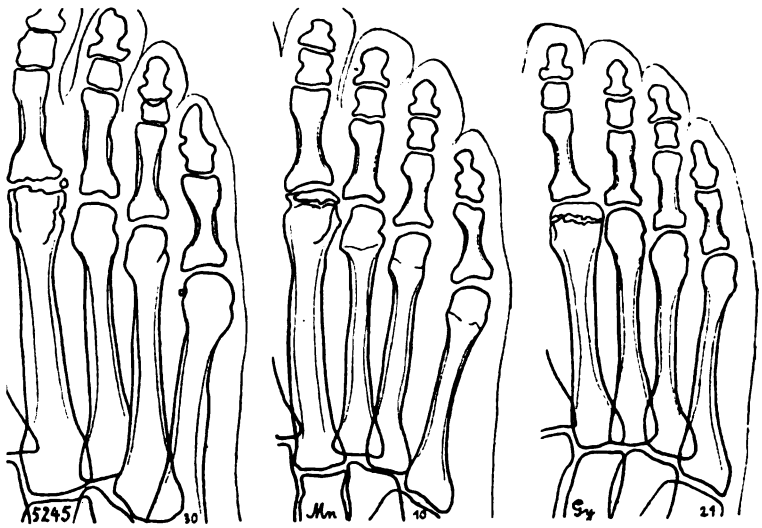

Figur 54.

Metatarsale deutlich eingedrückt. Über diesen Befund ist noch nichts in der Literatur erwähnt. Verfasser sah ihn im ganzen vier- oder fünfmal. Selbstverständlich ist der Befund pathologisch, doch ist dem Verfasser die Ursache resp. die Art des Leidens rätselhaft." Ausführlicher berichtete ich über meine Fälle 1920 auf dem XI. Kongreß der Deutschen Röntgengesellschaft[142]) (s. Figg. 53 u. 54). Inzwischen sind eine Reihe weiterer kürzerer und längerer Mitteilungen erschienen[143]), so daß im ganzen zur Zeit (I. 1923) mir rund 64 Fälle aus der Literatur und Privatmitteilungen bekannt geworden sind.

[141]) S. auch A. Bassetta: Sella metatarsalgia di Morton. Soc. Lomb. di Scienze med. e biologiche. Milano 3. Giugno 1914.

[142]) A. Köhler: Eine typische Erkrankung des zweiten Metatarso-Phalangealgelenkes; u. Münch. Med. Wochenschr. Nr. 45. 1920.

[143]) Axhausen: Die Ätiologie der Köhlerschen Erkrankung der Metatarsalköpfchen. Bruns Beitr. zur kl. Chir. Bd. 126. 1922. — Bänsch: Ein Fall von Köhlerscher Krankheit des 2. Mittelfußköpfchens. D. M. W. 1922. Nr. 10. — Feller: Ein Fall von Köhlerscher Erkrankung des 2. Mittelfußknochens. Zentralbl. f. Chir. 1922. Nr. 28. — A. W. Fischer: Die von A. Köhler beschriebene Erkrankung des 2. Mittelfußknochens. Fortschritte. Bd. 28. 1921. — Fromme: Über die Köhlersche Erkrankung des

Digitized by Google

Die Erkrankung betrifft die Gelenkfläche der Basis der Grundphalange der 2. Zehe (selten der dritten oder beider zusammen), das betreffende Metatarso-Phalangeal-Gelenk (und seine nächste Umgebung), die Gelenkfläche des Köpfchens des 2. Metatarsale (bzw. 3.), das Köpfchen selbst und die ganze distale Hälfte des befallenen Metatarsale; und zwar sind diese Knochenabschnitte in folgender Weise verändert: 1. Der Schattenkontur der Gelenkfläche der Basis der Grundphalange bildet auf Plantar- bzw. Dorsalbildern nicht einen regelrechten wie mit dem Zirkel gezogenen Bogen, sondern er verläuft etwas gestreckter, aber unregelmäßig gestreckt, oft annähernd S-förmig. — 2. Der Gelenkspalt selbst ist in fast allen Fällen breiter als normal, was um so bemerkenswerter scheint, als bei allen Arthritiden — abgesehen von solchen mit Ergüssen — niemals eine Verbreiterung, vielmehr bei so erheblichen Gesamtveränderungen wie hier immer eine Verengerung des Gelenkspaltes (eine Abschleifung, eine Schrumpfung der Gelenkknorpel) vorhanden zu sein pflegt. — 3. Der Gelenkspalt ist nicht nur erweitert, sondern ungemein verschieden und unregelmäßig verbreitert, die fibulare Hälfte des Spaltes oft bis ums Doppelte der tibialen Hälfte. — 4. Der Gelenkkontur des Kopfes des Metatarsale verliert seine gute Rundung; in frischeren Fällen ist er nur mehr oder weniger abgeflacht, in älteren Fällen zeigt er ganz unregelmäßige Höcker und dazwischen Defecte. — 5. Bei älteren Fällen mit hochgradigsten Veränderungen finden sich an der fibularen Ausmündung des Gelenkspaltes und weit in die Weichteile hinein ein bis mehrere stecknadelkopf- bis linsengroße knochendichte Schatten, ähnlich den Kalkplatten in den Gelenkkapseln größerer Gelenke, aber auffallend kugelrund. — 6. Das Köpfchen des Metatarsale ist zweifellos verkürzt, aber nicht in toto, sondern nur in seinem distalen Drittel, wie wenn nur die Kopfkappe eingedrückt wäre. Dadurch ist natürlich auch der Metatarsus im ganzen etwas kürzer. — Soweit könnte alles, wenn auch nur ganz entfernt, einer schweren Art von Monarthritis ähneln; nun aber kommt noch ein weiteres, ganz gewichtiges Moment hinzu: 7. In allen ausgesprochenen Fällen

2. Mittelfußköpfchens. (Referat.) Münch. M. W. 1922. Nr. 29. S. 1096. — Herzog: Über die Köhlersche Krankheit des 2. Metatarsusköpfchens. (Ref.) Med. Klin. 1922. Nr. 33. — Jakobsen: Über eine eigenartige Mittelfußerkrankung. Zentralbl. f. Chir. 1922. Nr. 4. — Kirner: Zur Köhlerschen Erkrankung des 2. Metatarso-Phalangeal-Gelenks. Münch. M. W. 1921. Nr. 41. — Liek: Über seltenere Erkrankung der Mittelfußzehengelenke. D. Ztschr. f. Chir. 1921. Bd. 166. — Derselbe: Über die Epiphysenerweichung im Wachstumsalter. Arch. f. klin. Chir. Bd. 119. 1921. — Panner: A characteristic Metatarsal Disease. Acta Radiologica (Stockholm) 1922. Bd. 1. — Sonntag: Beitrag zur Köhlerschen Krankheit am 2. Mittelfußköpfchen. Münch. M. W. 1922. Nr. 45. — Speed: Infraction of the head of a metatarsal bone. Surg. clin. of North. Americ. Chir. Bd. 2 u. 3. 1921/22. — Unger: Eine typische Erkrankung des 2. Metatarso-Phalangeal-Gelenkes. Münch. M. W. 1921. Nr. 20. — Valentin: Beitr. z. Köhlerschen Erkrankung des 2. Metatarso-Phalangeal-Gelenks. Fortschritte. Bd. 29. 1921. — Vogel: Über eine eigenartige Mittelfußerkrankung. Zentralbl. f. Chir. 1922. Nr. 15. — M. Weil: Beitr. zur Kenntnis der von A. Köhler beschrieb. Erkrankung des 2. Metatarsophalangealgelenks. Fortschritte. Bd. 28. 1921. — Derselbe: Die Köhlersche Krankheit des 2. Metat.-Phal.-Gelenks. Berl. Kl. W. 1921. Nr. 51. — O. Alberti: La sindrome metatarso-falangea del Köhler. La chirurgia degli organi di movimento. Vol. VI. 1922. — Cahen-Brach: Beitrag z. Ätiol. der

Digitized by Google

ist mehr oder weniger die ganze distale Hälfte des Metatarsale verändert, und zwar von der Mitte ab nach distal deutlich an Umfang zunehmend, so daß unter dem Kopf keine Andeutung von Hals vorhanden ist. Oft ist auf diese Weise die distale Hälfte in Form und Größe der proximalen Hälfte gleich. Und zwar wird nicht nur die Markhöhle distalwärts breiter, sondern auch die Corticalis, während sich letztere normalerweise doch nach dem Kopf zu verjüngt. Was noch besonders auffällt, ist — im Gegensatz zu osteomyelitischen Veränderungen (auch Spina ventosa), die entfernt ähnliche Bilder schaffen könnten — die gleichmäßig allmähliche Zunahme des Knochens distalwärts. Auch die Spongiosa-Struktur ist bis heran an die Kopfkappe anscheinend regelmäßig und zweckmäßig.

Aus der hohen Zahl der bisher (d. h. in $2^1/_2$ Jahren) bekanntgegebenen Fälle erhellt, daß das Leiden nicht allzu selten ist; in jedem Falle wird es häufiger angetroffen als die eigentümliche Erkrankung am Os naviculare pedis (s. daselbst). Unter etwa 10 Fällen ist 9mal das II., 1mal das III. allein oder mit dem II. Metatarsale zusammen beteiligt; 2mal mindestens waren beide Füße befallen. Die Träger des Leidens befanden sich im Alter von 10—48 Jahren, wobei aber bemerkt werden muß, daß die Befunde bei Leuten jenseits des 15.—18. Lebensjahres höchstwahrscheinlich niemals frische Fälle waren, sondern im Wachstumsalter entstandene mit sich anschließenden Veränderungen im Sinne der Arthritis deformans. So betreffen denn auch über zwei Drittel aller Fälle das 10.—18. Lebensjahr. Das weibliche Geschlecht ist 4mal häufiger erkrankt als das männliche. In zwei Drittel der Fälle handelt es sich um den rechten Fuß. Die Klagen der Patienten sind Schmerzen in der Gegend des 2. Mittelfußzehen-Gelenks bzw. Mittelfußköpfchens, vor allen bei Belastung und zwar beim Abwickeln des Fußes. Die Gehbeschwerden sind meist wechselnd und mäßig, manchmal aber auch derart, daß das Bein geschont oder daß gar gehinkt wird, jedenfalls längere Fußtouren und besondere Beanspruchungen bei Turnen und Sport beeinträchtigt oder unmöglich werden. Objective Symptome: meist geringe Weichteilschwel-

Köhlerschen Metatarsalerkrankung. Arch. f. klin. Chir. Heft 124. 1. 1923. (64 Fälle mit fast vollständigem Literaturverzeichnis bis Ende 1922.) — D. B. Bocks: Over zeldzame afwykingen van middenvoetsbeentjes. Medisch Weekblad. 21. II. 1922. Nr. 47. — R. M. Bernstein: Case of Köhlers Discase. Am. Journ. of Roentg. August 1922. — O. Heitzmann u. H. Engel: Epiphysen. Erkrankungen im Wachstumsalter. (Osteochondritis def. cox. jur. u. Köhlersche Krankheit.) Klin. Wochenschr. 1923. S. 397 ff. — W. Klett: Beitrag z. Ät. der Köhlerschen Erkrankung der Metatarso-Phalangealgelenke. Fortschritte. Bd. XXX. 1923. — M. Kappis: Die Ursache der Köhlerschen Krankheit an den Köpfchen der Mittelfußknochen. Bruns Beitr. z. kl. Chir. Bd. 129. Heft 1. 1923. — M. Kappis: Die Ursache der Köhlerschen Krankheit an den Köpfchen der Mittelfußknochen. Bruns Beitr. z. klin. Chir. Bd. 129. Heft 1. 1923. — G. Axhausen: Der Krankheitsvorgang bei der Köhlerschen Krankheit der Metatarsalköpfchen und bei der Perthesschen Krankheit des Hüftkopfes. Zentralbl. f. Chir. Nr. 14. 1923. — G. Axhausen: Die Köhlersche Erkrankung der Metatarsophalangealgelenke. Medizinische Klinik. Nr. 17. 1923. — Quirin: D. m. W. 1922. Nr. 43. S. 1447. — L. Siciliano: La Radiol. med. Oktober 1922. — O. Schreuter-Leiden: D. Ztschr. f. Chir. 178. 3—4, S. 145. — E. Bircher: Schweiz. med. W. 1923. 9. S. 251. — H. Walter: Centralbl. f. Allg. Path. u. Pathol. Anat. 23. Bd. 1923. — König u. Rauch: Arch. f. klin. Chir. 128. S. 369.

Digitized by Google

lung am Fußrücken, besonders in der Gegend des 2. Mittelfußzehengelenks und Druckempfindlichkeit daselbst, meist dorsovolar, mitunter nur dorsal oder volar. Bewegungsschmerz ist seltener. — Das typische Röntgenbild ist oben beschrieben worden. Mindestens 2 Autoren fanden in ihrem Falle außerdem eine Verbiegung der Epiphyse fußrückenwärts, also dorsal. Dieser Befund ist von anderen Autoren nicht erwähnt und auch von solchen, welche ausdrücklich darauf untersucht haben, nicht gefunden worden. Folglich empfiehlt es sich von jetzt ab, in jedem Falle die Anfertigung einer Profilaufnahme nicht zu vergessen, trotz der dabei immer statthabenden sehr störenden Überschattung durch den dicken ersten und die übrigen Metatarsen. Ferner sind unbedingt beide Füße zu untersuchen.

Zur Differential-Diagnose: Ähnlich wie bei der eigenartigen Naviculare-Affection des Fußes, so gilt auch hier: Wenn man das Röntgenbild einmal gesehen, vergißt man es so leicht nicht wieder. (Das gilt wenigstens für alle im Wachstumsalter [s. oben] dem Röntgenologen zugeführten Fälle.) Infolgedessen ist die Diagnose sehr leicht. Auch die ganz alten Fälle mit erheblichen Verbildungen der knöchernen Gelenkenden sind von den bekannten Bildern der primärchronischen (Mon-)Arthritis sehr verschieden; das kann Verfasser, dem in Wiesbaden vielleicht die allermeisten Arthritiden im Röntgenbilde unter die Augen gekommen sind, wahrscheinlich am besten beurteilen. Auf keinen Fall vergesse man auf die Verdickung der distalen Hälfte des befallenen Metatarsale zu achten, die unbedingt zum Krankheitsbilde gehört.

Mindestens 8 mikroskopische Befunde, teils mehr teils weniger ausführlich, liegen bisher vor; es wurde dabei zum Teil Nekrose, zum Teil Fasermark, zum Teil granulationsähnliches Gewebe, verdickte Corticalis, gut erhaltener Knorpel gefunden. Ein Autor[144]) fand subchondral callusartiges Gewebe mit fibrillärem Bindegewebe, Faserknorpel, hyalinem Knorpel und osteoider Substanz, ein anderer[145]) sah einen großen subchondralen Herd mit Knochen- und Marknekrose nebst Kalkeinlagerung, darum Resorptionszone mit dichtem, zugleich leukozytenfreiem Bindegewebe und noch weiter darum reactive Apposition; ferner Deckknorpel erhalten und zugleich verdickt, höchstens in der Tiefe etwas nekrotisch, und schließlich in der Synovialis Zottenhyperplasie und Randwulstbildung nach Art der Arthritis deformans. Nicht fanden sich Zeichen von Rhachitis noch von Tuberculose, Syphilis, Osteomyelitis noch dergleichen. — Ein dritter, sonst vielleicht ungedruckt bleibender Bericht (da Diss.) sei hier im Wortlaut gebracht[146]): „Untersucht wurden Horizontalschnitte aus dem Capitulum metatarsi II sinistri. Der vom Gelenkknorpel und der Epiphysenfuge begrenzte Knochenabschnitt zeigt überall eine grobe Veränderung: in der Spongiosa findet sich ein auf der Schnittfläche etwas rundlicher Herd, der bis an die Epiphysenfuge, stellenweise auch

[144]) Fromme l. c. [145]) Axhausen l. c.

[146]) F. A. Cahen-Brach: Beitrag z. Aetiologie der Köhlerschen Erkrankung des 2. (bzw. 3.) Mittelfußköpfchens. Inaug.-Diss. Frankfurt. Nov. 1922. (Mikrosk. Bef. von Prof. Goldschmidt.)

Digitized by Google

bis an den Gelenkknorpel reicht. In diesem Herd fehlen die Knochenbälkchen oder sie sind nur in Trümmern vorhanden; statt dessen findet sich ein bindegewebiger noch ziemlich zellreicher Herd, der recht zahlreiche kleine Blutgefäße einschließt. An den Rändern dieses Herdes setzt sich das Bindegewebe ohne scharfe Grenze fort in das Knochenmark, welches zum Teil als deutliches Fasermark ausgebildet ist, zum Teil nur bindegewebsreiches Fettmark darstellt. Unterhalb des Gelenkknorpels lassen die Knochenbälkchen in den vorliegenden Praeparaten (spez. Knochenfärbungen sind nicht vorhanden) gröbere Veränderungen nicht erkennen. Diese stehen vielmehr überall in Zusammenhang mit dem beschriebenen Granulationsgewebe. Hingegen findet sich in nächster Nachbarschaft dieses Herdes an der Epiphysenfuge ein Bezirk, den man zweckmäßig als Trümmerfeld bezeichnen kann, d. h. die Knochenbälkchen liegen zertrümmert, in Bruchstücken und Scherben durcheinander in einem Raume, der von nekrotischen Massen ausgefüllt ist. Diese Massen sitzen dem Granulationsgewebe resp. Bindegewebe dicht auf, irgendwelche Structur ist im Innern nicht erkennbar. Auch Blutung ist darin nicht nachzuweisen, während solche Blutungen in kleinem Maßstabe im Bereich der Spongiosa jenseits der Epiphysenfuge diaphysenwärts vorhanden sind. Weder in dem nekrotischen Bezirk, noch in dem Bindegewebsherd finden sich gröbere Gefäßveränderungen, (besonders keine Thrombosen). Soweit der Gelenkknorpel untersucht wurde, sind irgendwelche Veränderungen an ihm nicht nachgewiesen. Im übrigen entsprechen die Knorpel- und Knochenverhältnisse durchaus dem jugendlichen Alter der Patientin."

Zur Aetiologie: In jedem 10. Falle etwa wurde ein Trauma in der Anamnese angegeben. Wir brauchen uns hier nicht länger darüber aufzuhalten. Sicher ist, daß ein Trauma nicht die alleinige Ursache sein kann und daß andererseits, vielleicht immer, ein (oder fortgesetzte) leichter, vielleicht kaum empfundener mechanischer Insult nötig ist, damit die Erkrankung in klinische Erscheinung tritt. Gegen die traumatische Genese spricht übrigens auch der langsame Beginn und die bisweilen beobachtete Doppelseitigkeit des Leidens, sowie histologischer und Röntgenbefund. Nach den Untersuchungen von Beely sind die Hauptstützpunkte des Fußgewölbes beim Stehen auf beiden Füßen oder beim Gehen in erster Linie die Ferse und die Köpfchen des 2. u. 3. Mittelfußknochens; hängt dagegen der Fuß oder sitzt er nur leicht auf der Unterfläche auf, dann dienen das 1. und 5. Mittelfußköpfchen als Stütze; sowie aber ein gewisser Druck auf das vordere quere Fußgewölbe wirkt, gibt dieses nach, und es werden nacheinander die Köpfchen des 2., 3. und 4. Mittelfußknochens belastet. Beim Platt- und Spreizfuß nun wird das Caput des 2. Metatarsale besonders stark belastet. Tatsächlich wird Plattfuß in der Anamnese mehrfach erwähnt, so fand ein Autor[147]) bei Zusammenstellung von 12 genauer beschriebenen Fällen nur dreimal normales Fußgewölbe, dagegen Platt- und Spreizfuß neunmal; aber jetzt,

[147]) Sonntag l. c.

Digitized by Google

wo im ganzen über 60 Fälle vorliegen, scheint nur jeder fünfte befallene Fuß ein Plattfuß zu sein[148]). Von 2—3 Seiten wird Barfußgehen beschuldigt. Dabei fehle ein seitlicher Stützpunkt, der sonst durch den Schuh gegeben ist; komme dazu Bindegewebsschwäche, die zum Einsinken des vorderen queren Fußgewölbes, besonders aber des 2. Metatarsale durch die Belastung führe, so weiche das 1. Metatarsale median aus und in Spreizfußstellung ruhe dann auf dem 2. Metatarsale die Hauptlast. 3 Fälle zeigten sogar ein Durchbiegen des Metatarsus (s. oben). Ein Forscher[149]) sagt, die pathologische Inanspruchnahme des Knochens habe als Reaction auf mechanische Insulte den gleichen Prozeß zur Folge wie Callusbildung nach Fractur; Reaction der Wachstumszone; das Pathologische sei nur, daß die Toleranzgrenze des Knochengewebes für Beanspruchungseinflüsse gestört sei. Auch die moderne Schuhbekleidung der Frauen mit ihren hohen Absätzen, wobei der Vorderfuß stärker belastet wird, wird im Sinne der Spreizfußbegünstigung beschuldigt, zumal von dem Leiden vorwiegend Frauen betroffen sind. — Histologischer wie röntgenologischer Befund sprechen gegen entzündliche Entstehung des Leidens. Es fanden sich keine Anzeichen für Tuberculose, Syphilis oder Osteomyelitis. (Immerhin sei erwähnt, daß ein Autor[150]) unter seinen 6 Fällen bei 4 Patienten Tuberculose an anderen Körperstellen nachweisen konnte.) Die Theorie, daß es sich um eine Osteochondritis spätrhachitischer Natur handele, verficht ein anderer Forscher[151]). Er rechnet auch die Calvé-Legg. Perthes-Erkrankung der Hüfte (s. daselbst), die Schlattersche der Protuberantia tibiae und die Naviculare-Affection hierzu. Die bei Rhachitis oder Spätrhachitis verbreiterte und erweichte Knorpelschicht sei traumatischen Schädlichkeiten besonders zugänglich. Die Theorie hat manches für sich, aber bei fast allen hier in Betracht kommenden Patienten ist sonst nichts von Rhachitis zu bemerken gewesen. Aber der Betreffende entgegnet dem: Rhachitis tarda sei viel häufiger als man annehme, und klinische Zeichen könnten oft fehlen. — Für Hungerosteopathie waren keine Anzeichen vorhanden, meist war sogar ausdrücklich gute Ernährung vermerkt. Gleiches gilt für Avitaminose. — Von den wenigen mikroskopischen Befunden zeigen ein paar Beschreibungen[152]) höchst eigenartige und ziemlich übereinstimmende Befunde in Form von epiphysären Keilnekrosen durch Ernährungsunterbrechung. Schon 1905 hatte König mit Bezug auf operative Fälle von Osteochondritis ossificans behauptet, daß es außer Trauma noch eine ihrem Wesen nach vorläufig allerdings noch unbekannte Ursache geben müsse dafür, daß ein Gebiet des überknorpelten Gelenkes zur Abstoßung komme. So wird denn angenommen, daß die epiphysäre Keilnekrose durch embolisch-mykotischen Verschluß der epiphysären Endarterie sich ausbilde, wobei aber der mechanische Verschluß das Hauptmoment sei. Die Infection selbst gehe

[148]) Cahen-Brach l. c.
[149]) Müller l. c.
[150]) Alberti l. c.
[151]) Fromme.
[152]) Axhausen, Cahen-Brach, Herzog, Sonntag.

Digitized by Google

nicht an, komme nicht (oder nur mild) zur Wirkung. Ob aber Nekrosen im Knochen überhaupt durch Arterienverschluß entstehen können, wird von Pathologen[153]) bestritten. — Letzthin erschienen Arbeiten (mit mikroskop. Befunden[154])), in denen das Perthessche Krankheitsbild und das des 2. Metatarso-Phalangealgelenkes als ganz gleicher Natur angesprochen werden. Ferner aber wollte ein Autor[155]) in 2 seiner Fälle mikroskopisch Ostitis fibrosa gefunden haben und meint, daß solche wohl für eine Menge der veröffentlichten Fälle in Betracht käme, wenn auch nicht für alle. Zu bedenken ist dabei allerdings, daß der Begriff der Ostitis fibrosa pathologisch-anatomisch noch ein sehr unsicher begrenzter ist.

Nachtrag: Soeben erschienen zwei neue eingehende Veröffentlichungen[156]). Der eine Autor[157]) stellte in seinem neuesten Falle mikroskopisch fest das Fehlen aller Zeichen von Entzündung, Embolie, Thrombose, Tumor, Ostitis fibrosa oder irgendeiner anderen Erkrankung, aber die Zeichen einer Fractur bei scheinbar gesunden Knochen. Die periostale Verdickung des Metatarsalschaftes bleibe zunächst in ihrer Bedeutung und Ursache noch dunkel. Als Ursache außer reiner Fractur komme nur die von anderer Seite angenommene primaere Embolie ernstlich in Betracht, die als Ursache mikrosk. festgestellter Nekrosen vermutet wird. Da aber Nekrosen bei anderen Fällen nachweislich fehlten, könnten sie nicht zur Grundlage des Krankheitsbildes gehören. (Vielleicht kämen als Gelegenheitsursachen viele Krankheiten in Betracht.) Knochennekrosen könnten überhaupt nur durch traumatische Einwirkungen und entzündliche Erkrankungen entstehen. — Der andere Untersucher betont die große Häufigkeit der Erkrankung (allein 14 Fälle sah er in Jahresfrist in seiner Poliklinik). Sichere klinische Frühfälle der Erkrankung zeigten ein ganz normales Röntgenbild bei bereits histologisch nachweisbaren schweren Veränderungen. Die Annahme rein traumatischer Entstehung müsse unbedingt abgelehnt werden. Solche sequesterartigen Abgrenzungsbilder, wie sie uns die fragliche Krankheit zeige, seien als Fracturfolgen nicht bekannt, ebensowenig seien die mächtigen Schaftverdickungen als Folgen epiphysaerer Impressionsfracturen verständlich. Histologische Bilder von Fracturheilungen im allgemeinen und von Fracturheilungen im subchondralen epiphysaeren Gebiete sähen ganz anders aus. Impressionen kämen allerdings bei unserer Erkrankung vor, aber sie seien nicht die Ursache, sondern die Folgeerscheinung eines anderweitigen primaeren Krankheitszustandes, es seien Spontanfracturen an der schwer geschädigten Epiphyse. Die vollständige Ernährungsunterbrechung der Epiphyse sei das Primaere. Die Ernährungsstörung der Epiphyse sei auch die Ursache der schweren Arthritis deformans, die am Ende des Krankheitsbildes steht. Für die ossale Form der Arthritis deformans stelle die fragliche Krankheit der Metatarso-Phalangeal-Gelenke ein Schulbeispiel dar. Nach

[153]) M. B. Schmidt im Lehrbuch von Aschoff, cit. nach Cahen-Brach.
[154]) Heitzmann u. Engel l. c.
[155]) Klett l. c.
[156]) s. oben am Ende des Literatur-Verzeichnisses.
[157]) Kappis; der andere: Axhausen.

Digitized by Google

dem Umfang und der scharfen Begrenzung der Nekrosen und den Befunden an Frühfällen, in denen bei Nekrose der gesamten knöchernen Epiphyse jede Zusammenhangstrennung des Knochens fehle, seien primaere traumatische Einwirkungen mit völliger Sicherheit auszuschließen. Die ursächlichen epiphysaeren Nekrosen verdankten ihre Entstehung einem embolischen Gefäßverschluß durch mykotische Bröckel, insbesondere tuberculoeser und pyogener Natur, wobei die wenig virulenten Bacterien nicht angehen oder rasch von den Schutzkräften des Körpers überwunden werden, „blande embolische Nekrosen". Die fortdauernd erhöhte Belastung (des Metatarsalköpfchens) sei bedeutsamer für das Entstehen der pathologischen Einbrüche als einmalige traumatische Einwirkungen. — Für die Therapie folge aus allem, das Zusammenbrechen der toten Epiphyse unter der Belastung zu verhüten (besonders durch „Bradfords Leitersprosse"). — Dazu liegt die Äußerung eines ersten Pathologen vor[158]): Der Perthesschen Erkrankung, der Erkrankung des 2. Metatarsophalangen-Gelenkes und der des Os lunatum lägen die gleichen Prozesse zugrunde. Es handle sich um eine subchondrale Knochennekrose. Gefäßstörungen spielten wahrscheinlich bei der Entstehung eine Rolle. Dies brauchten aber nicht immer Embolien in dem obengenannten Sinne zu sein. Traumatische Zerrungen, die zu einer Gefäßsperre führen, u. a. könnten die Krankheit verursachen. Vom pathologischen Standpunkte aus sei der Prozeß ein anderer als der der Arthritis deformans. Auch ein direkter Übergang dieser Erkrankungen in die echte Arthritis deformans sei so gut wie ausgeschlossen.

Zusammenfassend läßt sich sagen: Jedenfalls bestehen anatomisch-physiologische Bedingungen für die Localisation der Erkrankung am 2. (bzw. 3.) Metatarso-Phalangeal-Gelenk. (Fälle von Veränderungen am 1. gehören nicht hierher, sondern zum Krankheitsbild einfacher chronischer Arthritis.) Der 2. Metatarsus ist der Körperlast und Insulten aller Art am meisten ausgesetzt, wie er ja auch bei der Fußgeschwulst der Soldaten im höchsten Prozentsatz von allen Metatarsen betroffen wird. Dies Moment der exponierten Lage aber allein genügt niemals. Dazu muß noch ein Factor allgemein-pathologischer Natur hinzukommen, der eine gewisse Debilität des Knochensystems im besonderen schafft, vielleicht weniger infectiöser, als vor allen toxischer oder toxisch-infectiöser, dyskrasischer, diathetischer, hormonischer oder ähnlicher Natur, wodurch eine verminderte Resistenz der Organe geschaffen wird, in erster Linie natürlich derjenigen, die schon unter physiologischen Bedingungen der größten Arbeit und Belastung ausgesetzt sind, wie also hier das Caput ossis met. II. Oder es besteht eine besondere Veranlagung etwa im Sinne einer Constitutionsanomalie, vielleicht auch analog den sog. Belastungsdeformitäten; (nicht ganz ausgeschlossen ist es auch, daß phylogenetische Momente[159])

[158]) Aschoff: 47. Vers. d. deutsch. Ges. f. Chir. 1923. Referat M. M. W. 1923. Nr. 20. S. 650.

[159]) Verfasser hatte diese Möglichkeit zuerst und wohl allein in Betracht gezogen, beeinflußt durch ideale Ähnlichkeit, die in seinen Fällen die distale Hälfte des 2. mit der des 1. Metatarsus bot. Seitdem ich inzwischen in der Literatur und in Pri-

Digitized by Google

mit hereinspielen). Möglicherweise kommt dann bei geringer wiederholter oder größerer Überanstrengung eine Form von Osteochondritis malacischer Art zustande. Ich selbst habe schon in meinem ersten Vortrage, Röntgen-Kongreß 1920, S. 55, auf die Ähnlichkeit des Röntgenbildes mit dem der Osteochondritis dissecans des Knies hingewiesen. Es kann sich dann — wie? hier fehlt ein sehr wichtiges Bindeglied — eine größere Knochennekrose in der Epiphyse ausbilden, wie die erwähnten mikroskopischen Befunde von verschiedenen Seiten lehren. Sekundär kommt es im Verlauf der Jahre zu Veränderungen der knöchernen Gelenkenden im Sinne von Arthritis deformans, aber von ihr im Röntgenbilde immerhin reichlich verschieden. (Vorher kann es auch, wie ein ausführlich bearbeiteter Fall zeigt, zu Umbiegung des Köpfchens nach oben [dem Dorsum pedis zu] kommen, wobei die mikroskopische Untersuchung nur normalen Knochen und in den tieferen Schichten normalen Knorpel ergab, der sich an der Oberfläche schlecht färbte und teilweise aufgefasert war.)

Auch die Therapie sei kurz gestreift. Conservative Therapie ist zunächst zu versuchen, Schonung, nötigenfalls Bettruhe und Umschläge, Bäder, Wärme, Heißluft, Massage usw., sowie ein stützender Verband, zugleich am besten ein passender Schuh mit Einlage nach Gipsabguß. Dazu kräftigende Allgemeinbehandlung, wie gute Ernährung, frische Luft, Sonne usw., Lebertran, Eisen, Jod, Arsen, Phosphor, Kalzium. Organpraeparate? Operation wird von einigen Chirurgen sehr empfohlen und hatte auch fast immer guten Erfolg. Vielleicht aber wartet man ein Jahr damit, ob nicht conservative Behandlung klinische Heilung bringt. Nur für die Fälle jenseits des Wachstumsalters mit schwereren arthritischen Veränderungen empfiehlt sich wohl die Operation.

Alles in allem genommen läßt sich zunächst nur sagen, daß hinsichtlich Aetiologie und Pathogenese noch sehr vieles ungeklärt ist.

Letzter Nachtrag: Inzwischen wurde dem Verf. bekannt, daß das betr. Krankheitsbild seinerzeit etwa gleichzeitig oder wenige Monate früher auch von amerik. Seite kurz beschrieben und in Druck gegeben worden ist und zwar von Freiberg „Infraction of the Metatarsal Head", August 1914 in „Surgery, Gynecology und Obstetrico". Meine erste Mitteilung ist 1913 oder 1914 für die 2. Aufl. dieses Buches niedergeschrieben, deren Druck Ende 1914 oder Anfang 1915 geschah. Das Belangreichste, Eigenartigste, vielleicht Wesentlichste des ganzen Prozesses, nämlich die meist ganz hochgradige, fast immer gleichmäßig distalwärts zunehmende Verdickung mit Schwund des Halses der distalen Hälfte des betr. Metatarsale, dies zu sehen und zu würdigen ist Freiberg vollständig entgangen, obgleich es auf seinen 3 abgebildeten Fällen vorhanden. Fehlen tut es nämlich bei den bis jetzt bekannten 90 Fällen fast niemals,

vatmitteilungen mehrere Bilder gesehen habe, auf denen diese Ähnlichkeit zu wünschen übrig läßt, und neu ossifiziertes Periost deutlich von der Corticalis durch Schattendifferenz sich abhebt, möchte ich das eventuelle phylogenetische Moment nicht mehr so sehr betonen. Es ist schon möglich, daß es sich hier um eine Reizfolge, um schnelle funktionelle Anpassung handelt. Falsch erscheint mir aber die von einer Seite gemachte Bemerkung, daß solche Verdickung zum gewöhnlichen Bilde der chronischen oder der deformierenden Arthritis gehöre.

Digitized by Google

s. Figg. 53 u. 54. Dieses wegen seiner schnellen Ausbildung u. ebenmäßigen Dickenzunahme trotz aller bisherigen Erklärungen immer noch reichlich rätselhafte Symptom war auch mir zuerst entgangen, da der Blick unwillkürlich an den Gelenkveränderungen haften blieb. Und erst als ich es entdeckt und rückwärts forschend bei allen meinen früheren Fällen feststellen konnte, schien mir das Krankheitsbild vollständig, belangreich, ohne Analogie und somit einer eingehenden Bearbeitung und Bekanntgabe hinreichend wert. Beweis: Meine Worte am Röntgenkongreß 1920, S. 51: „Da inzwischen ... sich dabei noch ein wichtiges neues Symptom gezeigt hat usw. usw." — Auch die entsprechende Würdigung des ganzen Krankheitsbildes seitens anderer Beobachter geschah erst seit diesem meinem Vortrage 1920. Als reine Fractur oder gar nur „Infraction" bei mehr oder weniger Insufficienz des Fußgerüstes hatte es natürlich des nötigen Interesses entbehren müssen. Demgemäß hat denn auch Freibergs kurze und meine noch kürzere Mitteilung 1914/1915 weder drüben noch hüben nennenswerte Folgearbeiten gezeitigt. Erst seit meinem ausführlichen Vortrage 1920 erschienen bis jetzt jeden Monat etwa 1—3 Arbeiten mit entsprechenden Beobachtungen anderer Forscher, die die von mir aufgestellten 7 Kardinalsymptome durchweg bestätigten: Veränderungen der Basis der Zehen-Grundphalange, erhebliche Verbreiterung des Gelenkspaltes, auffallende Unregelmäßigkeit des letzteren, Abflachung der Kopfkappe, Kalkkörperchen an der Gelenkkapsel, Verkürzung des Caput (bzw. Metatarsale), Verdickung der distalen Hälfte des Metatarsale mit Verstrichensein des Collum. Selbstverständlich habe ich nie behauptet, daß alle diese Veränderungen gleichzeitig entstehen, ebenso wie ich sie streng von dem öfteren Endausgange, der Arthritis deformans, getrennt habe. Freiberg erwähnt davon nur drei: Impression des Caput, verkalkte Gelenkkörper und Verkürzung des Kopfes, also die Symptome der Fractur oder Infraction. Er operiert zwar, um die Gelenkkörper zu entfernen, beschreibt aber weder den makroskopischen noch mikroskopischen Befund. Er hielt das ganze Krankheitsbild eben für eine gewöhnliche Fractur bei Insufficienz des Fußskeletts infolge einmaligen Traumas (Tennis usw.). Es dürfte daher nicht ganz restlos zutreffen, wenn Lewin schreibt: „Dieses Krankheitsbild ist irrtümlich als Köhlers Metatarsophalangealsyndrom bekannt"[160]).

Bei manchen Individuen findet man den IV. Metatarsus beiderseits um etwa 1 cm verkürzt. (Anomalie.)

An der Diaphyse dürfen Infractionen und Fracturen (Marschgeschwulst der Soldaten) nicht übersehen werden.

Die Schatten der Basis der 3 Knochen überdecken sich auch auf plantaren Bildern zum Teil; eine Mißdeutung scheint hier ausgeschlossen, zumal hier weder Sesambeine, noch überzählige Knochen, noch Fracturen aufzutreten pflegen.

[160]) Ph. Lewin-Chicago: Juvenile Deforming Metatarsophalangeal-Osteochondritis: Freibergs Infraction of the metatarsal Head. Journ. of the Americ. Med. Ass. 21. Juli 1923. — Skillern: Amer. Surg. 70. 371. 1915. — W. C. Campbell: Amer. J. Orthop. Surg. 15. 721. Okt. 1917. — A. Köhler: Münch. Med. Wschr. 1924. S. 109.

Digitized by Google

Die Basis und die Mitte des II. Metatarsale ist bevorzugter Sitz von Syphilis. Findet man also hier eine breite Periostitis ossificans und rareficans ohne voraufgegangenes Trauma, so denke man zunächst an Gumma; aber auch ein stattgehabtes Trauma spricht nicht gegen Gumma[161]) (s. auch nächste Zeile).

Querbrüche der mittleren Metatarsen sind bei Tabes nichts Seltenes[162]).

Über Verkrümmungen der 2.—5. Metatarsen s. bei „Metatarsale V".

Metatarsale V.

Die eigentümlich defecte Form des Capitulum V, wie sie Fig. 55 zeigt, ist für beginnendes Mal perforant du pied charakteristisch. Das Weichteilgeschwür braucht nicht mit dem Gelenk oder dem Knochen in fistulöser Verbindung zu stehen, wie man das früher angenommen hatte. Arthropathie und Mal perforant stehen in einem mehr beigeordneten Verhältnis zueinander, sie haben eine gemeinsame, durch das nervöse Grundleiden bedingte Ursache[163]). Daher kann die beschriebene Knochenveränderung auch vor der geschwürigen Weichteilerkrankung vorhanden sein und zur Diagnose führen.

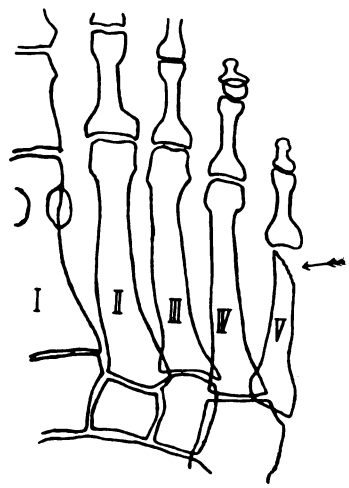

Figur 55.

Betr. Sesambeine siehe oben S. 72.

Das tibiale Drittel des Capitulum findet man zuweilen auffallend durchlässig für Röntgenstrahlen, = normal.

Den Schaft des Knochens trifft man zuweilen, sowohl auf Plantar- wie auf Profilbildern, leicht geschweift an.

Das proximale laterale Ende des Metatarsale springt normalerweise seitlich erheblich vor, weit über das Cuboid hinaus. Ein Anfänger könnte in Zweifel kommen, ob hier nicht eine Subluxation vorliegt.

Die Form des proximalen Endes, besonders seiner lateralen Partie: der Tuberositas, ist ungemein verschieden. Fracturen an ihr kommen vor. Sie wurden auf den ersten Röntgenbildern auch als solche gedeutet, dann wurden die Röntgenologen auf die Pfitznerschen Arbeiten über die accessorischen Skelettstücke[164]) und die Grubersche Arbeit über

[161]) Köhler: Knochengummen. Fortschritte. Bd. 10, 1906, Taf. 8. — Ferner Grashey, Atlas II, S. 128, Tab. II, Fig. 4.

[162]) Wohlauer: Röntgenbilder tabischer Osteoarthropathien. 10. Röntgenkongreß 1914.

[163]) Eine kurze Monographie mit Röntgenbildern und Literatur-Verzeichnis erschien 1914 von Max Hofmann: Das Malum perforans pedis. Ergebnisse der Chirurgie und Orthopädie. 8. Bd. 1914.

[164]) Pfitzner: Die Variationen im Aufbau des Fußskeletts. Morphologische Arbeiten. Bd. 6. 1896.

Digitized by Google

die inconstanten Epiphysen[165]) aufmerksam gemacht und jede Fracturdiagnose wurde nun abgelehnt und das Fragment für eine „persistierende Epiphyse" erklärt oder für das Os vesalianum. Andere Arbeiten[166]) sprechen dafür, daß es sich tatsächlich in den meisten Fällen um Brüche handelt. Die inconstanten Skelettstücke kämen fast immer doppelseitig vor und ließen sich so von Fracturen unterscheiden. Sicher scheint nur eine seitenständige inconstante Apophyse an der Tuberositas ossis metat. V) vorzukommen (Fig. 56). Der Beweis, daß die ganze Tuberositas als inconstante Epiphyse auftritt, sei noch nicht erbracht. Von den bisher beschriebenen Fällen eines Os vesalianum (Vesal, Spronk[167]) und Gelinsky[168])) wird vermutet, daß es sich um eine inconstante Epiphyse gehandelt habe. Sodann wurde behauptet[169]), daß die Bildung einer Epiphyse der Tuberositas metatarsi V ein ganz constanter Befund ist. Man finde diesen sich bildenden Knochenkern allgemein im 13. bis 14. Lebensjahre. Verspätung komme selten bei schwächlichen und pathologischen Individuen vor; im allgemeinen sei die Verknöcherung mit $15^3/_4$ Jahren fertig. (Histologische Praeparate bewiesen, daß der Knochenkern sich zuerst in der Sehne des Musc. peroneus brevis entwickele.) — Nach anderen ist an dem tatsächlichen Vorkommen eines Os vesalianum nicht zu zweifeln, aber solches sitze nicht am lateralen Umfange, sondern proximal von der Tuberositas, habe regelmäßige Konturen wie alle Tarsalia und bilde nicht die Tuberositas (ossis met. V), sondern letztere sei dabei selbst gut entwickelt. In den Fällen der anatomischen und Röntgenliteratur, wo das Os vesalianum seitlich neben dem Metatarsus gelegen haben soll, habe es sich nicht um ein solches, sondern nur um die erwähnte Apophyse gehandelt. Endlich komme an der Basis des Metatar-

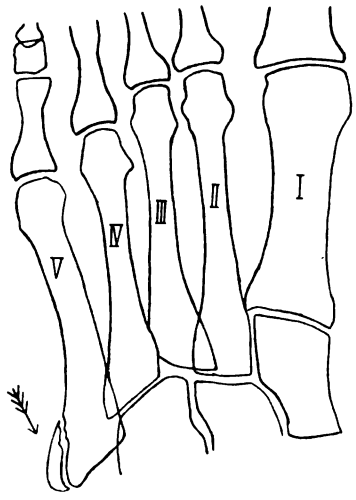

Figur 56.

[165]) Gruber: Über den Fortsatz des Seitenhöckers, Proc. tuberositas lateralis, des Metatarsale V und sein Auftreten als Epiphyse. Archiv f. Anatomie und Physiologie 1875: Virchows Archiv 1885.

[166]) Lilienfeld: Die Brüche der Tuberositas ossis metatarsi V und des Processus posticus tali und ihre Beziehungen zum Os vesalianum und Trigonum. Archiv f. klin. Chirurgie. Bd. 78. Heft 4.

[167]) Spronk: Auftreten der ganzen Tuberositas des Os metatarsale V als ein für sich bestehendes, am Metatarsale und Cuboides articulierendes Skelettelement. Anatomischer Anzeiger, II. Jahrgang, 1887.

[168]) Gelinsky: Das frei articulierende Os vesalianum tarsi duplex im Röntgenbild. Fortschritte, Bd. 8. 1905. — s. f. auch Sven Johansson: Os vesalianum pedis. Nordisk ortopedisk förenings 2: a konkress i Helsingfors 1921.

[169]) Schouwey: Die Entwicklung der Tuberositas metatarsi V. D. Ztschr. f. Chirurgie. 118. Bd. 5. u. 6. Heft, 1912. — S. auch Iselin. Ebendaselbst, Bd. 117.

Digitized by Google

sale V in nicht gerade seltenen Fällen eine inconstante seitliche Epiphyse vor[170]). — Selten ist ein kleines Knöchelchen in der Literatur so viel besprochen worden[171]). Einer der letzten Untersucher kommt zu folgenden Schlüssen: Am proximalen Ende des Os metat. V kommen 2 epiphysenartige Formen vor. 1. Die „Apophyse", eine häufige, vielleicht constante schalenartige Epiphyse am latero-plantaren Teil der Tuberositas V. Ihre Ossification beginnt in der Sehne des Musc. peron. brevis. 2. Der proximale Teil der Tuber. V hat dann und wann eine gewisse Selbständigkeit mit einem besonderen Ossificationscentrum. Gelegentlich kommt eine epiphysenähnliche Endform vor, die in 3 Fällen bei der Autopsie sich als keine Epiphyse, sondern als selbständiger Knochen, als Os vesalianum tarsi herausstellten. — Die Tuber. ossis metat. V entspricht morphologisch, phylogenetisch und ontologisch dem verschwundenen Os tarsale V in der Distalreihe, und das Os vesalianum ist als atavistische Form des Os tarsale V aufzufassen. Die Tatsache, daß das Os vesalianum so selten gefunden wird, (obgleich es häufiger ist, als man gewöhnlich vermutet) läßt vermuten, daß das Os tarsale V in einem früheren Stadium der Entwickelung verschwindet. Mit solcher Theorie stimmt auch die Tatsache überein, daß ein Os tarsale V nur bei Kröten, Reptilien und im Embryonalleben der niedersten Klasse der Säugetiere gefunden wird. Die Theorie wird gestützt durch die wechselnde Stellung der Knochen in den frühen Stadien des menschlichen Embryonallebens. Mitunter wird das Os vesalianum und die oben erwähnte Apophyse für eine Fractur der Tuberositas V gehalten. Anamnese und Röntgenbilder müssen die Differentialdiagnose entscheiden. Das gewöhnlich angeführte Kriterium zur Feststellung echter Knochen, daß sie doppelseitig vorkommen, kann nicht als notwendige Forderung aufrecht erhalten werden.

Eine Verkrümmung des 2.—5. Metatarsus mit der Convexität nach außen und oben, die nach Verf.s Erfahrungen ungemein selten ist oder wenigstens dem Röntgenologen, der nicht Fachorthopäd ist, äußerst selten zu Gesicht kommt, ist unter allen Umständen pathologisch und wird als Pes metatarsus varus bezeichnet. Sind sie unter Beibehaltung ihrer Gestalt nach innen abgewichen, spricht man von Metatarsus adductus. (Bei Met. varus in höherem Grade kommen schließlich Fracturen zustande, doch dies gehört nicht ins Bereich dieses Buches.) Die Verbiegung der 2.—5. Metatarsen beim Met. varus wird als corrigierende Anpassung an den starken rhachitischen Tarsus valgus aufgefaßt[172]). Die activen Correctionserscheinungen des Plattfußes sind ein äußerst interessantes Kapitel für sich, auf das hier nicht näher eingegangen werden kann; sie führen ferner unter Beeinflussung der Ferse zum functionellen Pes adductus. Aber auch einige wenige Fälle von angeborenem Pes adductus sind bekannt geworden. (Fehlerhafte Keimanlage, Raumbe-

[170]) Heinrich Fischer: Fortschritte. Bd. 19. 1912; s. auch S. 3 dieses Buches.

[171]) Chr. J. Baastrup: Os vesalianum tarsi and fracture of tuberositas ossis metatarsi V. Acta Radiologica. Vol. I. 1922.

[172]) Cramer cit. bei Dunker, s. u.

Digitized by Google

schränkung in utero, Naviculare, Cuneiforme I u. II sind in ihrer Entwicklung gehemmt.) Die proximalen Enden der 2.—5. Metat. waren fächerförmig übereinander geschoben, die Cuneiforme nach außen zusammengedrängt, so daß die Schatten des 2. und 3. teilweise in die Konturen des Würfelbeines fielen; weitklaffender Calcaneo-Cuboid-Gelenkspalt. Das Metatarsale I war abnorm stark entwickelt, II—V waren dagegen weit schwächer[173]). Nach anderen läßt sich die Unterscheidung zwischen Pes metatarsus varus und Pes adductus congenitus nicht streng durchführen[174]).

Fußwurzel.

Allgemeines.

Die Knochenkerne der Fußwurzelknochen treten[175]) in folgender Weise und folgenden Zeiten auf: Der Calcaneuskörper wird in der Mehrzahl der Fälle von zwei Knochenzentren aus ossificiert. Das erste wird im 5. Monat des Foetallebens als ca. 1 mm große Scheibe sichtbar. Unabhängig davon tritt im 6. Foetalmonat ein zweiter Knochenkern auf. Verschmelzung beider ab Ende des 6. Foetalmonats. In der Apophyse des Calcaneus tritt zwischen dem 6. und 10. Jahr ein oder mehrere Knochenkerne auf. — Der Knochenkern (oder mehrere?) des Talus kommt im 7. Foetalmonat zum Vorschein. Das Os trigonum scheint, wo vorhanden, im 8. Jahre oder später seine Ossification zu beginnen. — Die durchschnittliche Zeit der Verknöcherung des Os naviculare ist das Ende des 4. Lebensjahres und zwar ist oft ein doppelter Kern vorhanden. Anscheinend noch ziemlich spät bleiben Spuren einer solchen Ossification aus 2 Zentren bestehen (die Veranlassung zu Fracturfehldiagnosen geben und gegeben haben dürften. Verf.). Auch ist eine Zweiteilung des Os naviculare pedis als Varietät beschrieben worden[176]). — Die Ossification des Cuboideum beginnt im Durchschnitt im 10. Foetalmonat und zwar nicht von einem Punkte aus, sondern von mehreren (2—3) Stellen gleichzeitig. — Das Os cuneiforme III verknöchert durchschnittlich im 6. Lebensmonat, die Cuneiformia I und II fast gleichzeitig im 3. oder der ersten Hälfte des 4. Jahres. Bei Cuneiformia II und III sind Anlagen aus zwei Kernen nicht beobachtet worden, wohl aber bei Cuneiforme I.

---

[173]) F. Dunker: Die activen Correctionserscheinungen des Plattfußes u. Pes adductus congenitus. Zentralbl. f. chir. u. mech. Orthop. Bd. 8. Heft 9.

[174]) S. Weil: Über den Pes adductus congenitus und die Köhlersche Krankheit. Berliner klin. Wochenschr. 1921. Nr. 18.

[175]) Nach Hasselwander: Untersuchungen über die Ossification des menschlichen Fußskeletts. Inaug.-Dissert. München. 1903. (Verlag Nägele, Stuttgart.) — S. auch Aakerlund l. c. („Fuß"). — F. Delitala: Contributo allo studio röntgenografica dell'anatomia normale e patologica del tarso. Atti I Congr. d. Soc. Ital. di Rad. Med. Milano. X. 1913. — P. Sessa u. O. Alberti s. Anm. [1]).

[176]) Von Gruber, zitiert bei Hasselwander.

Digitized by Google

Wie an der Handwurzel, so kommen auch an der Fußwurzel Sesambeine, ferner auch zahlreiche Varietäten vor (Fig. 57). Am allerhäufigsten kommt das Trigonum (1, Os intermedium cruris), hinter dem Talus gelegen, zum Vorschein, am nächsthäufigsten das Sesamum peroneum

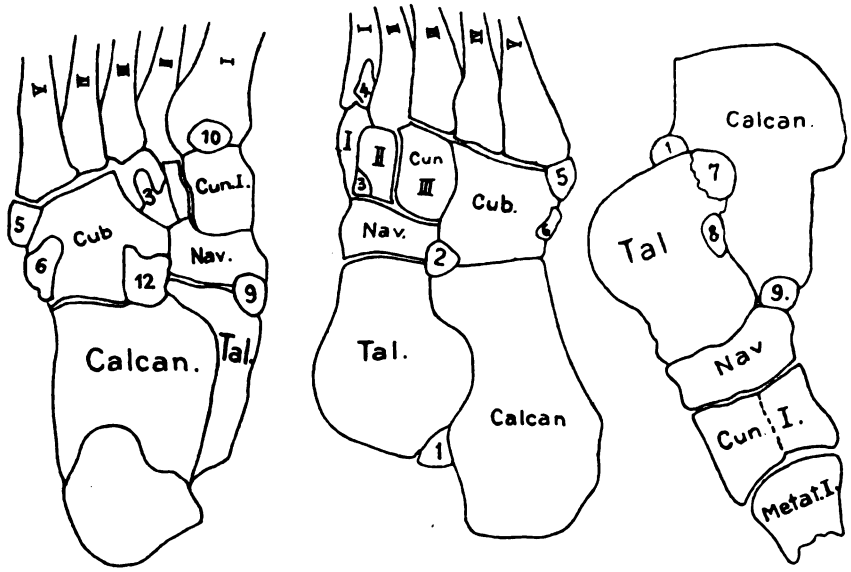

Figur 57.

(6), einfach oder geteilt (Fig. 58), auf lateralen Profilbildern am lateralen bzw. plantaren Rand des Os cuboideum. Bei schweren deformierenden Prozessen kann das Sesamum ebenfalls deformiert gefunden werden, etwas seltener, gegen 10%, trifft man das Os tibiale externum (9) an; es liegt außen am Os naviculare (s. daselbst). Die übrigen den Anatomen geläufigen Varietäten: Calcaneus secundarius (2), Intercuneiforme (3), Intermetatarseum (4), Talus accessorius (7), Os sustentaculum (8), Pars peronea metatarsalis I (10), Cuboides secundarium (12) und Os vesalianum (5) (s. S. 87 u. 88) trifft man knöchern nach röntgenologischer Erfahrung sehr selten an. Die Skelettvarietäten kommen mit Vorliebe an einzelnen Individuen gehäuft vor und zwar besonders an solchen Individuen, bei denen der normale Ossificationsablauf durch endokrine Hemmungen gestört ist[177]). Manchmal sind an einem Fuß 4—6 Stück beobachtet worden. Auch bei einer Nachprüfung der Pfitznerschen Fälle habe sich diese Tatsache, die aber Pfitzner selbst entgangen zu sein scheint, gefunden.

Zur Untersuchung auf allgemeine Wachstumsstörungen wird die Fußwurzel seltener herangezogen als die Handwurzel (s. „Handwur-

[177]) A. Hasselwander l. c. Ferner schrieben in den letzten Jahren über überzählige Knochen des Fußskeletts: Biermann. Americ. Journ. of Roentgen. Juli 1922. — C. Guarini. J. Policlinico. Vol. XXIV. 1917. — M. Lupo. La Chir. de org. d. mov. Anno IV. 1920.

Digitized by Google

zel", S. 21ff.). Für alle Fälle s. indessen die Angaben oben über Auftreten der Kerne.

Os cuneiforme I.

Der mediale Kontur ist zuweilen eine ganz gerade Linie, zuweilen zeigt er kleine Hervorwölbungen und Vertiefungen, ohne daß ein Pathologicum vorliegt.

Bei gewissen Focusstellungen, die sich indessen selten absichtlich erreichen lassen, kommt ein auffallender breiter Gelenkspalt zwischen I. und II. Keilbein hervor, der bei Patienten, die überfahren worden sind, leicht für ein Auseinandergewichensein der beiden Knochen gehalten werden kann, während alles normal ist.

Ein zweigeteiltes Os cuneiforme I kommt vor und ist röntgenographisch (doppelseitig) mehrmals gefunden worden[178]). Bei Nachuntersuchung nach mehreren Jahren ließ sich ein Verschmelzen des geteilten Knochens konstatieren. In dem einen Falle war das dorsale Stück nochmals geteilt.

Dem den Anatomen geläufigen Os intermedium[179]) ist anscheinend seitens der Röntgenologen seither wenig Aufmerksamkeit geschenkt worden. Es hat seine Lage versteckt zwischen Cuneiforme I und Metatarsale I und II. Schattenüberdeckungen dieser Knochen können im Röntgenbilde leicht ein Intermedium vortäuschen.

Ossa cuneiformia II und III.

Ihre Schatten decken sich sowohl bei Plantaraufnahmen, als auch bei lateralen und medialen Profilaufnahmen, bei Profilaufnahmen noch compliziert durch das Dazutreten des I. Keilbeinschattens. Eine typische Skizze für den Wirrwarr der verschiedenen Schatten zu geben ist äußerst schwierig und bei einer geringen Verschiebung des Focus oder Drehung der Fußachse entsteht sofort wieder ein ganz anderes Bild. Für die Praxis liegen die Verhältnisse insofern günstig, als die Keilbeine nur äußerst selten der Sitz von pathologischen Affectionen sind.

Der dorsale Kontur der Keilbeine auf Profilbildern ist zuweilen eine ganz gerade Linie oder leicht gewellt. Gröbere Unregelmäßigkeiten sind pathologisch, durch schlechtes Schuhwerk bedingt, aber doch kaum einmal Beschwerden verursachend.

Os cuboideum.

Sein Schatten wechselt, besonders auf Profilbildern, ungemein

---

[178]) Haenisch: Die Röntgenographie der Knochen und Gelenke und ihr Wert für die orthopädische Chirurgie. D. Med. Woch. 1913, Nr. 42. — s. ferner: Balli e Sperino. Os cuneiforme I perfecte et unperfecte bipartitum. Accad. di Scienze, Lettere ed Arti. Modena, Serie III, Vol. X. Parte II, 1912.

[179]) Pfitzner sah es in 8 Prozent der Fälle.

Digitized by Google

in der Configuration, je nach der Wölbung des Fußes, der Lage des Fußes während der Aufnahme und der Focusstellung. Da indessen sein Schatten sich bei der üblichen Focusstellung mit keinem anderen Knochenschatten deckt, so ist es gut zu übersehen und Irrtum nicht so leicht möglich, zumal Brüche äußerst selten[180]) und auch entzündliche Knochenerkrankungen sowie Tumoren kaum einmal in diesem Knochen ihren Sitz haben.

Eine Erscheinung kann leicht zu falschen Deutungen führen. Das ist die sehr große Durchlässigkeit der lateralen Hälfte des Cuboid. Man ist dann, zumal wenn an entsprechender Stelle Klagen geäußert werden, leicht geneigt, an einen größeren tuberculösen Herd oder an subacute Atrophie infolge Tuberculose der benachbarten Gelenke zu glauben, während ganz normale Verhältnisse vorliegen. Die natürliche Röntgenlicht-Durchlässigkeit der lateralen Hälfte des Cuboid, bedingt durch seine weitmaschige Struktur und dünne Corticalis, wird nämlich dadurch für das Auge noch hervorstechender, daß vor ihm die sich deckenden Schatten der Metatarsen, über ihm die sich dekkenden Schatten der Cuneiformia und der kräftige Schatten des Naviculare extreme Kontraste schaffen. Diese also ganz normale Erscheinung ist derartig sinnfällig, daß sie bereits in der Dunkelkammer bei noch gar nicht zu Ende entwickeltem Negativ sich hervorhebt. Das dem Cuboid zugekehrte Drittel des Calcaneus zeigt meist die gleiche Durchlässigkeit, ein Umstand, der differentialdiagnostisch zu verwerten ist.

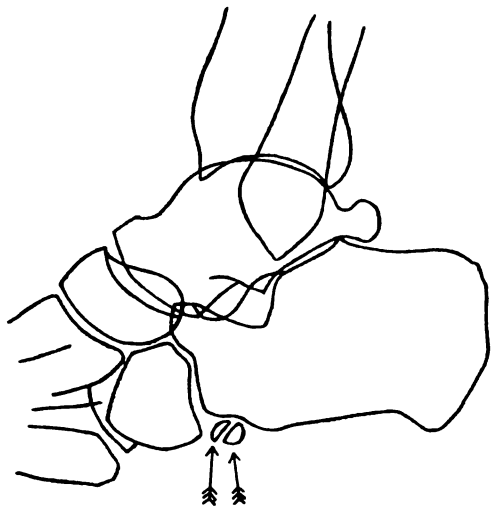

Figur 58.

Einmal fand Verfasser bei einem etwa 15jährigen Mädchen als Zufallsbefund eine fast walnußgroße, scharf umschriebene, zystenartige Aufhellung, gutartiger Natur, wie der weitere Verlauf bewies, aber einem Sarkom sehr ähnlich.

Die laterale hintere Gelenkecke des Cuboid auf Profilbildern, meist annähernd rechtwinkelig, weist zuweilen einen kleinen nach hinten gerichteten Dorn auf, der zwar nicht normal, aber auch kaum einmal der Sitz erwähnenswerter Beschwerden ist.

Ein großes Loch zwischen Cuboid, Naviculare und Talus im Röntgenbilde kommt bei erheblicherer Plattfußdeformation zustande.

Das Sesamum peroneum, das auch gar nicht so selten doppelt vorkommt (s. Fig. 58), hat als typische Gestaltform einen etwas plattgedrück-

[180]) Grashey bringt in seinem Atlas II das Bild einer kleinen Absprengung vom Cuboid plantar calcaneuswärts.

Digitized by Google

ten Halbkreis bis Halbmondform. Liegt es weiter ab in den Weichteilen, so gleicht seine Gestalt einer Ellipse oder einem Kreise; die weit abgewanderten Elemente gar haben ganz atypische Form. Die Gelenk- resp. Gleitflächen sind es also, die dem Stück eine bestimmte Form verleihen. Bei Projectionen, bei denen das Peroneum in den Cuboidschatten fallen sollte, sind Verwechselungen mit Compacta-Inseln des Cuboids möglich.

In der lateralen Hälfte des Cuboid können distal und proximal Compacta-Inseln vorkommen; s. „Allgemeines", S. 3.

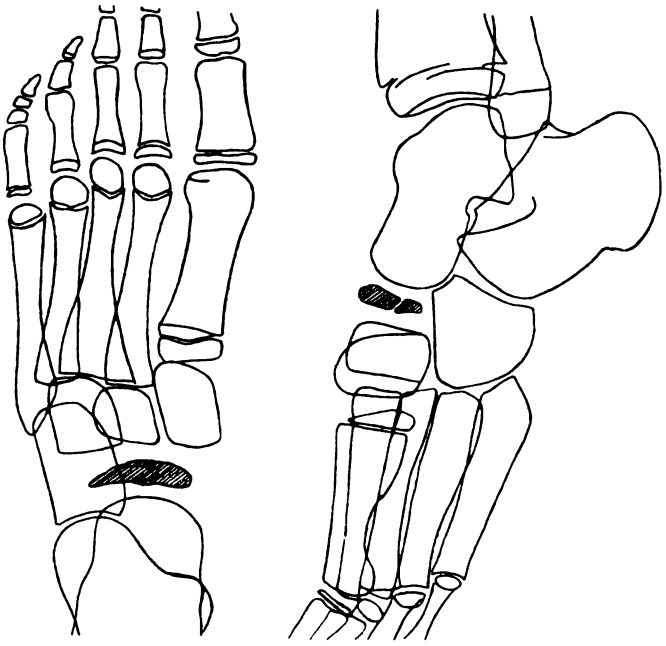

Figur 59.

Os naviculare.

Bei Kindern von 3 bis 10 Jahren begegnet man zuweilen einer isolierten Verkrüppelung des Naviculare kernes (mitunter doppelseitig, gleichzeitiges Ergriffensein der Patella kommt vor) (Fig. 59); der Knochenkern ist kleiner, schmäler, unregelmäßig in seinem Kontur und von sehr viel größerem Kalkgehalt als der Norm entspricht. Es handelt sich hier um eine vom Verfasser an 3 Fällen zuerst beobachtete und 1908 ausführlich beschriebene Erkrankung, über deren Ursache und Wesen auch heute noch großes Dunkel herrscht[181]). Die Krankheit scheint ohne

[181]) Literatur: Köhler: Über eine häufige, bisher anscheinend unbekannte Erkrankung einzelner kindlicher Knochen. Münch. Med. Wchnschr. Sept. 1908. — Haenisch: Unter demselben Titel. Münch. Med. Wchnschr. November 1908. — Behn: Isolierte Erkrankung des Naviculare pedis bei Kindern als Zeichen einer Wachstumsstörung. Fortschritte. Bd. 14. 1909. — Lomon: Atrophie du scaphoid et pied

Digitized by Google

weitere Therapie als leichte Ruhigstellung und Schonung in ein oder zwei Jahren mit Herstellung völlig normaler Struktur auszuheilen. Vor chirurgischem Eingriff ist deshalb zu warnen. Das Leiden hat nichts mit Tuberculose zu tun, wenn auch das Vorkommen von Tuberculose an diesem Knochen bekannt ist. Doch sehen Röntgenbilder solcher ganz, ganz anders aus. Von chirurgischer Seite wurde einmal, allerdings ohne genügende Kenntnis der bereits vorhandenen Literatur, der Versuch unternommen, die in Frage kommenden Röntgenbefunde einfach als Fractur zu erklären; demgegenüber war schon festzustellen, daß von den vielen bis damals bereits beschriebenen Fällen bei mindestens zwei Drittel nichts von einem Trauma zu erfahren gewesen, bei einer Anzahl der restlichen Fälle es ganz geringfügig gewesen war. In zwei Fünftel der Fälle war das Leiden an beiden Füßen nachgewiesen worden. Verfasser nahm 1912 an, daß man den betr. Röntgenbefund hauptsächlich bei schlecht entwickelten Kindern antrifft, denn unter den bis dahin veröffentlichten Fällen war bei der Mehrzahl der Befallenen erwähnt, daß sie in den ersten Lebens-Monaten und -Jahren auffallend schwach und kränklich gewesen waren. Auf der Suche nach einer Bestätigung dieser Ansicht bestellte sich Verfasser von den paar Myxoedem-Kranken seiner bisherigen Praxis den einzigen Fall, dessen Knochenentwickelung gerade dem eines 5—10jährigen (normalen) Individuum entsprach; und — wie erwartet — beiderseits wurde die Naviculare-Affection typisch ausgeprägt im Röntgenbilde gefunden. Doch muß dem nicht immer so sein und ein anderer Forscher fand bei gleicher Sache in ähnlichem Myxoedem-Falle nichts dergleichen, während hinwiederum ein Dritter den gleichen Erfolg wie Verfasser hatte. Bei den im letzten Jahrzehnt hinzugekommenen neuen

plat. Soc. de Rad. méd. Juni 1914. — Stumme: Compressionsfractur des Knochenkerns des Os nav. pedis. Fortschritte. Bd. 16. 1911. — Kay Schäffer: Die Köhlersche Knochenerkrankung. Münch. Med. Wchnschr. 1910, Nr. 29. — Wrede: Ein Fall von Köhlerscher Krankheit. Referat. Münch. Med. Wchnschr. 1912, Nr. 12. — Preiser: Zur Frage der typ. traumat. Ernährungsstörungen der kurzen Hand- und Fußwurzelknochen. Fortschritte. Bd. 17. 1911. — Wohlauer: Über die Köhlersche Erkrankung des Os nav. pedis. Verhandl. der D. Röntgen-Ges. 8. Kongreß. 1912. — Forssell: Ebendaselbst. Discussion. S. 37 usw. — Schultze: Arch. f. klin. Chir., Bd. 100, Heft 2. — Grune: Fall von isol. Kahnbeinfractur des Fußes. D. Zeitschr. f. Chir. Bd. 121. Heft 1 u. 2. — Köhler: Arch. f. klin. Chir. Bd. 101. Heft 2. — Schultze: Ebendaselbst. — Grashey in Rieder-Rosenthal. 1. Bd. Leipzig 1913. — Köhler: Zur Pathologie des Os nav. pedis der Kinder. 10. Röntgen-Kongr. 1914. — Bles: De Ziekte van Alban Köhler. Nederl. Tijdschrift voor Geneeskunde. 1913. — Bertolotti: Contrib. röntgenogr. allo studio dell'ossif. del nav. del tarso. La Radiol. Med. 1915. — Meulengracht: Die Köhlersche Krankheit des Os nav. pedis. Hospitalstidende. Mai 1915, deutsches ausführl. Referat. „Fortschritte", Bd. 28. — Cockayne: Isolated Disease of the Scaphoid. (The Lancet. V. 197. Nr. 5024, Dic. 1919.) — Referat: Fortschritte. Bd. 28. 1921. — Mc. Clure: Isolated Disease of the Scaphoid. (Journ. Americ. Med. Assoc. — Chicago 1918.) — Koritzynsky: Et tilfaelde av Köhlers sygdom i os naviculare tarsi. Norsk. Mag. f. Laegev. Nr. 12. 1919. Referat. Fortschritte. Bd. 28. 1921. — Lorey: Zwei Fälle Köhlerscher Krankheit. Münch. Med. Wchnschr. 1919. Nr. 15. — Magnard Heath: Isolated Disease of tarsal scaphoid: Köhlers Disease. (The Lancet. vol. 1917. Nr. 5019. Nov. 1919.) — Comby: La scaphoidite tarsienne des jeunes enfants. (Arch. de Méd. des enfants. 1920. Nr. 12.) — Balli: Sindrome scafoidea del Köhler e sua prohabile interpretatione patogenitica. La Clin. pediatrica.

Digitized by Google

(etwa 60) Fällen wurde nicht mehr so häufig Schwäche der Kinder in der ersten Lebenszeit vermerkt, doch mag nicht immer darauf geachtet worden sein. — Zur Zeit (Jan. 1923) liegen etwa rund 100 mehr oder weniger ausführlich beschriebene Fälle vor. Dem Zweck dieses Buches entsprechend können hier nur in gedrängtester Kürze die wichtigsten bisherigen Ergebnisse gestreift werden: Zwei Drittel aller Fälle wurden im 5.—6. Lebensjahre gefunden, die Grenzen scheinen das 3. und das 10. Lebensjahr zu sein. Drei Viertel der Fälle betrafen Knaben. Schmerz und Schwellung in der Naviculare-Gegend war meist vorhanden. Äußerst selten wurde locale Temperatur-Erhöhung festgestellt. — „Die Klinik ist fast nichts, das Röntgenbild ist alles. Wenn man es einmal gesehen, vergißt man es nie wieder," sagt ein Autor. Zweimal fanden sich analoge Veränderungen an den Patellae, zweimal an den Epiphysen des Caput femoris (Osteochondritis juvenilis Calvé-Legg-Perthes) der anderen Körperhälfte, wobei zu berücksichtigen, daß die Patellae selten, die Coxae nur von 1 oder 2 Forschern mituntersucht worden waren; andernfalls würde eine Mitbeteilung dieser wohl häufiger aufgedeckt worden sein. Hinsichtlich Differentialdiagnose berücksichtige man, daß das Hauptsymptom die ganz hochgradige Dichte und Strukturlosigkeit des Knochens ist; die Dichte kann, ungefähr geschätzt, das Vier- bis Fünffache normalen Kalkgehalts betragen. Zerklüftung und Kleinheit des unregelmäßig begrenzten Kernes allein ohne Verdichtung spricht gegen unser Krankheitsbild, gehört unter Umständen ganz ins Bereich der Norm. Mit Tuberculose, Osteomyelitis, Lues u. a. hat das charakteristische Röntgenogramm keine Ähnlichkeit, auch befallen diese Processe kaum einmal das Naviculare. Verlauf, Prognose, Behandlung s. oben. Aetiologie: Hereditäre Momente

1920. F. IV. — Coenen Blauwknip: Morbus Köhler. Nederl. Tijdschr. v. Geneesk. Juni 1920. — Drevon: Un cas de maladie de Köhler. Journ. de Radiol. et d'Electr. 1920. — Mouchet et Roederer: La scaphoidite tarsienne des jeunes enfants. Rev. d'Orth. 1920. Nr. 4. — Thurstan Holland: On rarer ossifications seen during Röntgen-Ray examinations. Arch. of Rad. and Electr. Sept. 1921. — Abrahamsen: Köhlers Disease, espicially with a View to the Pathogeny of the Same. Acta Radiologica. IX. 1921. — O'Brien: Köhlers Disease of the tarsal Scaphoid in Children. Boston Med. and Surg. Journ. 1919. — Sonntag: Beitr. z. Köhlerschen Krankheit des Kahnbeins am Fuße bei Kindern. D. Ztschr. f. Chir. 1921. Bd. 163. — Weil: Über die Beziehungen der Osteochondritis def. coxae juvenilis und der Köhlerschen Krankheit. Beitr. z. klin. Chir. 1921. Bd. 122. — Zaaijer: Osteochondropatia juvenilis parosteogenetica. (Perthes. Schlatter. Köhler u. a.) D. Ztschr. f. Chir. Juni 1921. Bd. 163. — O. Alberti: La sindrome scafoidea del Köhler. La Radiologia Medica. Vol. IX. Fasc. 6. 1922. — Walther Müller: Köhlersche Erkr. des Os navic. mit gleichzeit. Schwund des einen Hüftgelenkkopfes bei Lues congenita. Arch. f. Orth. u. Unfallchir. Bd. XXI. Heft 1. 1922. — H. Laurell: Om Köhlers sjukdom. Kirurgiska sektionens förhandlingar 1921—22. — Hans Schulze-Gocht: Zur Ätiologie der Köhlerschen Krankheit (os nav. pedis). Inaug.-Diss. Berlin 1922. Januar. — Fromme: Die Ursache der Wachstumsdeformitäten. D. M. W. 1920. Nr. 7; ferner Deutscher Chir.-Kongreß 1920, Bruns Beitr. z. kl. Chir. Bd. 118. 1920, Berl. klin. Wchnschr. 1920. Nr. 45. — A. Risser: Isolated Disease of Scaphoid Bone of Foot. Journ. of the Americ. Med. Assoc. 4. März 1922. — Die letzten zusammenfassenden Arbeiten mit fast erschöpfenden Literatur-Verzeichnissen sind die von Schulze-Gocht, Sonntag, Mouchet und Roederer, und von Alberti. Für äußerst wichtig halte ich die Arbeit von Weil mit chirurg. und mikroskopischen Befundberichten.

Digitized by Google

scheinen keine Rolle zu spielen, wenn auch Gonorrhoe, Tuberculose, Syphilis und Rhachitis der Eltern ein paarmal erwähnt werden. Betreffs Praedisposition s. oben; doch auch bei gutgenährten und robusten Kindern kommt das Leiden vor. Rhachitis war in einigen Fällen, so auch in einem der 3 zuerst vom Verf. bekanntgegebenen, vorhanden gewesen. Eine Fractur infolge eines einmaligen Trauma kann — das ist nach operativen und mikroskopischen Befunden jetzt sicher — ganz ausgeschlossen werden. (Man lasse sich auch nicht durch die Zwei- und Mehrteilung des Naviculare-Schattens zur Fractur-Diagnose verleiten!) Die Möglichkeit, daß monatelang zahlreiche kleinste Traumen als Ursache wirken, könnte zutreffen; am wahrscheinlichsten ist eine monatelang einwirkende übermäßige Belastung auf ein normales Naviculare oder andauernde normale Belastung eines entwickelungsschwachen Naviculare. Jedenfalls scheint ein einziges Moment nicht zu genügen. Wenige Autoren sprechen von einer entzündlichen Ursache. Solche scheint recht fraglich; zum mindesten ist es verfrüht, das Krankheitsbild als „Scaphoïditis" zu bezeichnen[182]). — Verfasser nahm in seiner ersten Mitteilung eine Entwickelungsstörung als Ursache an, da es häufig an beiden Füßen auftritt und andere Knochen (Patellae) in gleicher oder ähnlicher Weise verändert sein können. Diese Ansicht hat bisher die meiste Zustimmung gefunden, und ein Autor sah sogar bemerkenswerte Erfolge bei Behandlung des Leidens mit Thyreoïdpraeparaten. So wurden gleichzeitig mit der Naviculare-Affection Entwickelungsstörungen am selben oder dem anderen Bein und an der Hüfte, sei es in Form von Defecten[183]) oder Osteochondritis coxae[184]), beschrieben. (Nachgetragen sei hier, daß im Vergleich zu den anderen Tarsus-Elementen das Os naviculare am spätesten verknöchert, mitunter auch von mehr als einem Kern aus.) Ein Röntgenolog stellte fest, daß auf Grund anatomischer Forschung die Gegend des Naviculare während des ganzen Lebens am schlechtesten vascularisiert sei, sowohl dorsal wie plantar; und daß, wenn einmal bei einem Individuum diese ohnehin schlechte Gefäßversorgung an der untersten Grenze des Normalen sich halte, die Bedingungen für unsere Erkrankung gegeben seien. — So hält ein Teil der Forscher sie für eine ganz locale Veränderung, ein anderer für den Ausdruck eines allgemeinen latenten Processes. Die Analogie mit der Osteomalacie des Os lunatum der Hand, die zwei oder drei Autoren vermuteten, scheint nicht zutreffend zu sein. Wichtigst ist ein gründlich klinisch, röntgenologisch, operativ und mikroskopisch bearbeiteter Fall[185]). „Der (Naviculare) Knochen sieht makroskopisch in überraschender Weise normal aus, läßt nicht die mindesten Veränderungen erkennen; seine Gelenkflächen gegen Talus und Cuneiformia sind absolut

---

[182]) Zwei Autoren schreiben: „Wir glauben, daß man ein für allemal dem Krankheitsbild eine klare Benennung geben muß, ‚à la française'. Wir können sie aus verschiedenen Gründen nicht mit ‚Köhlersche Erkrankung' bezeichnen. Wir haben vorgeschlagen, sie ‚Scaphoïdite tarsienne des jeunes enfants' zu nennen."

[183]) Walther Müller l. c.

[184]) Laurell l. c.

[185]) von S. Weil l. c.

Digitized by Google

gesund, spiegelnd; ebenso sind die benachbarten Knochen normal... Der untersuchte Knochen wurde in eine ganze Anzahl dünner Scheiben zerlegt. Dabei zeigte es sich, daß nur ein geringer Kern von Spongiosasubstanz besteht. Histologisch wurde unser makroskopischer Befund bestätigt. Besonderheiten läßt das untersuchte Knorpelgewebe ebensowenig erkennen wie das aus Spongiosa bestehende Knochengewebe. Hinzuzufügen ist, daß sich keine Zeichen einer traumatischen Schädigung vorfanden, keine Sprungbildung, keine Blutungen; Abbauvorgänge sind an den Knochenbälkchen nicht erkennbar. Es fehlen alle Zeichen einer Entzündung... Röntgenbilder aus dem entfernten Naviculare:... die Kernmasse besteht aus zahlreichen, teils isolierten, teils unregelmäßig confluierten, krümelig aussehenden, strukturlosen, ungeordneten Verdichtungen, die weit vom Bilde eines normal ossificierenden Naviculare abweichen. Eine Bälkchenarchitektur ist nicht einmal angedeutet. Der Sitz der Verdichtungsstellen ist der laterale Teil des Knochenstücks, während der mediale fast frei von ihnen ist... Die Stellen der starken Kalkablagerung entsprechen durchaus dem Knochengewebe, während der Knorpel für das Röntgenlicht in normaler Weise durchgängig ist. Der starke Schatten der Knochensubstanz weist auf einen vermehrten Kalkgehalt hin... Beide Krankheiten (Köhler und Perthes) sind als Entwickelungs-Störungen aufzufassen. Dies ist für die Köhlersche Erkrankung durch unsere Beobachtung sicher erwiesen." Ein Forscher[186]) sagt, daß die Prozesse der enchondralen Knochenbildung an der Grenze zwischen Knorpel und Knochen eine ziemlich weiche Geweblage zwischen dem unveränderten Knorpel und dem neugebildeten Knochen schaffen müßten. In dieser weichen Zone könnten sehr wahrscheinlich schon sehr geringe Dehnungen und Quetschungen Laesionen verursachen, die zu Reactionen in der Umgebung, gegebenenfalls auch zu Störungen in den Verknöcherungsprozessen die Veranlassung werden können. Er schlägt den Namen „Osteochondropathia juvenilis parosteogenetica" vor. Das gälte auch für die Perthessche und Schlattersche Krankheit. Ein weiterer Untersucher[187]) weist darauf hin, wie verschiedene Deformitäts-Störungen im Wachstumsalter durch Rhachitis tarda verursacht werden können. Unter dem Einfluß der letzteren würde das an der enchondralen Ossification beteiligte Knorpelgewebe abnorm mächtig und weich, so daß es leichter auf die selbst noch so minimalen traumatischen Einflüsse empfänglich ist. Rhachitis tarda sei viel häufiger als man gewöhnlich annehme und klinische Zeichen könnten oft fehlen. — Einmal[188]) wurde das Krankheitsbild bei Lues congenita (mit gleichzeitigem Schwund des einen Hüftgelenkkopfes) angetroffen. („Bei Lues muß man noch auf manche Überraschungen im Röntgenbilde gefaßt sein." Verf. M. M. W. 1908, S. 1924.) — Von einigen Autoren wird auf den Zusammenhang der Naviculare-Affection mit Hohlfuß-, Plattfuß- oder auch Adductus-Anlage aufmerksam gemacht, also mit congenital bedingten Störungen. Dazu

[186]) Zaaijer l. c.
[187]) Fromme l. c.
[188]) Walther Müller l. c.

Digitized by Google

muß aber noch ein anderes ursächliches Moment kommen, denn sonst müßte das Leiden viel, viel häufiger sein. Entweder würden nämlich die normal angelegten und für einen normalen Druck berechneten Bänder durch besondere Inanspruchnahme (Hohlfuß usw.) infolge ungezügelten Herumtollens des Kindes das knorpelige, zwischen bereits ossificierte Nachbarknochen eingekeilte Naviculare comprimieren oder bei zu schwacher Bänderanlage flache sich hinwiederum das Fußgewölbe abnorm stark ab. Diese fortgesetzten mechanischen Einwirkungen seien es nun, die den Navicularеknorpel schädigten. Sinke das Fußgewölbe ein, so werde in erster Linie der obere Teil des Naviculare einem vermehrten Drucke ausgesetzt. So fand ein Forscher[189]) in diesen Fällen den Kalk-Knochenkern an der Dorsalseite schmal, verdichtet und abnorm strukturiert, während er plantarwärts dicker wurde und daselbst sogar normale Spongiosastruktur aufwies. (Letzterer sah auch ein paar Fälle combiniert mit Tuberculose oder einer Ostitis anderer Art, was indessen bei der großen Verbreitung ersterer nicht wundernimmt.) So war bei der Mehrzahl seiner 24 (!) Fälle eine mehr oder weniger deutlich ausgesprochene Insufficienz der Fußgewölbe vorhanden, während bei einigen anderen seiner Fälle eine solche sicher nicht bestand.

Zusammenfassend läßt sich bis jetzt sagen: Das Naviculare ossificiert von allen Fußknochen am spätesten und ist demnach auch für Einflüsse irgendwelcher Art am empfindlichsten. Sodann werden infolge seiner Lage schon normalerweise die höchsten statischen Anforderungen an es gestellt, von oben durch die Körperlast, von distal insofern, als es vom Vorderfuß her alle großen und kleinen Stöße, Druckwirkungen beim Springen, Fehltritten usw. aufzufangen hat; dazu ist es eine schmale Scheibe im Gegensatz zu der widerstandsfähigeren Würfelform der Nachbarknochen. Endlich ist seine normale (Ernährung) Blutgefäß-Versorgung die denkbar schlechteste. So ist das Naviculare gewissermaßen das Stiefkind oder der Prügelknabe unter den Fußknochen. Selbstverständlich genügt das alles noch nicht, die Entwicklung der krankhaften Form zu erklären. Einem entzündlichen Prozesse oder einem direkten Trauma als Ursache widersprechen fast sämtliche bisherigen Befunde, auch die chirurgischen und mikroskopischen. Wenn es sich um eine — doch anscheinend nicht rein locale — Entwicklungs-Störung handelt, wodurch kann solche bedingt sein? Man könnte an Hypothyreoidismus denken. Wenn leichte Rhachitis tatsächlich so häufig ohne deutliche klinische Manifestation vorkommt, so könnte dies wohl eine Erklärung für die Entstehung des Leidens geben. Aber vielleicht kommt gar nicht ein einziger Factor als Ursache in Betracht, sondern alle Momente, deren Einwirkung auf die Skelettentwicklung wir auch sonst kennen (oder noch nicht kennen), wie endokrine Störungen, toxische Factoren, infectiöse, dyskrasische Noxen u. a. Es scheint somit, daß es noch langer Zeit bedürfen wird, bis das Dunkel restlos geklärt sein wird.

Der dorsale Kontur des Naviculare des Erwachsenen ist in den seltensten Fällen eine gerade Linie oder ein leicht convexer Bogen, in der

[189]) H. Laurell l. c.

Digitized by Google

Mehrzahl der Fälle bildet er zwei mehr oder minder flache Erhebungen mit einer Delle dazwischen (= anderthalbe Welle); auch das ist noch ganz normal. Andere und stärkere Veränderungen gehören ins Gebiet des Pathologischen.

Ein größerer Wulst, eine Umkrempelung der Gelenkränder, wie in Fig. 60, wird ziemlich regelmäßig bei Plattfüßen und bei geheilten Knöchelfracturen, auch Calcaneusfracturen angetroffen; er ist immer combiniert mit einem meist noch größeren Knochenwulst am ihm entgegenstehenden Talusgelenkende. Es handelt sich hier bis zu einem gewissen Grade um Vorgänge functioneller Anpassung an die Valgität des Fußes, in ausgeprägtesten Fällen kann man allerdings von Arthritis deformans sprechen.

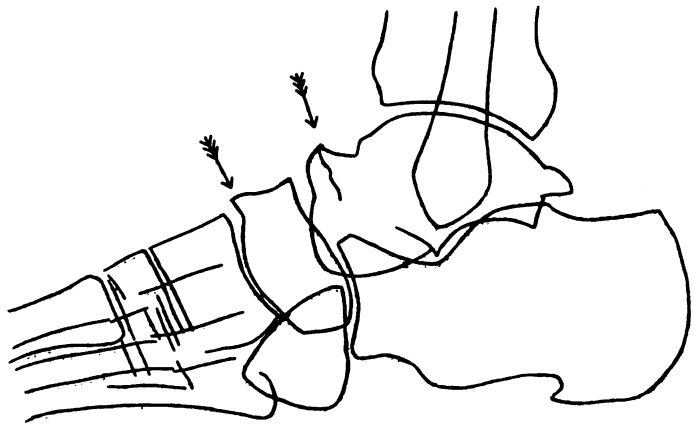

Figur 60.

Isolierte Fracturen des Naviculare sind selten. Früher kaum sicher zu diagnosticieren, sind seit Beginn der Röntgenära kaum 10 solcher Brüche sicher festgestellt[190]). (Trotzdem anzunehmen ist, daß nicht isolierte Fracturen häufiger vorkommen dürften, sind bisher ebensowenig veröffentlicht worden.)

Das normale Plantarbild des Naviculare zeigt die Form eines Halbmondes; die proximale Begrenzungslinie bildet einen schönen geometrischen Drittelkreis, der distale Bogen ist nur in seinem medialen (tibialen) Drittel gleichmäßig gerundet, die anderen beiden Drittel bestehen aus 2 bis 3 geraden Linien, die in stumpfen Winkeln zueinander stehen und oft unregelmäßig aufhören, so daß man in Versuchung kommt, pathologische Prozesse zu wittern, wo gar keine vorliegen. Eine mehr keilförmige Gestalt des Knochens kommt bei Plattfuß vor.

Der mediale Rand des Kahnbeins, die Tuberositas, ragt auf Plantarbildern normalerweise kaum 5 mm weiter medial hervor als der mediale Rand des I. Keilbeins. Nun trifft man aber Skelette an, wo sie (die Tuberositas) 1 bis 2 cm medialwärts ragt und gleichzeitig proximalwärts

[190]) Günther: Zur Pathologie des Os naviculare pedis. Zeitschr. f. Röntgenkunde. Bd. 13. Heft 6. 1911.

Digitized by Google

1 bis 2 cm um den Talusschatten herumgreift. Erhebt man letzteren Befund und controliert die andere Seite ebenfalls, so sieht man dieselbe Form, oder die medial und proximal hervorspringende, etwa 1 cbm große Partie ist von dem Naviculare durch einen queren Spalt getrennt. Es handelt sich hier um ein inconstantes accessorisches Skelettstück, das Os tibiale externum[191]). Zuweilen besteht es aus zwei Stücken. Man hüte sich, schnell eine Fractur zu diagnosticieren; immerhin ist eine solche hier nicht absolut ausgeschlossen, doch wird bei ihr Crepitation und Dislocation kaum fehlen. Selten findet man das Tibiale externum an beiden Füßen gleich groß. Zuweilen ist der Befund sogar ganz einseitig; auf einer Seite trifft man mitunter ein gut ausgebildetes, auf der anderen ein erbsengroßes, rudimentäres Exemplar an. Man darf auch am schmerzenden Fuße nicht ohne weiteres eine Fractur diagnosticieren, wenn das Tibiale an dem beschwerdefreien gesunden Fuße vollständig mit dem Naviculare synostosiert ist (Fig. 61), selbst nicht, wenn die Trennungslinie unscharf zackig ist. Durch das Vorhandensein eines derartig großen überzähligen Knochens nämlich scheint das Auftreten von Beschwerden begünstigt zu werden. — Nach Pfitzner läßt sich bei zehn Prozent aller Menschen ein Tibiale externum nachweisen. (Es soll nach Bardeleben beim menschlichen Embryo im zweiten Monat als selbständiger Knorpel bestehen und bei sehr vielen Säugetieren als constantes und vollwertiges Skelettstück vorkommen.) In einigen Fällen wurde von Pfitzner eine partielle Synostosierung des Os tibiale externum mit dem Naviculare gefunden. Wahrscheinlich findet später oft eine völlige Synostosierung des in der Jugend angelegten Os tibiale mit dem Naviculare statt... In diesen Fällen zeigt aber die Tuberositas navicularis eine Verlängerung medialwärts nach hinten, das Naviculare scheint den Taluskopf medialwärts weiter zu umfassen[192]). Während also die Tuberositas navicularis auf Plantarbildern normalerweise kaum $^1/_2$ cm weiter medial hervorragt als der mediale Rand des Cuneiforme I, gestattet ein über 1 cm betragendes Hervorragen der Tuberositas medialwärts und nach hinten um den Taluskopf herum die Annahme einer Synostosierung eines Tibiale mit dem Naviculare[193]). Fig. 62 bringt eine Reihe von normalen

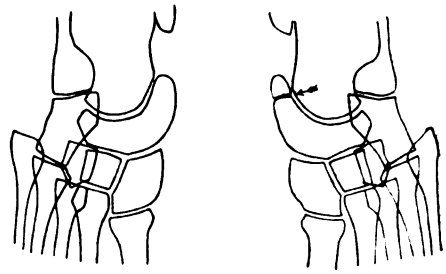

Figur 61.

[191]) Verwiesen sei auf die Arbeiten von Pfitzner: Morphologische Arbeiten V., Momberg: Archiv f. klin. Chirurgie. 77. Bd., 1. Heft. — Haglund: Zeitschr. f. orthop. Chirurgie. 16. Bd., S. 350. — Bergmann: Deutsche Zeitschr. f. Chirurgie. 80. Bd., S. 199. — Deutschländer: Archiv f. klin. Chirurgie. 83. Bd., S. 58. — Blecher: Fortschritte. 12. Bd. 1908, S. 117. — Peltesohn: Klin. Wchschr. 1922, S. 783.

[192]) Wie in Fig. 61 rechts im Bilde.

[193]) Günther: zit. in Anmerkung S. 92 dieses Buches. S. ferner: Delherm u. Laquerrière: L'os tibiale externum. Soc. de Rad. méd. 1914, S. 115.

Digitized by Google

Befunden von Naviculare und Tibiale externum. Fig. 63 zeigt den Knochen im Profilbilde.

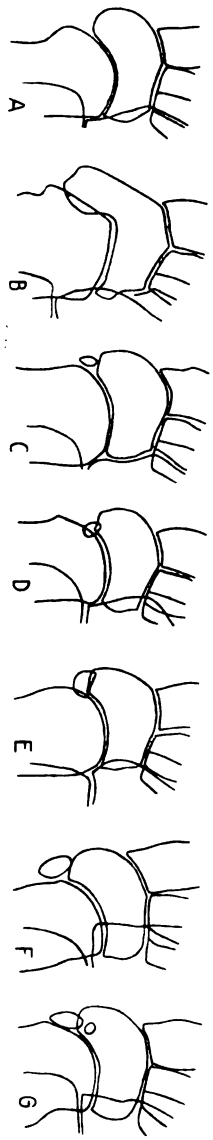

Figur 62.

Verwechselung eines Tibiale externum mit einer Compacta-Insel im Talus bei Fußprofilaufnahmen wäre nur möglich, wenn man den Kunstfehler begeht, nicht auch zugleich eine Plantar- bzw. Dorsalaufnahme des betr. Fußes auszuführen.

Ein dorsal breit klaffender Gelenkspalt zwischen Naviculare und Talus ist ein Platt-

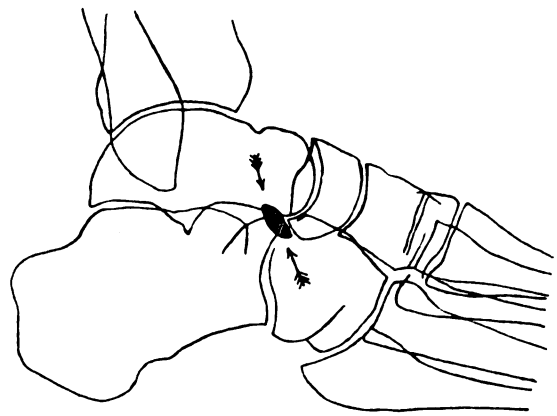

Figur 63.

fußsymptom. Bei Belastung des Fußes verkleinert sich der Spalt[194]).

Im lateralen Drittel des Naviculare sind Compacta-Inseln beobachtet worden; s. „Allgemeines", S. 3.

Talus.

Am dorsalen distalen Gelenkende kommen beim Erwachsenen (Kulturmenschen) die mannigfachsten Wülste, Höcker, Leisten und Stacheln auf Profilbildern vor; alle sind (denn normalerweise bildet das freie Dorsum des Talus eine schwach concave Linie) mehr oder weniger pathologisch, bedingt durch pathologische Formen des ganzen Fußgewölbes, indessen sind sie selten die Ursache von direkten Beschwerden. Auch mitten auf dem Dorsum colli sitzt zuweilen, ohne seinem Träger zu Klagen Anlaß zu geben, ein kleiner Dorn, meist bei gleichzeitigem Calcaneusdorn.

Die untere calcaneuswärts gewandte Partie des Talus gibt selten diagnostische Schwierigkeiten auf. Es kommt ja hier regelmäßig

[194]) Über die Gestalt der Fußwurzelknochen bei Plattfuß s. P. Ewald: Über den Knick- und den Plattfuß. Zeitschr. f. orthopäd. Chirurgie. 24. Bd. 1909.

Digitized by Google

zu compliciertem Schattenwirrwarr durch Deckung der Schatten des Processus lateralis tali, der Facies articulares beider Knochen und des Sustentaculum tali mit der plantaren Partie des Caput tali. Aber auf jedem nicht verwackelten Negativ lassen sich die Einzelheiten so gut übersehen, daß hier selten Mißdeutungen herauskommen. Auch sind besondere Verletzungen hier selten.

Dorsal navicularwärts kann ein Höcker, Dorn oder dgl. vorgetäuscht werden dadurch, daß bei Verletzungen der Fußwurzel die Längsachse des Talus eine horizontalere Lage bekommt und so das Caput tali um mehrere Millimeter bis etwa 1 cm über das Naviculare hervorragt. Bei Belastung gleicht sich die „Treppe" gewöhnlich aus. Die Erscheinung wird auch manchmal gefunden, ohne daß Verletzungen der Fußwurzel vorausgegangen sind[195]).

Infractionen am Talus scheinen selten zu sein, Fracturen im Hals sind häufig, meist gehen sie durch den ganzen Hals hindurch. Compressionsfracturen sind seltener und aus zwei Gründen schwieriger festzustellen: erstens weil die Höhe des Taluskörpers bei den einzelnen Individuen in beträchtlichen Grenzen schwankt, zweitens weil der Talus bei Dorsalaufnahmen nur zur Hälfte übersehen werden kann. So kann der Talus mit Compressionsfractur im Profil fast so aussehen wie ein normaler niedriger Talus. Aus dem Dilemma kann der Diagnostiker am besten durch die Controllaufnahme der gesunden Seite gerettet werden.

In der Spongiosa des Caput tali kann eine Compacta-Insel vorkommen, = belanglos. Verwechselung einer solchen mit einem Os tibiale externum soll möglich sein bei Aufnahmen, bei denen der Innenrand des Fußes der photogr. Platte auflag. Doch liegt die Compacta-Insel meist höher[196]). Überhaupt kommen im Talus, vorwiegend in seinen distalen zwei Dritteln, relativ häufig Compacta-Inseln vor; s. „Allgemeines", S. 3.

Die Sprunggelenkfläche des Talus heißt Trochlea. Ihre beiden Randwülste überschneiden sich auf lateralen und medialen Bildern mehr oder weniger. Wo sie sich wenig decken, ist der unbeschattete Rand oft so strahlendurchlässig, daß man ihn für tuberculös erkrankt halten könnte, während man eine ganz normale Erscheinung vor sich hat.

Als ein äußerst seltener und in seiner Bedeutung unklarer Befund muß der eigenartige Schatten am Talus, wie Fig. 64 zeigt, gelten[197]). Da derselbe doppelseitig vorhanden gewesen ist, könnte angenommen werden, daß es sich um eine Abnormität, nicht um eine Verletzung oder dgl. handelt. Über dem Taluskopf ein bohnengroßes Knochenstück ist in der Literatur beschrieben worden in einem Falle, bei dem eine Abrißfractur des Tibialis anticus-Ansatzes vorlag. Das betr. Knochenstück war also vom Cuneiforme I abgesprungen, wie auf der plantaren Aufnahme auch

[195]) Els: Über eine Abrißfractur des Tibialis anticus-Ansatzes. D. Zeitschr. f. Chirurgie. Bd. 106. 1910.

[196]) Heinrich Fischer l. c. (Fortschritte. Bd. 19. 1913.)

[197]) Bericht und Skizzen dem Verf. mitgeteilt durch Dr. Glogau-Hannover.

Digitized by Google

deutlich zu erkennen war. — Verf. verfügt über 2 aber nur ganz entfernt ähnliche und nur einseitige Fälle. Das betr. lose Knochenstück fand sich also nur einseitig vor und war näher an der vorderen unteren Kante der Tibia, von der es auch abgebrochen zu sein schien.

Nach hinten zu bildet der Talusschatten auf lateralen wie medialen Profilbildern entweder einen einfachen, seltener einen doppelten spitzwinkeligen Abschluß oder es ragt noch ein spitzer oder stumpfer langer Zapfen weiter nach hinten, der Processus posterior tali (s. Fig. 65). Dieser Processus scheint bei Leuten über 40 Jahre leicht abzubrechen, ohne sonderlich zu dislocieren. Gesunde Vergleichsseite aufnehmen!

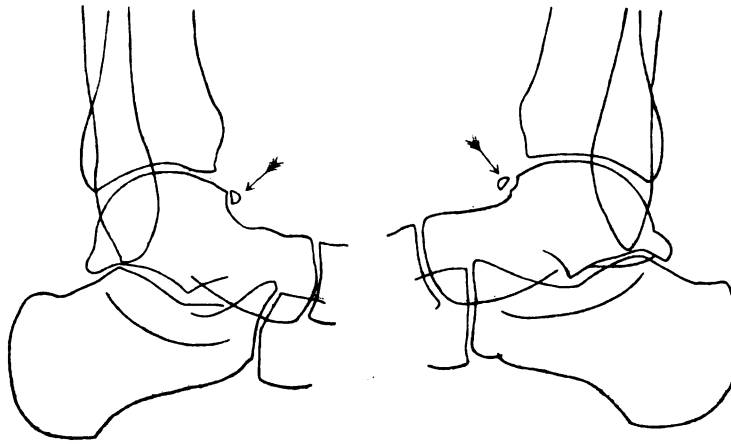

Figur 64.

Hinter dem Processus posterior tali, unmittelbar an ihn angeschlossen, wird zuweilen ein inconstantes Gelenkstück, das Os trigonum, gesehen. Es hat rundliche oder ovale Form, seltener ist es eckig; es ist fast immer doppelseitig vorhanden. (Wie v. Bardeleben nachgewiesen hat, ist es schon beim Embryo im zweiten Monat als selbständiger Knorpel vorhanden.) Gar nicht selten hat es beim Erwachsenen 10 bis 15 mm Durchmesser. Infolge des Umstandes nun, daß der Processus posterior tali an Größe und Gestalt sehr wechselt und das Os trigonum, wenn vorhanden, ihn fast berührt, sind in der Röntgenologie Confusionen entstanden. Auf den ersten Fuß-Röntgenogrammen, auf denen das Os trigonum zum Vorschein kam, wurde es für ein Fracturstück vom Calcaneus oder Talus angesprochen, bis Anatomen darauf aufmerksam machten, daß es sich um ein inconstantes accessorisches Skelettstück handelt, eben um das ihnen längst bekannte (1804 von Rosenmüller entdeckte) Os trigonum. Nachdem das bekannt geworden, hielt man jeden abgebrochenen Processus posterior tali für ein Os trigonum und verneinte demgemäß immer das Vorhandensein einer Fractur, selbst wenn der Processus typisch fracturiert war und das Röntgenbild des beschwerdefreien Fußes einen ungetrennten Processus posterior aufwies. Jetzt ist folgendes Verhalten bei der Begutachtung zu empfehlen: Findet man hinter dem Talus einen großen (ca. 1 cm Durchmesser) runden, ovalen oder dreieckigen Schatten

Digitized by Google

an beiden Füßen, dann liegt ein Os trigonum vor. Fast immer sieht man außerdem den Processus posterior selbst ganz deutlich. Zeigt das Röntgenbild einen kleineren dreieckigen Schatten, getrennt durch einen schmalen unscharfen Zwischenraum von dem stumpf ausgehenden Processus posterior, so haben wir einen fracturierten Processus posterior vor uns,

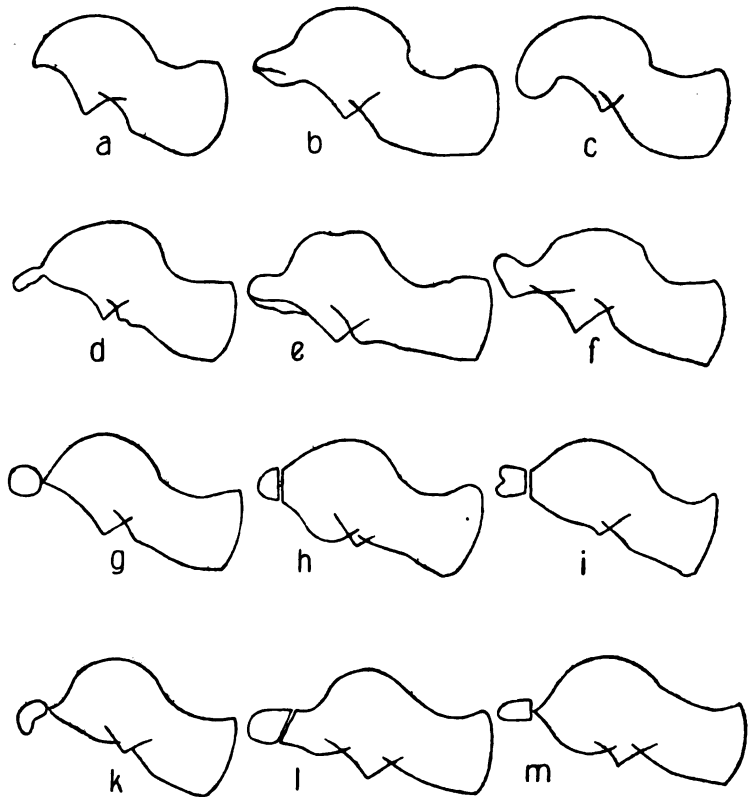

Figur 65.

zumal wenn der beschwerdefreie Fuß einen Processus ohne Trennungslinie aufweist. Dieses Durchbrechen des Processus dürfte tatsächlich bei Leuten im Mannesalter, die schwer arbeiten, forcierte Märsche, Bergtouren und Klettereien unternehmen, gar nicht selten vorkommen, und es wird nicht verwunderlich sein, wenn sich einmal nach Sprung auf beide Füße beide Processus fracturiert finden. Beschwerden macht natürlich jeder solche Bruch auf mehrere Wochen hinaus, aber nicht jeder Patient sucht deshalb gleich den Arzt auf und nicht jeder praktische Arzt schickt den Patienten deswegen gleich zum Röntgenologen[198]) (s. auch Fig. 66 A C D). Verschiedene Formen des Processus posterior und des Os trigonum, die zur Norm zu rechnen sind (s. Fig. 65 a—m). — Diese Ansichten Verfassers werden neuerdings von anatomischer Seite[199]) nicht ge-

[198]) S. die einige Seiten früher (S. 87) angegebene Arbeit von Lilienfeld. Ferner: Lilienfeld: Über die sogenannten Tarsalia und ihre Beziehungen zu den Fracturen

Digitized by Google

teilt. Das fragliche Gebilde sei als großes Vorknorpel- und Knorpelstück selbständig angelegt, aber wegen geringer Teilungs-Intensität seiner Elemente an Größe gegen den Talus stark zurückbleibt, so daß es von diesem assimiliert wird und schließlich nurmehr den Platz des Proc. posterior lateralis tali einnimmt. Im späteren Knorpelzustand wurde es niemals selbständig gefunden, wohl aber in der Art der Ossification. Denn etwa mit 8—10 Jahren könne ein accessorisches Verknöcherungs-Centrum im Proc. post. tali in Form eines Epiphysen- oder Pseudo-Epiphysenkernes auftreten. Ein Teil dieser Ossificationsanlagen komme offenbar weiterhin nicht mehr zur Synostose mit dem Talus und bilde das Accessorium os trigonum (Pfitzner). Gewissermaßen experimentell an einem Leichenpraeparat erzeugt, bot sich dem betr. Anatomen ein Fall von Ablösung des Os trigonum aus dem synchondrotischen Verband mit dem größeren Nachbarn, was zu der Vermutung führte, daß auch beim Lebenden solche Ablösungen des Os trigonum vorkommen könnten. Er fand dann auch in seiner Tätigkeit im Kriege unter 700 Fußröntgenogrammen eine merkwürdig große Häufigkeit (11,4 Prozent) des Os trigonum. 37,5 Prozent davon wieder mit einem isolierten Knöchelchen an Stelle des Proc. post. stammten von sogen. Distorsionsfällen. Daraus sei zwingend zu schließen, daß alle jene Füße, die aus der Zeit der Ossification am Proc. post. ein synchondrotisch verbundenes selbständiges Knochenstück bewahrt haben (Os trigonum), offenbar leichter verletzbar sind, leichter eine „Distorsion" erleiden. Mehr als ein Drittel dieser „Verstauchungen, Verrenkungen usw." zeigte ein abgelöstes Trigonum. In Nuce stecke in jedem Proc. post. und damit auch in jedem Abriß desselben dieses accessorische Element. Doch wird die Möglichkeit zugegeben, daß auch Continuitäts-Trennungen durch den Knochen gehen, also wirkliche Fracturen vorkommen können, Fälle, an die sich dann später eine Arthritis deformans traumatica (Pfitzners „Entartungserscheinungen") anzuschließen pflegt.

Selbstverständlich kann ein Os trigonum vorhanden und der Processus posterior tali außerdem abgebrochen sein, was jedenfalls nicht übersehen werden darf.

Es scheint, wenn man Tausende von Röntgenogrammen des Fußes durchgeht, ganz zweifellos, daß bei allen erheblichen Deformationen der Mittelfuß- und Fußwurzelknochen, wie wir sie z. B. beim Plattfuß oft hochgradig ausgeprägt sehen, vor allem aber bei Arthritis deformans, auch die Gestalt des Processus posterior Veränderungen erleidet (er wird größer und unregelmäßig eckiger). Übrigens ist bezüglich der Größe des Os trigonum keine Wechselwirkung zwischen Processus posterior und Trigonum festzustellen. Die Häufigkeit des Trigonum beträgt etwa 8 Prozent. Ein Steigen der Prozentzahl mit zunehmendem Alter ist unverkennbar. — Am deutlichsten kommt das Trigonum zur Darstellung, wenn der Außenrand des Fußes der Platte aufliegt.

im Röntgenbild. Zeitschr. f. orthopäd. Chirurgie. 18. Bd. — Siskind Sochor: Os trigonum tali. J. D. Königsberg 1890. — Baastrup: Act. Rad. II. 2. S. 166.

[199]) A. Hasselwander: Die Bedeutung des Röntgenbildes für die Anatomie. Ergebn. der Anatomie u. Entwicklungsgesch. Bd. 23. 1921.

Digitized by Google

Es braucht wohl kaum erwähnt zu werden, daß der mehr oder weniger große spindelförmige dichte Schatten vorne im Caput tali bei Profilaufnahmen durch Überkreuzung mit dem Naviculareschatten zustande kommt, also eine normale Erscheinung ist.

Das Trigonum kann nach Angabe der Anatomen mit dem Calcaneus ein Gelenk bilden, bildet solches sogar häufiger als mit dem Talus.

Selbst bei fehlerhafter Projection dürfte es wohl nicht so leicht passieren, daß das Os trigonum für eine Compacta-Insel im distalen Ende der Tibia gehalten wird.

Ein kräftiger Sporn des Talus dorsal distal gegenüber einem ähnlichen Sporn am Naviculare (s. Fig. 60) und ein weit nach dorsal sich öffnender Gelenkspalt dazwischen (bei nicht belastetem Fuße röntgenographiert), kommt bei höheren Graden von Plattfuß und veränderter Function Jahre nach Fußwurzelfracturen vor.

Calcaneus.

Das Auftreten eines Knochenkerns im Corpus calcanei wurde von den meisten Anatomen zwischen dem 4. und 8. Foetalmonat angegeben. Neuerdings hat man gefunden[200]), daß, zwar nicht constant, aber doch in der Mehrzahl der Fälle, der Calcaneuskörper von zwei Centren aus ossificiert, von denen der zuerst und zwar im 4.—5. Foetalmonat auftretende Kern wegen seiner Lage und Kleinheit leicht einer anatomischen Untersuchung entgehen kann. Er findet sich lateral und soll der Anlage des späteren Processus trochlearis entsprechen. Unabhängig davon tritt im 7. Foetalmonat ein zweiter Knochenkern auf, der in den nächsten Monaten mit dem ersten verschmilzt, aber auch noch in den ersten Monaten nach der Geburt kann ersterer als selbständiges Knochenstück gefunden werden (Calcaneus accessorius Pfitzners?). Die Apophyse, das Tuber calcanei, erhält im 6.—10. Jahre seinen resp. seine Kerne (s. auch nächste Bemerkung). Am kindlichen Calcaneus kommen Erscheinungen vor, die leicht falsch aufgefaßt werden. Während nämlich alle anderen Konturen des wachsenden Calcaneus sich scharfrandig darstellen, präsentiert sich (auf Profilbildern) der hintere Kontur höchst unregelmäßig wellig, zackig, höckerig; das ist ganz normal! Ferner setzt sich an diese Stelle die Apophyse an; die Verschmelzung dieser Apophyse mit dem Corpus calcanei erfolgt im Mittel gegen das 17. (15.—22.) Lebensjahr. Diese Calcaneus-Apophyse kann nun getrennt ossificieren, d. h. von zwei Punkten aus (selbst drei sind beobachtet), worauf Kirchner zum ersten Male aufmerksam gemacht hat. Da nun tatsächlich auch Fracturen der aus einem Ossificationskern entstehenden Apophyse vorkommen, so ist bei der Diagnose eine sehr große Vorsicht geboten. Hierbei kommt wieder der Umstand zu Hilfe, daß das Auftreten zweier Ossificationspunkte meist (immer?) doppelseitig vorhanden ist[200a]). Es ist

[200]) Hasselwander: Untersuchungen über die Ossification des menschlichen Fußskeletts. Inaug.-Diss. München 1903. (Verlag J. Nägele, Stuttgart.)

[200a]) S. ferner: Bircher: Anomalieen des Calcaneus. Schweiz. med. Wschr. 1923. S. 251.

Digitized by Google

aber auch eine isolierte Calcaneus-Ossificationsstörung mit strukturloser Verdichtung der Apophyse beschrieben worden[200b]).

Auch der Kontur der verknöcherten Apophyse gegen den noch knorpeligen Streifen hin ist im normalen Zustande immer unregelmäßig höckerig, zackig und wellig.

Ein Calcaneus mit typischer schwerer Fractur kann im Röntgenbilde von dem weniger Geübten für einen normalen Calcaneus gehal-

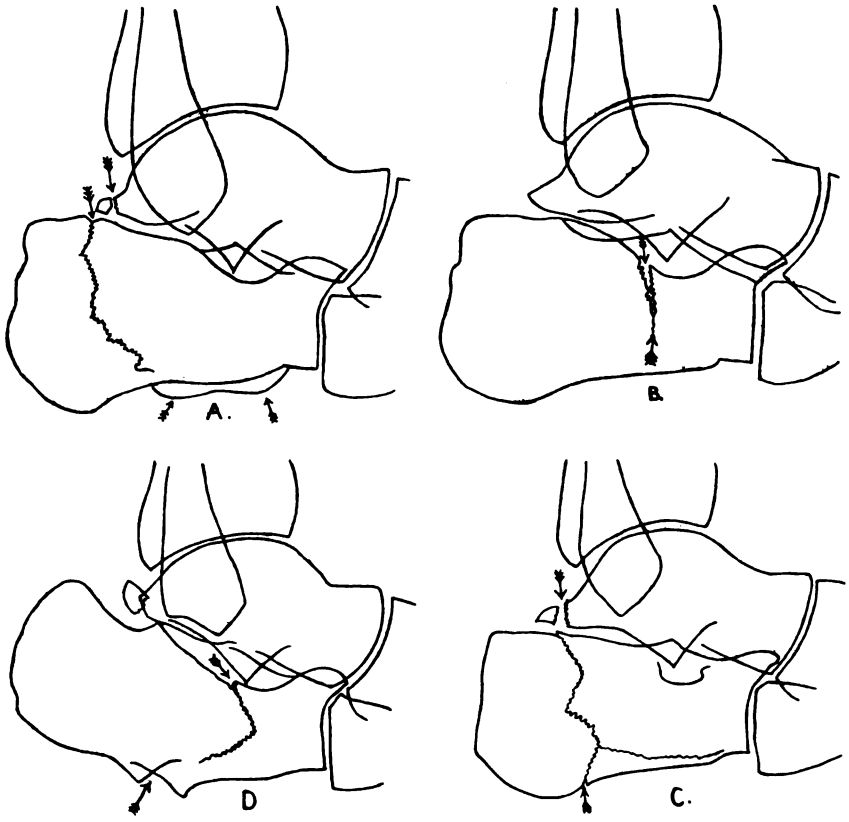

Figur 66.

ten werden, denn der Anfänger pflegt den Calcaneus nur bei frontalem Strahlengang aufzunehmen und die Eigenart der typischen Brüche bringt es hier mit sich, daß sie bei dieser Projection nur an einigen nicht sehr hervortretenden Veränderungen des Schattenrisses zu erkennen sind. Die Bruchlinie verläuft nämlich, wenn man sich den Calcaneus von hinten betrachtet denkt, in der Regel von lateral oben vorn nach medial plantar hinten; und das markiert sich nur bei sonst wenig gebräuchlicher Projection (Fig. 67), nämlich wenn bei mit leicht gebeugtem Knie auf der Platte stehendem Patienten die Röhre hinter der Wade postiert und der Calca-

[200b]) Vuillet u. Schinz: Lit. s. bei Schinz: Ztrlbl. f. Chir. 1922. Nr. 48. — Blencke: Ztrlbl. f. Chir. 1923. S. 308.

Digitized by Google

neus auf diese Weise photographiert wird, oder wenn bei Horizontalrückenlage des Patienten die Platte unter der Knöchelgegend liegt und der Röhrenfocus distal von der Sohle postiert wird. Aber es ist wichtig, daß selbst der Anfänger die kleinen Merkmale kennt, die einen Calcaneusbruch schon allein auf der Profilaufnahme feststellen lassen. Da ist es zunächst eine Störung in der Spongiosastruktur, die characteristisch ist; die ganze Störung verläuft etwa in Form eines Viertelkreisbogens von oben hinten (hinterster Punkt des Sprunggelenks) nach der Mitte des plantaren Konturs (s. Fig. 66 A ↓). Hier sehen wir also eine leicht unregelmäßige doppeltdichte Spongiosaarchitektur; und dazu fehlt dann fast nie ein Doppelkontur der vorderen unteren Calcaneusbegrenzung (s. Fig. 66 A ↑↑). Findet der Geübte diese Merkmale, — meist ist auch noch der Processus posterior tali dabei abgebrochen (Fig. 66 ACD) —, so ist bei ihm die Diagnose auf typische Calcaneusfractur bereits feststehend

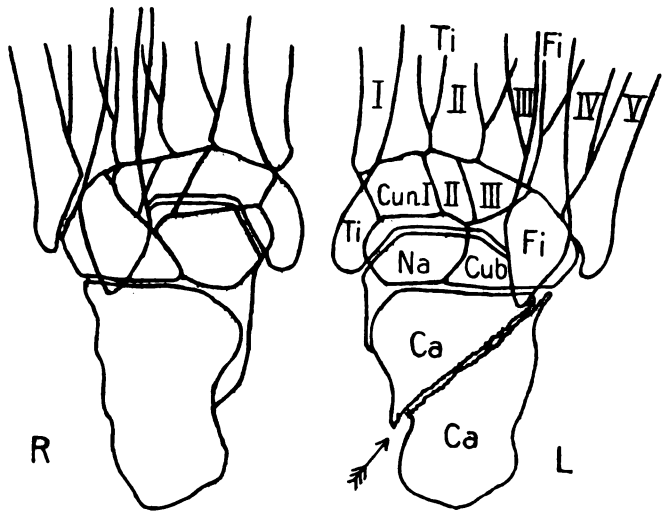

Figur 67.

und die Aufnahme bei Focusstellung hinter der Wade klärt die Art des Bruches noch weiter.

Für andere Arten von Calcaneusbrüchen, die relativ häufig sind, sind Zeichnungen characteristisch wie Fig. 66 BCD.

Abbrüche des Sustentaculum tali sollen sowohl bei Profilaufnahmen, wie bei den eben beschriebenen posterioren Vertikalaufnahmen schwer zu erkennen sein. Zu ihrer Erkennung, bei Verdacht, wird empfohlen[301]): Patient liegt, wobei der Fuß möglichst stark in Dorsalflexion gebracht wird. Die Platte liegt an der Rückenfläche des Unterschenkels. So werde ein wertvoller Einblick in die Gegend des sonst schwer sichtbaren Sustentaculum tali gestattet; es gelinge so leicht, die isolierte oder mit Bruch des Körpers verbundene Fractura sustentaculi nachzuweisen.

[301]) Baer-Zürich: Beiträge zur Lehre der Fersenbeinbrüche. Physikalisch-medizinische Monatshefte. Erster und einziger Jahrgang 1905.

Digitized by Google

Zuweilen trifft man auf Profilbildern eine 4 bis 5 mm dicke plantare Corticalis an, die als Pathologicum imponieren kann (als geheilte Fractur, alte Osteomyelitis), die aber ganz normal ist und durch das Confluieren der Spongiosabälkchen entsteht, die von der hinteren oberen Ecke des Calcaneus nach der Mitte und der vorderen Hälfte des plantaren Konturs verlaufen.

Der hintere obere Winkel, meist rund neunzig Grad betragend auf Profilbildern, ist selten einmal nach oben etwas spitzwinkelig ausgezogen, = belanglos.

Zum Unterschied vom Kinde ist beim Calcaneus des Erwachsenen der hintere Kontur normalerweise scharf abgesetzt; doch soll nicht behauptet werden, daß geringe Rauhigkeiten bedingende Auflagerungen dem Träger Beschwerden machen müßten. Appositionelle Ossificationen entstehen gerne da, wo kräftige Sehnen ansetzen; am Calcaneus da, wo die Achillessehne ansetzt und plantar hinten, wo die kurzen Beuger ansetzen. Wenn sie geringfügiger Art, sagen wir einmal bis 3 mm lang, sind, so hat man keinen Grund, sie als pathologisch zu betrachten, denn wir wissen von anderen Gelenken, daß da in einem gewissen Prozentsatz verknöcherte Sehnenansätze bei gesunden Individuen angetroffen werden. Haben diese Knochenbildungen indessen einen größeren Umfang angenommen, bedingen sie Schmerzen und functionelle Störungen, so müssen sie unbedingt als pathologisch aufgefaßt werden. Besondere Aufmerksamkeit hat nun seit einigen Jahren der plantare hintere Calcaneussporn gefunden, der häufig ist und dessen Ursachen trotz vieler Studien darüber noch nicht völlig geklärt sind[202]). Der Calcaneussporn — er findet sich in der Mehrzahl der Fälle am medialen

[202]) Blencke: Bemerkungen über den Calcaneussporn. Zeitschr. f. orthopäd. Chir. 1908. Bd. 20. — Jacobsthal: Über Fersenschmerzen. Archiv f. klin. Chir. 88. Bd. 1908. — Nobl: Über den Fersenschmerz der Blennorrhagiekranken. Zeitschrift für Heilkunde. 1903. Abt. Chirurgie. 24. Bd., S. 273. — Haglund: Über den sogenannten Calcaneussporn. Zeitschr. f. orthop. Chir. 1908. Bd. 19. — Durst: Über Achillodynie. (Ref. Zentralbl. f. Chirurgie 1902, S. 487.) — Kirchner: Zur Frage der juvenilen Fracturen der Tuberositas tibiae, Tuber navicul. und des Tub. calc. Archiv f. klin. Chir. 1907. Bd. 84. — Haglund: Über Fractur des Epiphysenkerns des Calcaneus etc. Archiv f. klin. Chir. 1907. Bd. 82. — Hardiviller: L'ostéite apophysaire de la croissance. Paris 1907. — Chrysospathis: Die Varationen einiger Skeletteile und die von ihnen ausgehenden Beschwerden. Zeitschr. f. orthop. Chir. Bd. 18. — Plettner: Über die Exostose des Fersenbeins. Jahresbericht d. Gesellsch. f. Natur- u. Heilkunde. Dresden 1900. — Janowski: Zur Frage von der Calcaneodynie, verursacht durch Hypertrophie des Proc. tub. calcanei. Russkij Wratsch 1907. Nr. 15 (s. Zentralbl. f. Chir. 1907, S. 1159. — Bradford: Exostosis in the plant. portion of the os calcis. Amer Journ. of orthop. surg. 1907. — Lehr: Über die plantare Exostose des Fersenbeins. Zeitschr. f. orthop. Chir. 1908. Bd. 19. — Klopfer: Ein Fall von operativ geheilter Calcaneodynie. Fortschritte-Röntgenstrahlen. Bd. 12. 1908. — Ebbinghaus: Ein Beitrag zur Kenntnis der traumat. Fußleiden. Zentralbl. f. Chir. 1906. Nr. 15. — Wiesinger: Über symptomatische Achillodynie. Deutsche Zeitschr. f. Chir. 1896. Bd. 43, S. 603. — Selka: Calcaneusexostosen. Fortschritte-Röntgenstrahlen, Bd. 13. 1909. S. 101. — Pantoli: Calcaneusexostose bei Gonorrhoe. Archivio di ortopedia. 1909. Nr. 3.— Chrysospathis: Calcaneussporn. Zeitschr. f. orthop. Chir. 23. Bd. — Die letzte kurze Monographie stammt von E. Rumpf: Über den Calcaneussporn. I.-Diss. Berlin, Mai 1916.

Digitized by Google

Processus tuberis calcanei — ist eine Erscheinung, die nicht so große Beschwerden macht, daß die Patienten sofort zum Chirurgen laufen, während hinwiederum der Röntgenologe den Sporn so häufig wie kaum ein anderes Leiden sieht[203]). Sehr selten trifft man ihn als reinen Zufallsbefund an, in etwa neun Zehntel der Fälle sind Beschwerden vorhanden, die auf diese Stelle des Calcaneus hindeuten; bei dem Rest der Fälle wird oben am Ansatz der Achillessehne oder über dem Taluskopf über Schmerzempfindung geklagt und man findet dort Osteophytenbildung. In der Zeit vor den Röntgenstrahlen wurde auf Grund zufälliger Erfahrung, wenigstens beim Achillessehnensporn, eine Erkrankung des nahen Schleimbeutels der Bursa achillea profunda angenommen[204]). Verfasser war der erste, der darauf aufmerksam machte, daß sich die Calcaneusexostosen sehr häufig bei gleichzeitig bestehender Arteriosklerose einstellen[205]). Dieser Ansicht wurde zwar nicht widersprochen, jedoch in den nächsten Jahren nach allen möglichen anderen Ursachen gefahndet (Constitution, die sich in osteoarthritischen Prozessen sonst äußert; Gonorrhoe; Gicht; Tuberculose; Variationen des Skeletts, ursprünglich extra angelegte Knochen, die sich nur in den Entwickelungsjahren einzustellen pflegen bei Organismen, die dazu aus irgendwelchen Ursachen geeignet sind; u. a.). In letzter Zeit scheint man sich Verfassers Ansicht mehr anzuschließen[206]) auf Grund eines großen Materials geeigneter Fälle. Dabei ist nicht zu vergessen, daß außerdem in einem großen Teil der Fälle Arteriosklerose vorhanden sein dürfte, ohne daß man sie als solche auf dem Röntgennegativ feststellen kann, da Arteriosklerose nicht immer mit Verkalkungen der Gefäßwände einhergeht. Wenn man also in etwa drei Fünftel der Fälle von Calcaneus-Exostosen die verkalkten Arterien im Röntgenbilde findet und dann noch die Fälle dazu rechnet, wo zwar keine Verkalkung der Gefäße, wohl aber Arteriosklerose besteht, so kann man ausrechnen, daß bei etwa vier Fünftel aller Fälle von Calcaneus-Exostosen Arteriosklerose mit im Spiele ist. Das soll nicht so verstanden werden, als wenn bei Vorhandensein von Arteriosklerose nun der Calcaneussporn von selbst kommen müßte; nein, ein Trauma muß dazu kommen; aber bei Arteriosklerose und anderen Beeinträchtigungen der Blutversorgung, der Ernährung, genügt ein sehr viel geringeres Trauma, ein einfacher Fehltritt, der beim Gesunden folgelos bleibt. Daher auch in einer großen Anzahl der Fälle das doppelseitige Vorkommen der Affection. Es nimmt uns nach diesen Ausführungen auch nicht wunder, daß wir den Sporn und die Ossification des Achillessehnen-Ansatzes bei Osteoarthritis deformans der Nachbarschaft, nach schwerer Gonorrhoe (nur ein-

[203]) So konnte es kommen, daß ein Chirurg mit einem großen Krankenhausmaterial einer Großstadt einen solchen Sporn innerhalb von 10 Jahren nur zwei- bis dreimal im Röntgenbilde gefunden hatte, und als größte Seltenheit erklärte, während Verfasser sofort mehrere Dutzend solcher Bilder zur Verfügung stellen konnte. (Es war vor ca. 20 Jahren.)

[204]) Rössler: Zur Kenntnis der Achillodynie. Deutsche Zeitschr. f. Chirurgie. 1896. Bd. 42.

[205]) Köhler: Lues-Arteriosklerose. Fortschritte. Bd. 6. 1903. Anmerkung.

[206]) Siehe Blencke l. c. (S. 110.)

Digitized by Google

seitig!), bei Gicht, und Jahre später nach Fracturen der Unterschenkel- und Fußknochen (nur einseitig!) antreffen. Bei diesen Leiden finden wir sogar an der Plantarfläche des Calcaneus zuweilen mehr wie einen Sporn, auch am Achillessehnen-Ansatz, ferner am Talus und am Naviculare erhebliche appositionell-deformatorische Veränderungen[207]).

Läßt sich so alles „unter einen Hut bringen", so machen eine Ausnahme die Fälle, wo bei Jugendlichen zwischen dem 15. und 20. Jahre der Calcaneussporn nachgewiesen wird und zwar in schöner Regelmäßigkeit an beiden Seiten. Hier scheinen wirklich reine Zufallsbefunde vorzuliegen und keine Pathologica, vielmehr nur Abnormitäten, wobei die Ossification des Knorpels zwischen Corpus calcanei und Apophyse über das Ziel hinaus geschossen hat. Bei dem ersten leichten Trauma setzen aber dann Beschwerden ein. Indessen ist damit noch nicht das letzte Wort gesprochen und weitere Studien darüber sind sehr zu wünschen. Betreffs Therapie ist vor chirurgischem Eingriff zu warnen, da — wie durch Röntgenbilder bewiesen[208]) — einige Monate nach Operation ein neuer Sporn zu entstehen pflegt (was nach unseren obigen Ausführungen fast selbstverständlich ist). Das beste ist Entlastung des Sporns durch geeignete Schuheinlagen vor und eventuell hinter ihm.

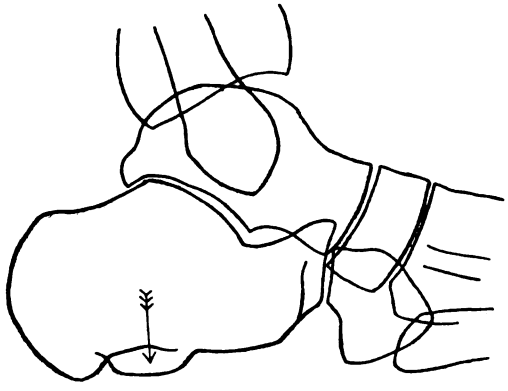

Figur 68.

Erwähnt sei noch, daß der Sporn dem Tuberculum mediale aufzusitzen pflegt.

Eine andere Exostose wird seltener am Calcaneus angetroffen. Sie ist in Fig. 68 skizziert und in der Literatur bisher wohl nur einmal beschrieben[209]), auch Verf. besitzt nur zwei derartige Fälle.

Fehlt am Calcaneus der Schatten des Processus lateralis tuberis, so rührt das von Pronation des Calcaneus her (Plattfußsymptom!).

Die Hälfte aller isolierten Fußwurzelknochen-Tuberculosen sitzt im Calcaneus. Während an anderen Knochen (z. B. Fibulaknöchel) der Prozeß schon recht weit vorgeschritten sein muß, ehe er röntgenographisch aufzufinden ist, liegen die Verhältnisse bez. Röntgendiagnostik im Calcaneus günstiger. Bei entsprechendem Verdacht ist am meisten auf die Mitte des Knochens, auf die Tubergegend und den Processus anterior zu

[207]) Betont sei nochmals besonders, daß bez. der Statistik der Ursachen des Calcaneussporns chirurgische Arbeiten nicht maßgebend sein können, da, wie erwähnt, die typischen Fälle dem Chirurgen selten zugeführt werden, vielmehr nur die schweren, fast immer complizierten Fälle, die mit erheblichen Beschwerden einhergehen.

[208]) Siehe Janowsky l. c. (S. 110.)

[209]) Gulat-Wellenburg: Calcaneusexostose. J. D. Kiel. 1903.

Digitized by Google

achten. Größere Herde sind nicht zu verkennen; zu berücksichtigen ist indessen, daß im hinteren Drittel Enchondrome vorkommen, die ähnliche Aufhellungen geben.

Im Calcaneus, sowohl in seiner vorderen, wie in seinen hinteren Hälften, nicht in der Mitte, kommen nicht allzuselten Compacta-Inseln vor; s. „Allgemeines", S. 3.

Betr. Varietät Calcaneus secundarius s. oben S. 91.

Weichteile am Sprunggelenk.

Vor dem Sprunggelenk inmitten der Sehnenzüge, die immer sehr deutlich hervortreten, ist in etwa der Hälfte bis ein Drittel aller Fälle ein kreisrunder erbsengroßer Schatten, etwas dichter als die Sehnenschatten, auf der Röntgenplatte vorhanden. Der fragliche Schatten wird, da er nicht sonderlich auffällt, für gewöhnlich gar nicht beachtet, sondern nur, wenn genau an dieser Stelle des Fußes Beschwerden sind. Es handelt sich um nichts Pathologisches, sondern um den hier in der Strahlenrichtung verlaufenden Verbindungsast von Arteria tibialis anterior und Ramus perforans arteriae peroneae oder um die hier bajonettartig verlaufende Arteria (oder Vena?) tibialis anterior. Daß ein normales Gefäß entgegen sonstiger Erfahrung sich überhaupt im Weichteilschatten kenntlich macht, rührt lediglich daher, daß es zentimeterlang genau in der Strahlenrichtung verläuft, und kommt ferner von den umgebenden Fettlagern. Bei Arteriosklerose tritt der Punkt entsprechend dichter hervor. Verläuft das Gefäß nicht gerade mit der Strahlenrichtung, sondern in einem spitzen Winkel zu ihr, dann kommt im Schattenbild selbstverständlich kein kleiner Kreis, sondern ein mehr oder weniger gedehntes Oval oder unregelmäßiger Schatten zustande.

Hinter dem Sprunggelenk hebt sich ein durchlässigeres, etwa 10 bis 20 cm hohes, 2 bis 4 cm breites Dreieck mit dem oberen Calcaneuskontur als Basis aus den übrigen Weichteilschatten heraus, = normal, dem zwischen Achillessehne und den Zehenflexoren befindlichen Fettwulste entsprechend.

Auf jeder Profilaufnahme eines Erwachsenen suche man, ob man oberhalb des Calcaneus und hinter den Unterschenkelknochen Andeutungen (Verkalkungen) der Arteria tibialis posterior findet. Nach Verfassers Erfahrungen ist, wenn überhaupt Arterienverkalkung bei einem Patienten vorliegt, der ganze Prozeß röntgenographisch am leichtesten an der Arteria tibialis posterior nachzuweisen, weniger gut an der Arteria radialis. Man findet aber über dem Calcaneus zuweilen derbe strangförmige Schatten (allerdings nicht doppelt konturiert), die nicht für verkalkte Adern gehalten werden dürfen; ihr Substrat sind derbe Bindegewebssepten, wie denn bekanntlich auch die gekräuselte Weichteilstruktur hinter und unter dem Calcaneus von Bindegewebssepten in der Subcutis herrührt.

Digitized by Google

Unterschenkel.

Distales Ende der Knochen.

Der Knochenkern der distalen Fibula-Epiphyse wird mit $1^1/_4$—$1^1/_2$ Jahren sichtbar und verschmilzt mit der Diaphyse zwischen 16. und 22. Lebensjahre. Der Knochenkern der distalen Tibia-Epiphyse erscheint ungefähr gleichzeitig wie der der Fibula oder früher zwischen 1 und $1^1/_2$ Jahren, und verschmilzt in gleichem Zeitraum wie die Fibula-Epiphyse. (Der erste Ossificationspunkt der Fibula- sowie auch der Tibia-Diaphyse erscheint zwischen dem 40. und 50. Tage des Foetallebens.)

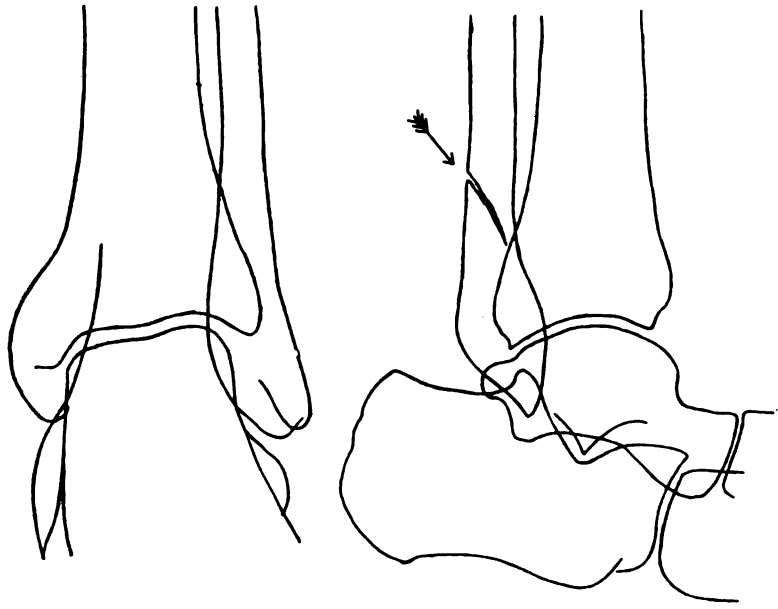

Figur 69.

Die Knorpelfugen haben in der Norm ein ziemlich unregelmäßiges Aussehen, besonders die des Schienbeins. Die sie einfassenden Knochenkonturen sind zackig, fransenartig und auf Dorsal- wie auf Profilbildern meist gabelförmig sich an einer Stelle zerteilend. Zur Untersuchung auf Rhachitis röntgenographiere man besser Radius und Ulna, die in der Norm ein ziemlich scharfes gerades Knorpelband darbieten (s. daselbst, S. 37).

Fracturen in den Knorpelfugen, die übrigens sehr selten sind, diagnosticiere man nur dann, wenn die Epiphyse dislociert und um ihre Achse verdreht ist.

Über allgemeine periostale Auflagerungen an den Diaphysen der Röhrenknochen, generalisierte Periostitis hyperplastica, s. S. 4 u. 5.

Fibula.

Betr. Auftreten des Epiphysenkerns s. oben.

Eine typische Fractur des Fibualknöchels Erwachsener kann auf

Digitized by Google

Dorsalbildern dem Untersucher entgehen und auf Profilbildern ebenfalls dann, wenn der Schatten der Fibula vollständig im Schatten der Tibia liegt. Diese Fractur resp. fast durchgehende Infraction beginnt hinten ca. 5 cm oberhalb des Sprunggelenks und verläuft nach unten und vorn. Sie kann auf Profilbildern dann nicht verborgen bleiben, wenn der Fibulaschatten möglichst neben den der Tibia projiciert wird (s. Fig. 69). Die Fibula sitzt bekanntlich normalerweise etwas weiter dorsal als die Tibia. Demnach ist bei lateralen Profilaufnahmen des Unterschenkels die Röhre mehr dorsalwärts zu stellen (bei medialen Profilaufnahmen weit ventral), um die Fibula möglichst unbeschattet darzustellen.

Die tibia-taluswärts gerichtete Gelenkfläche der Fibula bildet meist einen Doppelkontur (vordere und hintere Kante). Die Struktur, von der Corticalis in die Spongiosa übergehend, zeigt mehr oder weniger einen wasserwirbelförmigen Schatten.

Der Fibulaknöchel ist häufig der Sitz beginnender Tuberculose. Leider ist dieselbe im Röntgenbilde in ihrem Anfange an dieser Knochenpartie schwer zu erkennen; immerhin ist bei hochgradiger Knochenatrophie und leicht angedeuteter Periostitis ossificans hinreichender Verdacht bestehend. Der Herd liegt gewöhnlich an der Außenseite des Malleolus, rein epiphysär oder die Knorpelfuge überschreitend. Ganz markant absetzende runde bis spindelförmige Aufhellungen an derselben Stelle sind weniger auf Tuberculose als auf (hier gar nicht seltene) Sarkome und Enchondrome verdächtig.

In der Spongiosa des Fibula-Malleolus kann eine Compacta-Insel vorkommen; s. „Allgemeines", S. 3.

Frühestens mehrere Wochen nach Unfällen am Unterschenkel und Fuß findet man auf Dorsalbildern unterhalb des Knöchels, teils von ihm getrennt, teils ihm ansitzend, mehr oder weniger dichte Schatten, = posttraumatische Ossificationen des Ligamentum calcaneo-fibulare (oder der Peroneussehnen??).

Mitunter kommt beim Fibula-Knöchel ein derartiges Schattenbild zustande, daß er von unten nach oben einen tiefen Spalt zu haben scheint, = normal, durch Projection vorgetäuscht.

Tibia.

Betr. Auftreten des Epiphysenkerns s. S. 114.

Das äußerste Ende des Knöchels — es liegt mehr frontal — bricht häufig ab (mitunter in Gemeinschaft mit dem ganzen Malleolus fibulae). Da es meist 2—4 mm diastasiert, fällt der Bruch leicht auf und kann nur bei ungebräuchlicher Focusstellung in seiner Deutlichkeit beeinträchtigt werden. Auf Profilbildern ist er schlecht zu sehen.

Fracturverdacht durch das Röntgenbild entsteht selbst für den Geübten leicht durch folgende ganz normale Verhältnisse: Der distalste Teil des Malleolus tibiae hat einen viel geringeren Sagittaldurchmesser als sein proximalerer Teil; infolgedessen setzt sich auf Dorsalbildern der blassere Schatten des ersteren deutlich gegen den kräftigen Schatten des oberen Teiles ab; ferner geht, wenn der mediale Fußrand bei der

Digitized by Google

Aufnahme nicht ganz senkrecht zur Unterlage stand, der Kontur des distalsten Endes nicht gleichmäßig in den des oberen Teiles über, sondern in bajonettförmiger Linie, er erscheint sprunggelenkwärts etwas eingedrückt. Selbstverständlich darf kein klaffender Bruchspalt sichtbar sein, denn dann liegen keine normalen Verhältnisse mehr vor.

Ebenfalls kommt auf Profilbildern aus ähnlichem Grunde bei ganz normalen Verhältnissen eine gleiche Täuschung vor, wie Fig. 70 demonstrieren soll. Man glaubt, eine Fractur vor sich zu haben.

Ähnlich wie an der Fibula trifft man auf Dorsalbildern unter dem Tibiaknöchel mehrere Wochen nach Verletzungen verschiedene Schatten

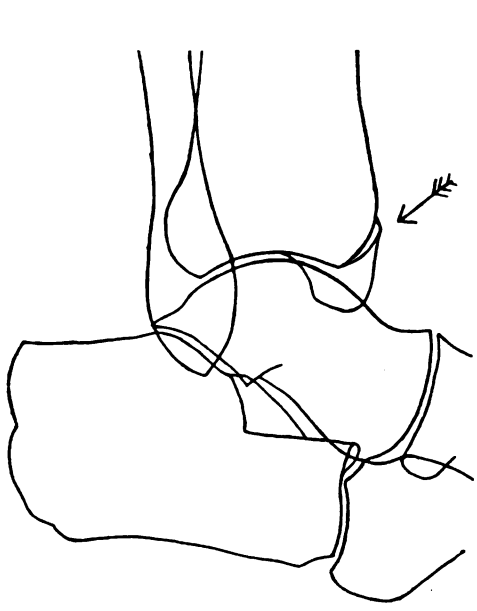

Figur 70.

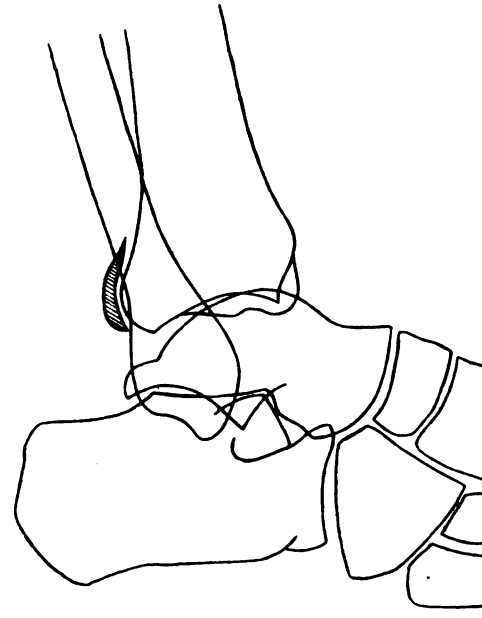

Figur 71.

an, unmittelbar oder etwas getrennt vom Malleolus, die von Ossificationen der eingerissen gewesenen Ligamenta calcaneo-tibiale (und talo-tibiale) herrühren (oder von Arteriosklerose der Tibialis postica!). — Anscheinend ohne vorhergegangenes Trauma ist einige seltene Male ein etwa 1 cm langes, 8 mm breites Knochenstück, 2—3 mm vom Malleolus abstehend, gefunden worden, und zwar auch doppelseitig. Man hat es, da anatomische Angaben bisher darüber fehlen, als selbständiges Sesamoid des Ligamentum calcaneo-tibiale aufgefaßt und „Os subtibiale" benannt[210]).

Auf Dorsalbildern Erwachsener trifft man zuweilen am fibularen Kontur der Tibia, etwa 4 bis 6 cm oberhalb des Sprunggelenkspaltes,

[210]) Bircher: Neue Fälle von Varietäten der Handwurzel und des Fußgelenks. Fortschritte. Bd. 26. 1918.

Digitized by Google

eine halbbohnengroße Vorwölbung an. Dieselbe ist ohne jede pathologische Bedeutung.

Tuberculose tritt am Tibiaende nicht so häufig auf wie am Fibulaende, sie hält sich mehr an die Metaphyse. Acute infectiöse Osteomyelitis wurde hier vom Verfasser häufig beobachtet.

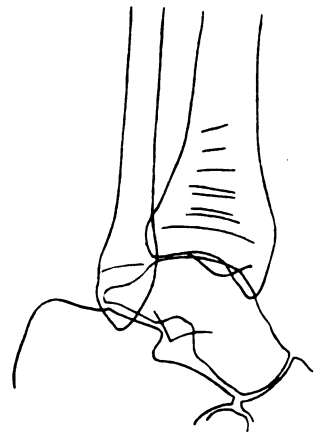

Figur 72.

Auf Dorsalbildern zieht zuweilen von oben nach unten durch das distale Ende der Tibia, besonders des Malleolus, ein langer, mehrere Zentimeter breiter, nach außen fast geradlinig begrenzter Schatten. Es handelt sich um normale Verhältnisse, bedingt durch den Schatten der Achillessehne.

Bei sehr auffallend geformtem Tibia-Ende forsche man nach, ob schwere Rhachitis in der Kindheit vorgelegen. In Betracht käme noch das Bestehen von multiplen cartilaginären Exostosen (s. unter proximalem Tibia-Ende).

Befunde wie Fig. 71 erscheinen auf den ersten Blick als schalenförmige Fracturen hinten am distalen Ende der Tibia. Es kommen hier zweifellos Fracturen vor, und sind als solche beschrieben[211]), doch scheint damit noch nicht alles ganz geklärt zu sein. Verfasser besitzt Bilder, wo der betr. Schatten ungefähr gleiche Größe und gleichen Sitz hatte, bezüglich der feineren Einzelheiten aber wenig einem Bruchstück ähnelt; der Schatten ist weniger dicht als der Corticalisschatten, ein Defect an der betr. Stelle der Tibia ist nicht zu erkennen und der Schatten ist auch an seiner dorsalen Kante nicht scharf genug und an seiner ventralen Kante nicht zackig brüchig aussehend. Das Schattengebilde erinnert in mancher Beziehung an die Schatten der subakromialen und subdeltoiden Bursitiden. An dieser Stelle aber kommt kein Schleimbeutel vor. Man könnte vielleicht an Verkalkungen im oberen Teil der Vagina mucosa peronea denken. In Betracht käme ferner eine Verkalkung des Ligamentum malleolaris posterius infolge traumatischer Laesion. Verfasser glaubt nach einge-

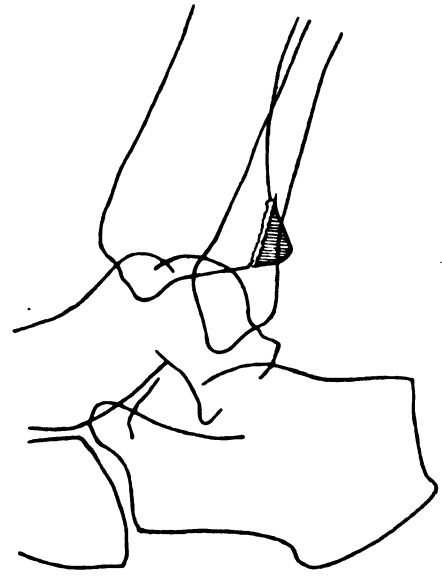

Figur 73.

[211]) Eugen Bircher: Abrißfractur am Malleolus lateralis tibiae posterior. Zentralbl. f. Chir. 1912. Nr. 6.

Digitized by Google

henden Studien seiner diesbezüglichen Röntgenbefunde und ganz ähnlicher Schatten, die am Condylus internus femoris vorkommen und schon mehrfach in der Literatur discutiert worden sind (siehe an der betr. Stelle dieses Buches), daß es sich bei dem Befunde, wie ihn unsere Fig. 71 zeigt, tatsächlich um einen Abriß des Ligamentum malleolaris posterior samt dem proximal sich anschließenden Periost mit folgender Ossification handelt. Neuerdings fand Verf. den fraglichen Schatten klein und schmal bei einem Soldaten, 19 Tage nach einem Unfall. In leichteren Fällen findet man den Schatten, ohne daß Projections-Überschneidung vorliegt, direkt dem Knochen aufliegend.

Quere leichte Linien, parallel zueinander, im Schatten des Spongiosabildes des distalen Tibia-Endes (Fig. 72) haben keine besondere pathologische Bedeutung mehr. Die Bezeichnung „Jahresringe", die man hier gern gebraucht, soll nichts über ihre Entstehung besagen; sie wird mehr lediglich der Ähnlichkeit und der Abkürzung halber gebraucht. Es handelt sich um zeitlich ungleichmäßige, intermittierende Ossification, verursacht durch längere Krankheiten, von der Jugend her. Selbstverständlich kommen diese Streifen auch an anderen Knochenenden vor, allerdings meist nicht so auffällig wie hier.

Abbruch der hinteren distalen Tibiakante, wie sie Fig. 73[212]) zeigt, kann leicht übersehen werden, weil die Dislocation gering zu sein pflegt und der Bruchspalt gänzlich vom Fibulaschatten überdeckt sein kann.

Schaft der Unterschenkelknochen.

Fibula.

Auftreten des ersten Knochenkerns der Diaphyse s. S. 114. Der Schaft ist nicht immer gerade, ohne daß path. Verhältnisse vorzuliegen brauchen. In der Mitte des Schaftes der Fibula und zwar tibialwärts trifft man einen länglichen Schatten an, der einer Periostitis ähnelt, aber normal ist und der Crista interossea entspricht; auch an der freien der Tibia abgewandten Seite beobachtet man zuweilen ähnliche, eine Periostitis oder alten Callus vortäuschende Schatten.

An der Grenze des proximalen und mittleren Drittels des Fibulaschaftes werden zumal bei Soldaten[213]) indirekte Brüche durch Muskelzug beobachtet (Rekruten-Krankheit); sie sind oft schwer, zuweilen erst durch den nachfolgenden deutlichen Callus festzustellen. Das Merkwürdige ist ihre allmähliche Entstehung ohne nachweisbares Trauma. Die erste Röntgenuntersuchung fällt nicht selten völlig negativ aus, erst bei Wiederholung nach 2—3 Monaten sieht man dann ringförmige Callusandeutungen. Die Brüche sind Querbrüche. Auch kleine — Schräg- —

[212]) Nach Grashey im Lehrbuch Rieder-Rosenthal, Bd. 1.

[213]) Nach Privatmitteilung von Generalarzt Dr. Glogau, der im Verlaufe einiger Jahre gegen 30 derartige Fälle beobachtete; s. auch: Hopfengärtner: Militärärztliche Zeitschrift. Heft 3. 1907. und Thöle, ebendaselbst. Heft 8. 1910.

Digitized by Google

Infractionen, eben gerade zu erkennen, kommen an der der Tibia zugewandten Seite vor.

Tibia.

Fracturen können nicht übersehen werden, wohl aber Längsfissuren, die im Tibiaschaft vorkommen und sich nur durch einen fast haardünnen Lichtstreifen kenntlich machen, den man nur in einer Strahlenrichtung erkennen kann.

Einknicke in den Tibiaschaft einige Zentimeter unterhalb der oberen Tibia-Epiphyse und Spontanfracturen, auch am Femur, dabei Aufhellung der Epiphysengegenden, Verbreiterung der Wachstumszone und deutliche fleckige Knochenatrophie bei jungen Leuten sind nach dem Kriege als neues Krankheitsbild „Hungermalacie" beschrieben worden[214]). Es soll sich dabei um eine Art Spätrhachitis mit Übergang in Osteomalacie handeln. Der Gang wird watschelnd, Treppensteigen schließlich unmöglich. (S. auch S. 8 oben.)

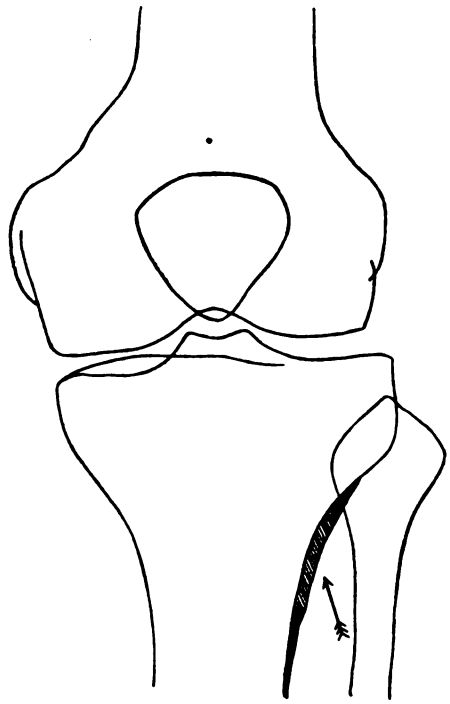

Figur 74.

Eine leichte Periostitis ossificans vorn an der Tibia ist sehr verdächtig auf beginnendes Gumma; natürlich kann hier auch eine einfach traumatische Periostitis ihren Sitz haben. Anamnese muß entscheiden. Ist die ossificierende Periostitis hochgradiger und mit ausgedehnten rareficierenden Prozessen der Corticalis combiniert, dann hat man das typische Bild eines periostalen Gummas vor sich. Bald mehr, bald weniger ausgesprochene Periostitiden beiderseits an den Tibiadiaphysen, seltener an den Fibuladiaphysen, auch an den Unterarmknochen wurden bei Fünftagefieber und anderen fieberhaften Erkrankungen beobachtet[215]).

Auf Dorsalaufnahmen des Unterschenkels pflegt man oben am lateralen Tibiarand einen der Corticalis aufsitzenden Schatten zu finden, der einer pathologischen Periostitis ossificans verzweifelt ähnlich sieht (Fig. 74), aber eine ganz normale Erscheinung ist (rauhe Ansatzstelle des Musc. tibialis anticus?).

[214]) Fromme: Über eine endemisch auftretende Erkrankung des Knochensystems. D. Med. Wochenschr. 1919. S. 510.

[215]) A. Burchard: Über den Nachweis von Veränderungen an den Schienbeinen beim Fünftagefieber und anderen fieberhaften Erkrankungen. Med. Klinik. 1918. Nr. 33.

Digitized by Google

Bei Röntgenuntersuchungen der Unterschenkelknochen Erwachsener versäume man niemals, genau nachzusehen, ob Andeutungen von Verkalkung der Arteria tibialis postica vorhanden sind. Man sieht die verkalkte Arterie auf Dorsalaufnahmen zwischen den beiden Knochen, auf Profilaufnahmen unmittelbar hinter den beiden Knochen, falls sie nicht in den Schatten der Fibula selbst fällt. Die Arterie ist nicht immer in ihrem ganzen Verlaufe verkalkt, oft sieht man nur auf einer Strecke von wenigen Zentimetern geringe Andeutung von kleinsten Kalkplättchen, die von dem weniger Erfahrenen leicht übersehen zu werden pflegen. Dazu muß bemerkt werden, daß die Feststellung einer Arterienverkalkung oft manches sonst Rätselhafte erklärt. Eigenartige, erheblich lang anhaltende Beschwerden nach einer leichten Fractur, Infraction oder bloß Distorsion oder Contusion finden ihre Erklärung oft nur in dem gleichzeitigen Bestehen einer Arteriosklerose.

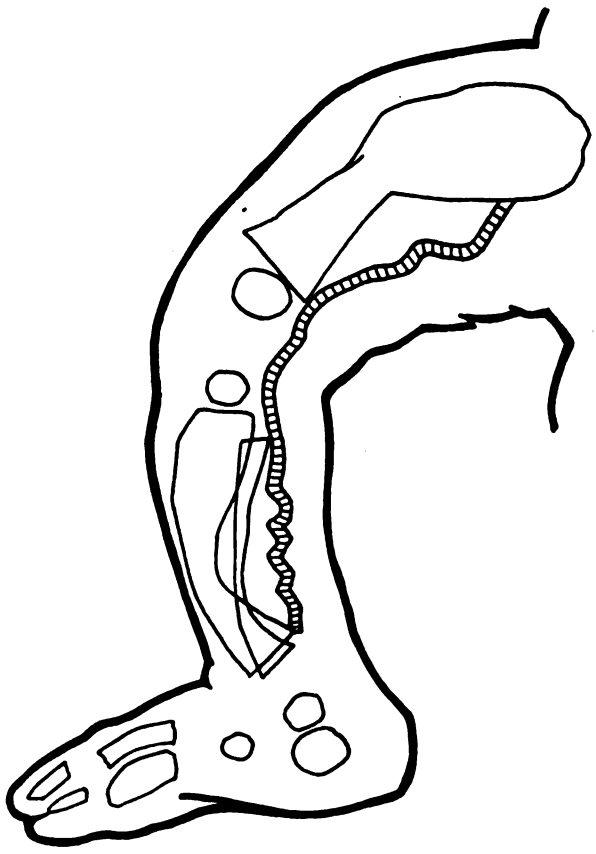

Figur 75[216]).

Varicen treten im Röntgenbilde gewöhnlich recht deutlich hervor, wenn sie von den das Glied tangierenden Strahlen projiciert werden. Der Grund, daß sie so markant hervortreten, liegt in der großen Differenz der Absorptionscoefficienten des Blutes plus verdickter Venenwand einerseits und des sie einhüllenden Fettgewebes andererseits.

Im distalen Tibiamalleolus vorn ist eine Compacta-Insel beobachtet worden; s. „Allgemeines", S. 3.

Äußerst selten kann einmal bei Kindern in den allerersten Lebensmonaten und -Jahren der Schatten der geschlängelten Arteria tibialis postica im Röntgenbilde erkennbar sein. Ein derartiges Bild bei einem Falle von Osteogenesis imperfecta findet sich in der ausländischen Röntgenliteratur. Es handelte sich daselbst um hochgradigste Arterien-

[216]) Skizze nach Sven Johannsson l. c. Anmerkung S. 39 dieses Buches.

Digitized by Google

verkalkung, die nicht übersehen werden konnte (s. Fig. 75). Aber man darf die Arterienverkalkung auch nicht in früheren Stadien übersehen. Verf. verfügt über ein solches Bild des Unterarmes (s. Fig. 21 und die in der betr. Anmerkung aufgeführte Literatur).

Proximales Ende der Tibia und Fibula s. unter „Knie".

Knie.[217])

Proximales Ende der Fibula.

Der Knochenkern der proximalen Fibula-Epiphyse kommt zwischen dem 3. und 6. Lebensjahre zum Vorschein.

Wenige Skeletteile sind so selten der Sitz von pathologischen Affectionen und Anomalien wie das proximale Ende der Fibula. Immerhin kann es in der Norm recht verschiedene Form aufweisen. Zeigt das Röntgenogramm eine scharf abgegrenzte, vollkommen durchlässige Stelle im Knochen, so denke man an Sarkom, bei verschwommenen Grenzen von kalkarmen Stellen an Tuberculose.

Bei normalem Kalkgehalt aber hochgradiger Mißgestaltung des proximalen Fibula-Endes kann die Ursache in Exostosen zu suchen sein, die dann selten isoliert vorkommen. Man prüfe daraufhin Tibia- und Femur-Epiphysen bzw. -schäfte.

Tibia-fibulare Synostose wurde bei Genu valgum beobachtet[217a]).

Proximales Ende der Tibia.

Der Kern der proximalen Epiphyse tritt kurz vor der Geburt auf und verschmilzt gegen das 20. Lebensjahr hin mit der Diaphyse.

Für forensische, geburtshilfliche und andere medizinische Zwecke dürfte folgendes zu wissen wichtig sein[218]): 1. Jedes Kind, das 2700 Gramm oder mehr wiegt und 47 cm oder mehr mißt, mit zwei Ossificationspunkten (tibialem und femoralem) am Knie, ist ausgetragen. 2. Jedes Kind, mit tibialem und femoralem Ossificationspunkt, das 2600 Gramm oder weniger wiegt und 44 cm oder mehr mißt, ebenso ein solches, das nur einen Ossificationspunkt, den femoralen, aufweist, aber mehr als 2800 Gramm wiegt und mindestens 44 cm mißt, ist ausgetragen oder beinahe ausgetragen. 3. Jedes Kind mit zwei Ossificationspunkten am Knie hat wenigstens $8^1/_2$ Monate im mütterlichen Uterus verbracht. 4. Ein Kind, das weniger als 2500 Gramm wiegt und keinen Ossificationspunkt am Knie zeigt, ist nicht ausgetragen. Verzögerungen der foetalen Ossification schienen nur durch Syphilis bedingt zu werden.

Bei Kindern in den ersten Lebensjahren fällt zuweilen auf Profilbil-

[217]) Zur normalen Röntgenanatomie des Knies s. den Atlas I Grashey, 4. Aufl., sowie den Atlas von Wilms u. Sick: Die Entwickelung der Knochen der Extremitäten von der Geburt bis zum vollendeten Wachstum. Röntgenarchiv Hamburg 1902; ferner: Hasselwander: Die Röntgenstrahlen in der Anatomie, im Lehrbuch Rieder-Rosenthal. 2. Bd. 1918. — Sessa u. Alberti: s. Anm. 1), S. 1.

[217a]) H. Rahm: Die tibia-fibulare Synostose. Ztschr. f. orthop. Chir. 43. S. 183.

[218]) Nach M. Poizier: Etude röntgenographique du genou chez le nouveauné. Société française de l'électrothérapie et de radiologie médicale. 16. Januar 1913.

Digitized by Google

dern, Grenze des proximalen und mittleren Drittels, eine schräge, 2 bis 3mm breite Durchbrechung der Corticalis auf, = normal (Foramen nutr.).

Durchschnittlich im Alter von 10—13 Jahren tritt von der Epiphyse (sog. oberen Epiphyse) aus, vorn über die Diaphyse zungenförmig herabhängend, ein Fortsatz nach abwärts, der sog. schnabelförmige Fortsatz der oberen Tibia-Epiphyse (Fig. 76 BCD). An seinem distalen Ende tritt dann ein isolierter Knochenkern (sog. vordere Epiphyse) auf, der später die Tuberositas bildet; er vereinigt sich knöchern mit dem schnabelförmigen Epiphysenfortsatz zwischen 13. und 15. Jahre. Eine vordere Tibia-Epiphyse kommt auch bei den höheren Säugetieren vor. Vergleichend anatomisch wird sie als vorderer bzw. unterer Abschnitt der oberen Epiphyse angesehen, der sich, vermutlich unter dem Einfluß

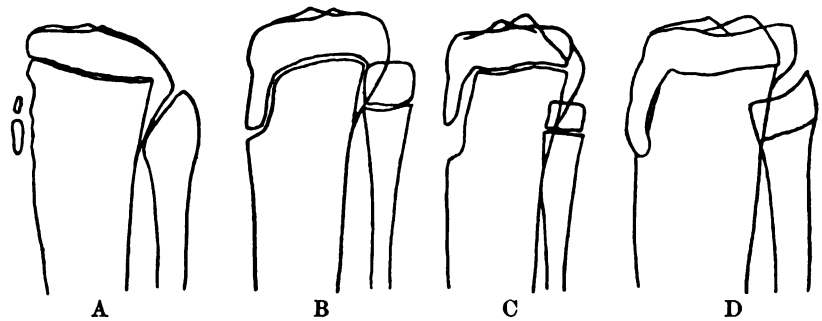

Figur 76.

zunehmend starker Beanspruchung des Ligamentum patellae, von dem größeren hinteren bzw. oberen Abschnitt der oberen Epiphyse abgetrennt hat und selbständig ossificiert. Sie kann sich beim Menschen auf beiden Seiten desselben Individuums in verschiedenen Richtungen in verschiedener Ausdehnung entwickeln, die Diaphyse sich an der Bildung der Tuberositas auf den beiden Seiten in verschiedener Ausdehnung beteiligen, das Ligam. patellae sich auf jeder Seite verschieden lang einsetzen, außerdem die Knochenkerne auf der einen Seite früher als auf der anderen auftreten. Da außerdem distal an der vorderen Epiphyse manchmal noch ein 2. Kern vorkommt, so kann die ganze Tuberositaspartie auf beiden Seiten ein recht verschiedenes Röntgenbild bieten. Was nun die Tuberositas tibiae des Menschen im besonderen anbetrifft, so wird sie in der Regel gebildet proximalwärts von der vorderen Epiphyse, distalwärts aber von einem an diese sich anschließenden Diaphysenabschnitt, seltener, ohne wesentliche Beteiligung der Diaphyse, von der vorderen Epiphyse und einem distal sich an sie anschließenden unteren Kern, der meist die vordere Epiphyse in vertikaler Richtung an Größe übertrifft. Das Ligam. patellae setzt sich bei den Aufrechtgehenden, beim Menschen, den Anthropoiden und den altweltlichen Affen an die Diaphyse, distal der vorderen Epiphyse, an; bei den anderen Säugetieren an die obere bzw. vordere Tibia-Epiphyse[219]).

[219]) A. Kirschner: Die vordere Epiphyse und der untere Tuberositaskern der Tibia beim Menschen und in der Säugetierreihe. Die Tuberositas tibiae des Menschen.

Digitized by Google

Bilder, wie in Fig. 76 (auch 89 A) gezeichnet, gehören alle ins Bereich des Normalen. Aber man muß auch darüber unterrichtet sein, was hier für Veränderungen vorkommen können — und Veränderungen, besonders traumatischer Natur, sind an diesem vorstehenden Skeletteil gar nicht selten. Schlatter und Osgood verdanken wir seit 1903 die Kenntnis eines neuen Krankheitsbildes (s. Fig. 77). Mehrere Dutzend Fälle etwa sind bisher publiciert[220]), doch scheinen manche Irrtümer dabei vorgekommen zu sein, indem Fracturen und Zertrümmerungen zu Unrecht angenommen wurden. Der Röntgenbefund ist nämlich in entsprechenden Fällen meist der, daß der Tuberositaskern stärker abgehoben ist, daß der von oben kommende zungenförmige Epiphysenfortsatz verwaschene auf-

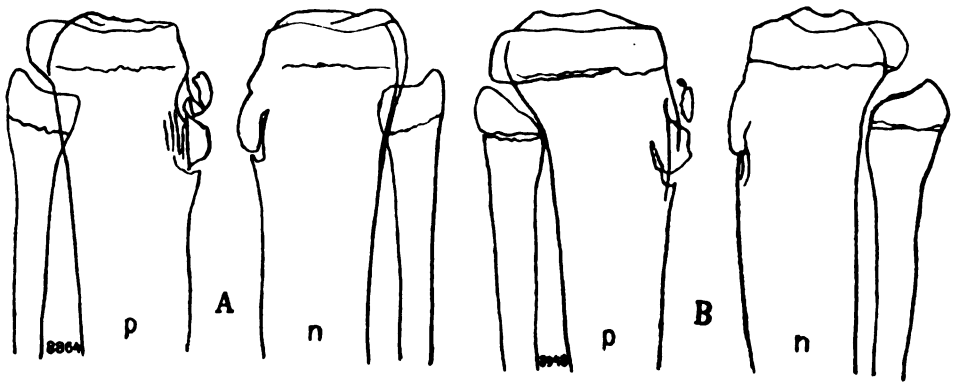

Figur 77[222]).

gehellte Konturen hat und sein Kern sowie der der Tuberositas kleinfleckig aufgehellt und zerklüftet sich darbietet. Der fragliche Befund wird häufiger bei Knaben (als bei Mädchen) zwischen 12. und 15. Jahre erhoben. Zuweilen wird das Leiden an beiden Tibien angetroffen, sonst soll die rechte Tibia bevorzugt sein. — Schlatter nahm einen unvollkommenen Abriß des Epiphysenfortsatzes an. Nach eingehenden Forschungen[221]) scheint es sich um eine durch eine Quetschung oder Zerrung der

Archiv f. Anatomie und Entwicklungsgeschichte. Anatom. Abteilung. Leipzig 1908. — S. auch Decref: Les altérations du noyau osseux de la tuberosité du tibia. Internat. Kongreß für Radiologie und Elektrizität in Brüssel. 1910. — Licini: Verknöcherung der Tuberos. ant. tibiae. Beitr. z. klin. Chir. Bd. 78, S. 394.

[220]) Die diesbezügliche Literatur findet sich zusammengefaßt bei Jacobsthal: Über die in der Adolescenz auftretende Verdickung der Tuberositas tibiae. Deutsche Zeitschr. f. Chirurgie. Bd. 86. (Siehe auch: Hohmann. Zeitschr. für orthopäd. Chirurgie. 24. Bd.); s. ferner: E. O. P. Schultze: Zur Schlatterschen Krankheit. Symptom einer Systemerkrankung. Archiv f. klin Chir. Bd. 100, Heft 2. — Péteri: Schlattersche Krankheit. Fortschritte. Bd. 23. 1915 (mit Literaturverzeichnis). — Altschul: Arch. f. klin. Chir. Bd. 115. H. 3. — Hinrichs: Ztschr. f. orth. Chir. Bd. 41. H. 3. — Mandl: Wiener m. Wschr. 1922. S. 1380. 4 doppelseitige Schlatter bei Fußballspielern! — R. Bader: Amer. J. of Röntg. 1922 Okt.

[221]) Über Osteochondritis an der Tuberositas tibiae und sogenannte Osgood-Schlattersche Krankheit. Kienböck: Fortschritte. Bd. 15. 1910.

[222]) p = pathologisch, n = normal.

Digitized by Google

betreffenden Stelle verschlimmerte Osteochondritis zu handeln, die wahrscheinlich tuberculöser Natur und möglicherweise von einer primären Bursitis praetibialis weitergeleitet ist. Im ganzen kannte man 1915 fünf verschiedene Erklärungen für das eigenartige Krankheitsbild. (Zum Verständnis der Röntgenbilder s. auch den vorhergehenden Artikel.) In einer der zuletzt veröffentlichten Arbeiten[223]) wird eine einheitliche pathologisch-anatomische Grundlage der Schlatterschen Krankheit bestritten. Spätrhachitis scheine nur selten in Frage zu kommen. Eine traumatische Genese sei wohl nicht zu bestreiten, bei der vielleicht eine Hungerosteoporose oder eine Hungerosteomalacie mitgewirkt haben könnte. Ein Autor fand bei doppelseitiger Erkrankung auch eine Abhebung bzw. Auflockerung anderer Epiphysen, so am Olekranon, an den Trochanteren, Calcaneusapophysen, doch war die Aetiologie unklar. Spätrhachitis wurde abgelehnt[224]).

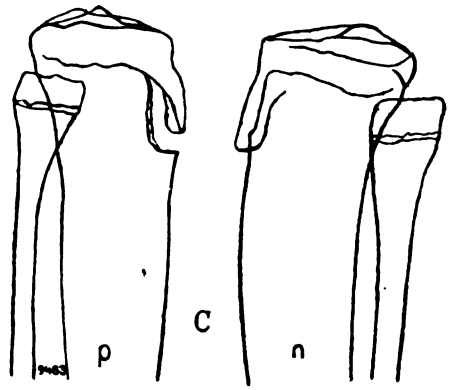

Figur 78.

Wegen der geschilderten eigenartigen Bilder können auch einmal wirkliche Fracturen übersehen werden; es kommen vor: 1. Abbruch eines Teiles der Tuberositas tibiae mit vollständiger oder unvollständiger Abtrennung des Stückes und fehlendem oder geringem Hinaufrücken derselben; 2. isolierter Abbruch der Tuberositas tibiae mit starker Dislocation oder nur mit Aufklappung des Fragments; 3. Abbruch der Tuberositas samt einem Teile des Condylus[225]).

Einmal erhob Verfasser bei einem Falle mit klinischem Befund von Schlatter-Osgood einen Röntgenbefund, wie er in Fig. 78 C. p. skizziert ist; unter dem scharfen, klaren, schnabelförmigen Epiphysenfortsatz zeigte sich ein mandelgroßer, maximaler Aufhellungsherd bzw. Defect. Dabei war Intumescenz und deutliche Fluctuation vorhanden. Ohne daß incidiert wurde, ist der Fall nach einem Jahre anscheinend geheilt. Da dieser Röntgenbefund total verschieden ist von den übrigen Röntgenbefunden der Literatur und Verfassers anderen Fällen (Fig. 77 A u. B), so möchte ich bezweifeln, ob man den Fall als „Schlatter-Osgood" bezeich-

[223]) W. Rieder: Zur Ätiologie der Schlatterschen Krankheit. Arch. f. klin. Chir. 1922. Bd. 120. Heft 3.

[224]) F. Mandl: Die „Schlattersche Krankheit" als „Systemerkrankung". Beitr. z. klin. Chir. Bd. 126. Weitere Röntgenarbeiten finden sich bei R. Alessandri. Arch. di Ortopedia. Anno XXVIII fasc. 6. 1911. — A. Bassetta. Ebendaselbst. Anno XXX. 1913. — T. Costa: Il Policlinico; sez. chir. A. XXIII. fasc. 7. 1916. — C. Lollini. Ebendaselbst.Anno XXIV. fasc. 7. 1917. — E. Milani. La Rad. Med. Anno VI. fasc. 3—4. 1919. — R. Mosti. La Riforma Medica. 1919. Nr. 33. — Taparelli. La Rad. Med. Vol. III., fasc. 3. 1916. — Ellis R. Bader. Am. Journ. of Röntg. Oct. 1922.

[225]) Kienböck: Abbruch der Tuberositas tibiae samt Teil des Condylus. Fortschritte. Bd. 15. 1910.

Digitized by Google

nen darf, zumal in einem in der Literatur abgebildeten, ganz gleichen Röntgenbild[226]) operativ krümeliger Eiter entleert und im ausgeräumten Gewebe Tuberkelbacillen gefunden wurden und der Tierversuch positiv für Tuberculose ausfiel.

Auf Dorsalbildern sehen wir meist die Mitte der Epiphyse der Tibia nicht als einfachen schmalen Bandstreifen, sondern getüpfelt aufgehellt oder in Form sich kreuzender Wellenlinien = normal, zum Teil Projectionserscheinung.

Zeigt auf Dorsalbildern der mediale Tibiacondylus an der Stelle, wo er in den Schaft übergeht, keine Rundung, sondern einen spitzen, nach der Fußwurzel zu gerichteten Dorn, so hat man in erster Linie an (multiple) cartilaginäre Exostosen zu denken. Zwecks Klarstellung suche man, ob auch an den Femurkondylen ähnliche knöcherne Ausladungen vorhanden. Läßt auch da das Bild wegen der Kleinheit der Auswüchse noch irgendwelche Zweifel, so röntgenographiere man das distale Ende der Tibia und Fibula oder noch die distalen Enden der Vorderarmknochen. Irgendwo wird man da schon Knochenvorsprüngen begegnen, die über ihr Wesen als richtige cartilaginäre Exostose keinen Zweifel lassen. Vielleicht können noch andere Skelettveränderungen die Diagnose unterstützen. Mehrfach ist in der Literatur das gleichzeitige Vorkommen von Knochensarkom oder von partiellem Riesenwuchs bei multiplen cartilaginären Exostosen beschrieben worden. Außerdem sitzen diese Exostosen nicht einfach dem Knochen auf, sondern die betreffenden Knochen sind in ihrer Form deutlich verändert, häufig kürzer und ihre Achse ist zuweilen gebogen. (Die aus Sehnen- bzw. Muskelansätzen hervorgegangenen Exostosen dagegen sitzen einem intacten Knochen, einer geschlossenen Corticalis auf[227]).

Ossificationen des Ansatzes des Ligamentum patellae an der Tuberositas tibiae kommen vor, sind aber viel seltener als am Ansatz der Quadricepssehne an die Patella.

Auf Dorsalbildern findet man im Schaft in Epiphysennähe und ihr parallel häufig sehr dichte linienartige Schatten; sie sollen von schubweise erfolgendem Längenwachstum des Knochens herrühren und werden gerne „Jahresringe" nach bekanntem Muster benannt (s. auch bei distalem Ende der Tibia, S. 117, Fig. 72).

Direkt unterhalb der Tubercula intercondyloidea trifft man zuweilen etwa erbsengroße kalkärmere Stellen an; diese Erscheinung ist ohne pathologische Bedeutung.

Gelenkpartie der Tibia.

Die Tubercula intercondyloidea repräsentieren sich selten in der Regelmäßigkeit, die man unwillkürlich bei ihnen vorauszusetzen

[226]) Kienböck l. c. Fortschritte. Bd. 15. S. 139. Tafel 14, Fig. 6.

[227]) Zur ausführlichen Orientierung über diese Fragen diene die Arbeit von Kienböck: Zur röntgenographischen Anatomie und Klinik der chondralen Displasie der Knochen mit multiplen kartilaginären Exostosen. Wiener Mediz. Wochenschr. Nr. 47. 1903.

Digitized by Google

pflegt. Manchmal ist das eine Ende spitz, das andere stumpf, auch die Delle zwischen ihnen ist, abgesehen von Projectionszufällen, einmal mehr, einmal weniger tief. Auffälligere Unregelmäßigkeiten wie Umbiegung der Spitze des Tuberculum gehören meist schon ins Gebiet des Pathologischen (Arthritis chronica levis).

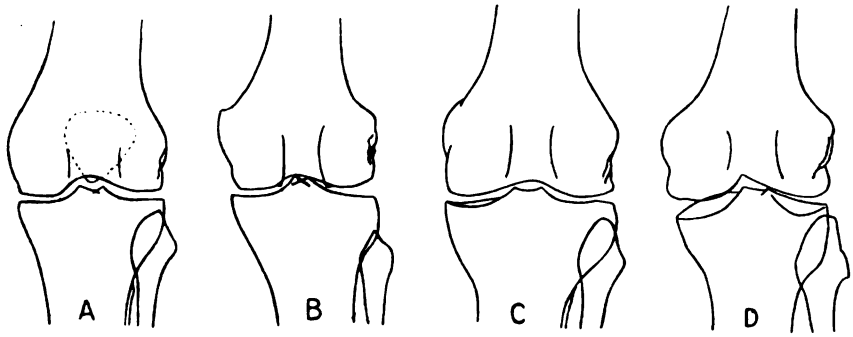

Figur 79.

Fracturen der Tubercula intercondyloidea kommen vor, wenn auch selten; sie sind sichere Zeichen schwerer innerer Torsionen. Der Abriß eines solchen Tuberculum soll den Abriß des (röntgenographisch bekanntlich unsichtbaren) daran haftenden Meniscus beweisen[228]).

Die beiden Gelenkecken des Tibiaschattens bilden normalerweise Winkel von etwa 70 bis 95 Grad, wobei der mediale immer um ein

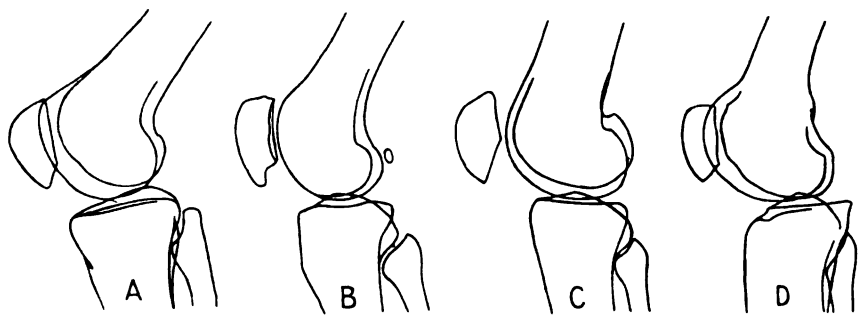

Figur 80.

paar Grad kleiner ist (s. Fig. 79). Bei beginnender einfacher chronischer Arthritis sitzen diesen Gelenkecken noch kleinste Spitzen auf (Fig. 82AB), die mit dem weiteren Verlauf der Krankheit sich abstumpfen und breiter zu werden pflegen. In Wirklichkeit entsprechen diese Schattenspitzen nicht Knochenstacheln, sondern Randwülsten, die um einen großen Teil des Knochens herumlaufen. (Figg. 79 u. 80 = normale Befunde.)

[228]) Nach Grashey: Die Röntgenuntersuchung in der Chirurgie; in Rieder-Rosenthal: Lehrbuch der Röntgenkunde. Bd. 1. Fig. 80. Leipzig, J. A. Barth. 1913.

Digitized by Google

Nicht allzuhäufig, aber doch schon ein paarmal beschrieben, kommt folgender Befund vor (Fig. 81 a)[229]: Er ist sicher pathologisch; seine Entstehungsursache ist nicht so leicht zu erklären. Um für Ossification der Gelenkkapselansätze gedeutet zu werden, dafür sind die Wülste (solche sind es zweifellos) zu scharf und kräftig abgesetzt. Und doch werden sie in der Regel nach Traumen angetroffen[230]).

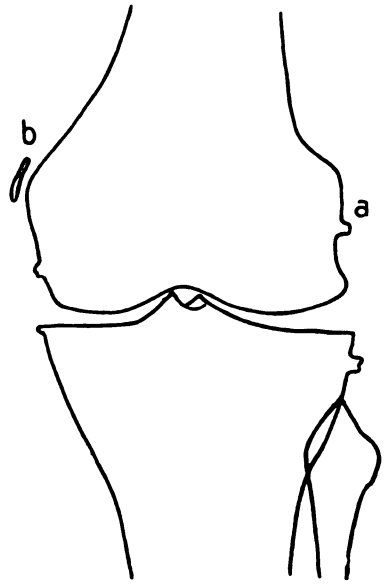

Figur 81.

Kleine Compressionsfissuren des proximalen Tibiagelenkendes dürfen, so unauffällig sie auch sein mögen, nicht übersehen werden.

Über Defect am medialen Tibiacondylus bei gleichzeitigem Begleitschatten des medialen Femurcondylus wie bei B Fig. 93; s. „Distales Femurende. Begleitschatten des medialen Condylus".

Die proximale Metaphyse der Tibia ist am häufigsten der Sitz von Tuberculose. Über ihre röntgenographischen Symptome gilt das bei „Distales Femurende" Gesagte.

Kniegelenkspalt.

Wenn alle klinischen Momente auf das Vorhandensein eines Gelenkkörpers hinweisen, auf dem Röntgenbild aber nichts dergleichen zu sehen ist, so darf man sich durch den negativen Röntgenbefund nicht ohne weiteres in seiner Diagnose irre machen lassen. Die überwiegende Mehrzahl aller Gelenkkörper ist bekanntlich knorpelig und bleibt deshalb den Röntgenstrahlen völlig verborgen (s. weiter unten unter „Arteria poplitea" und später unter: „Distales Femurende").

Der Gelenkspalt im Röntgenbilde entspricht bekanntlich dem Gelenkknorpel. Wenn der Knorpel (z. B. bei chronischer Arthritis) abgeschliffen ist, so ist im Röntgenogramm der Gelenkspalt naturgemäß schmäler. Die normale Breite beträgt etwa 3 bis 5 Millimeter. Eine genaue Grenze des Physiologischen vom Pathologischen ließe sich kaum festlegen, doch wird die Diagnostik dadurch erleichtert, daß die Knorpelabschleifungen unregelmäßig vor sich gehen, so daß z. B. in dem einen Falle die Gelenkknorpel der medialen Hälfte des Kniegelenks mehr abgeschliffen sind als die der lateralen Hälfte (s. Fig. 82 B) und umgekehrt.

[229]) Über die Bedeutung des freien Schattens bei Fig. 81 am medialen Condylus femoris siehe später unter „Distales Ende des Femur".

[230]) Ein entsprechender Fall findet sich in Verfassers Buch: „Die normale und pathologische Anatomie des Hüftgelenks und Oberschenkels". Hamburg 1905. Tafel 7, Fig. 12.

Digitized by Google

Stand der Röhrenfocus nicht annähernd über dem Gelenk, so sind die Verhältnisse etwas schwieriger zu beurteilen; vereinfacht wird ferner die Erkennung von Knorpelabschleifung noch durch das gleichzeitige Vorhandensein der oben erwähnten Randwucherungen der knöchernen Gelenkenden. (Figg. 82 und 83 = Fälle beginnender und vorgeschrittener primär chronischer Arthritis.) Blutergelenke geben übrigens ähnliche Röntgenbilder[231]).

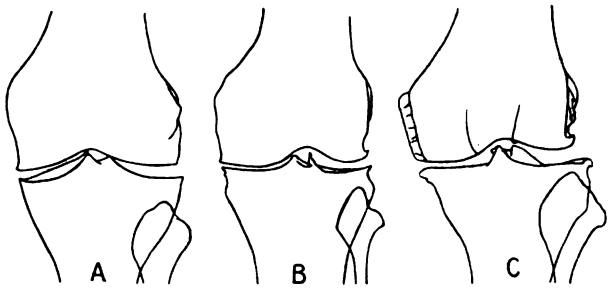

Figur 82.

Verschmälerung des Gelenkspaltes auf der verletzten Seite bei leichter Subluxation der Tibia gegen die gesunde Seite soll auf Abreißung eines C-Knorpels (Meniscus) in seiner ganzen Circumferenz mit Dislocation ins Gelenkinnere schließen lassen[232]). Ferner soll bei Meniscus-Verletzungen hin und wieder eine leichte Verdrängung des Ligam. patellae auf der Profilaufnahme erkennbar sein, was aber doch wohl nur als sekundäre Folgeerscheinung eines Gelenkergusses gedeutet werden darf.

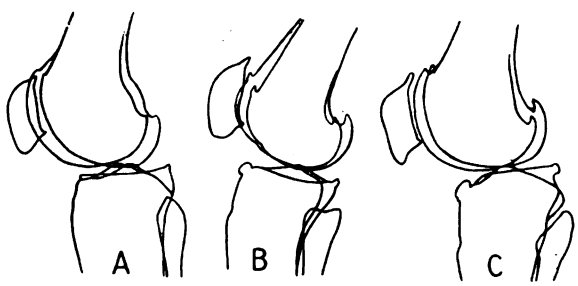

Figur 83.

Recht häufig ragt der laaterale Tibiacondylus weiter nach außen als der correspondierende Femurcondylus. Man diagnosticiere deshalb in solchen Fällen, wenn der Patient ein Trauma erlitten hat, nicht etwa gleich eine Subluxation. Allerdings sollen Kniee mit solchen Incongruenzen zu Arthritis deformans disponiert sein[233]).

Ist die Arteria poplitea stark verkalkt, so kann sie auch auf Dorsalbildern durch den Gelenkspalt hindurch bemerkt werden. Wer nicht an diese Möglichkeit denkt, kann den Schatten der Arterienwand in der Gelenkspaltaufhellung für einen Gelenkkörper halten.

Auf der Hälfte aller dorsalen Knieaufnahmen fällt der Schatten der

[231]) Engels: Über das Blutergelenk und sein Röntgenbild. Fortschritte. Bd. 25. 1918 (mit Literaturverzeichnis).

[232]) Nach Schwarz: zit. bei Schlatter: Meniscusluxationen des Kniegelenks. Beitr. z. klin. Chir. 41. 229. 1903.

[233]) Preiser: Über die praktische Bedeutung einer anatomischen und habituell-functionellen Gelenkflächenincongruenz. Fortschritte. Bd. 12. S. 313. 1918 und Bd. 15. S. 45. 1910.

Digitized by Google

distalen Randpartie der Patella in den hellen Gelenkspalt (siehe Fig. 79 A). Da nun bekanntlich die Patella infolge ihrer großen Entfernung von der Platte fast ganz im Schatten des Femur verschwindet, so übersieht der weniger Geübte leicht, daß der in der Mitte des Gelenkspaltes vorhandene erbsen- bis kleinbohnengroße Schatten der Patella angehört.

Weichteile am Knie.

Selbst wenn der Befund der Knochen des Knies eine klare Diagnose gestattet, darf eine Durchsicht der Weichteile niemals unterlassen werden, da z. B. eine gleichzeitig bestehende Verkalkung der Arteria poplitea erst erklärlich macht, weshalb Beschwerden nach leichteren Verletzungen um ein Vielfaches länger andauern als in Fällen, wo keine Gefäß-Sklerose vorhanden. Übrigens tritt die verkalkte A. poplitea trotz ihrer Größe in der Regel weniger deutlich hervor als die A. tibialis postica über dem Calcaneus; deshalb ist es direkt ein Kunstfehler, wenn der Röntgenolog beim Studium einer Profilaufnahme des Knies es unterläßt, da, wo die Arterie ungefähr verläuft, nach ihr zu suchen. Drum sei ihr Verlauf hier skizziert (Fig. 84).

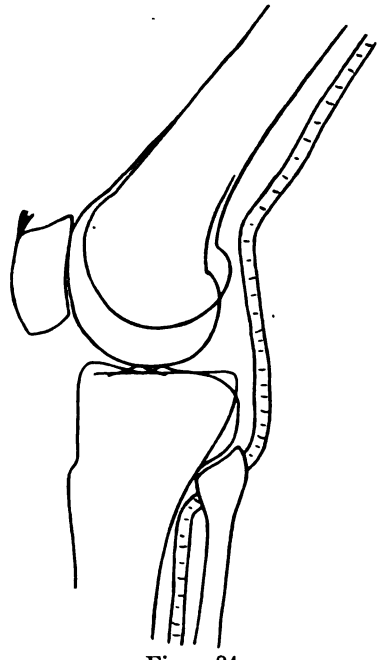

Figur 84.

Häufig besteht bei Arteriosklerose gleichzeitig eine Ossification des Ansatzes des Musc. quadriceps an der proximalen Kante der Patella (Fig. 84), eine Erscheinung analog der Ossification des Achillessehnen-Ansatzes am Calcaneus bei Verkalkung der Arteria tibialis postica und antica (s. auch unter „Patella").

Die hinter dem distalen Femurende etwa 10 cm lange, bis 3 cm breite sehr durchlässige Weichteilpartie entspricht der physiologischen Fettanhäufung hier.

Der erbsen- bis haselnußgroße Knochenschatten hinter dem Kniegelenk oder etwas proximal, bei schrägen Knieprojectionen scheinbar dem Gelenk angehörend, ist die Fabella, das Böhnchen, das häufig knöchern auftretende Sesambein in der lateralen Gastrocnemiussehne: Sesamum genu superius laterale. In rund 10—15% aller seitlichen Knieaufnahmen kommt sie zum Vorschein, davon in etwa jedem 5. Falle an beiden Knien. Nach Angaben von Anatomen ist sie bei Frauen, nach Angaben von Röntgenologen bei Männern häufiger. (Bei den Negern soll die Fabella fast regelmäßig vorkommen.) Trotz des häufigen Vorkommens und trotzdem bereits in den ersten Jahren nach Röntgens Entdekkung auf das Nichtpathologische dieses Schattens aufmerksam gemacht wurde, kam es selbst gegen das Jahr 1910 noch vor, daß es in der Li-

Digitized by Google

teratur als freier Gelenkkörper beschrieben worden ist; leider wurde auch da noch operativ danach gesucht. Beim Menschen kommt in der Regel nur eine Fabella vor, äußerst selten einmal zwei (s. Fig. 85)[234]). Bei manchen Tieren kommt die Fabella constant in Vierzahl vor. — Ob auch am medialen Kopfe des Gastrocnemius ein Sesambein vorkommen kann, darüber herrscht noch nicht volle Klarheit. Alte berühmte Anatomen haben ein solches erwähnt. Jedoch glaubt man neuerdings, daß es sich dabei um einen abgebrochenen Processus muscularis labii medialis femoris gehandelt habe. Da man auf Röntgen-Dorsalaufnahmen die Fabella gewöhnlich nicht sieht, so werden die Röntgenologen weniger zur Entscheidung dieser Frage beitragen können. Wenn die Röntgenologen immer von dem lateralen Sesambein gesprochen haben, so haben sie sich damit wohl auf die Angaben der Anatomen verlassen, denn aus den Profilbildern kann man nicht ohne weiteres ersehen, ob das Gebilde medial oder lateral liegt. — Die Gestalt der Fabella ist gewöhnlich oval oder kreisrund, zuweilen mit einer Gleitfläche; ihre Länge schwankt etwa zwischen 3,5—13,5 mm, ihre Breite von 2—9 mm, ihre Dicke 1,5—10 mm. Bei chronischer Osteoarthritis bzw. Osteoarthritis deformans und anderen Gelenkaffectionen wird sie auch größer und mehr oder weniger stark deformiert angetroffen. Vor dem 12.—15. Lebensjahre pflegt sie nicht erkennbar zu sein. Mit zunehmendem Alter und besonders unter dem Einfluß arthritischer Veränderungen soll der Prozentsatz ihrer röntgenologischen Nachweisbarkeit und ihre Größe sich steigern. Auch scheint in gewissen Fällen ein Zusammenhang zwischen Trauma und Fabella zu existieren; das ist so zu denken, daß ein durch das Trauma gesetzter Reiz die knorplige Fabella zur Verknöcherung resp. Verkalkung und damit zum röntgenologischen Sichtbarwerden bringt. Ihre Lage ist immer oberhalb einer im Gelenkspalt des stehenden Beines gelegt gedachten Horizontalebene und nicht über die Mitte hinaus medialwärts. Verfasser veröffentlichte einen Fall, bei dem der Fabellaschatten 4 bis 5 cm distal vom Kniegelenk und über die Mitte medialwärts dislociert war[235]). Es wurde aus diesem Bilde (s. Fig. 86), der Anamnese und dem eigenartigen

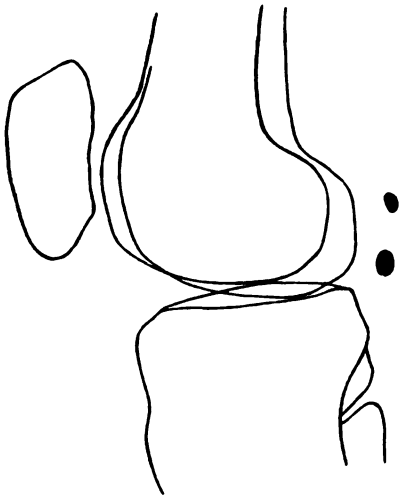

Figur 85.

[234]) Nach H. Fischer: Beitrag zur Kenntnis der Skelettvarietäten. Fortschritte. Bd. 19. 1912; s. ferner: Pancoast: Radiographic statistics of the sesamoid in the tendon of the gastrocnemius. Univ. of Pensylvania. Med. Bull. 1909. Nr. 7. — Karl Pichler: Das Sesambein im Wadenzwillingsmuskel. Tastbefunde am Lebenden. Zeitschrift f. angew. Anatomie u. Constitutionslehre. Bd. 4, Heft 1/3. Berlin 1918 (ausführliche Arbeit, die auch die reinanatomische diesbez. Forschung kritisch berücksichtigt).

Digitized by Google

klinischen Befunde ein Abriß der lateralen Gastrocnemiussehne diagnosticiert. Die Fabella war auch auf der Dorsalaufnahme durch den Tibiaschatten hindurch deutlichst zu sehen, was, wie oben erwähnt, bei der normalen Fabella so gut wie niemals der Fall ist. Das kam daher, daß sie in diesem Falle derb osteosklerotisch war, wohl als Reiz auf den Unfall der Sehnenabreißung. Differentialdiagnostisch kommt bei normaler und pathologisch veränderter Fabella in Betracht: Corpus liberum, Knochenabsprengungen, incrustierte Synovialzotten, verkalkte Gelenkkapselplatten, Kalkablagerungen in den Weichteilen, Verkalkungen der Bursae gastrocnemii medialis et lateralis, großer Phlebolith, verkalkte Solitärfinne. Für den, der schon ein paar Dutzend Knie röntgenographiert hat, ist die Unterscheidung nicht schwer. Für den, der den Schatten zum ersten Male zu beurteilen hat, sei bemerkt, daß alle die soeben genannten Affectionen der regelmäßigen scharfkonturierten ovalen oder kreisförmigen Gestalt entbehren, daß Phlebolithen kaum einmal die Größe der Fabella erreichen und daß solitäre verkalkte Zystizerken zu den allergrößten Seltenheiten gehören. (Multiple Zystizerkenschatten s. Fig. 87.) Deformierte, mit anderen Substraten schon eher zu verwechselnde Sesambeine aber finden sich nur, wenn auch sonst Veränderungen, klinisch oder röntgenologisch oder beides, vorhanden sind.

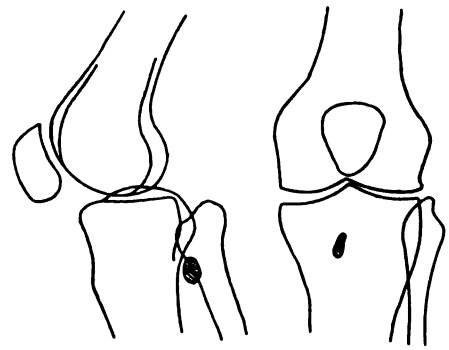

Figur 86.

Ein fabella-ähnliches abgesprengtes Knochenstück wurde gefunden bei Abriß des Ansatzes des vorderen Abschnittes des Lig. cruciat. post.[235a]).

Auf der Vorderseite des Knies tritt normalerweise das Ligamentum patellae zwischen unterer vorderer Patellakante und Tuberositas tibiae deutlich hervor. Nach schweren Unfallzerrungen, ferner nach leichten Zerrungen, aber bei gleichzeitigen Ernährungsstörungen (Arteriosklerose, Gicht usw.) werden kleinere und größere Ossificationen im Ligamentum angetroffen.

Zwischen dem Ligamentum patellae, der Tibia, dem Femur und der Patella liegt normalerweise eine sehr durchlässige, rhombenförmige Stelle. Sie entspricht den hier befindlichen dicken Fettmassen und Schleimbeuteln und zeigt eine eben gerade sichtbare, mit einer gewissen Regelmäßigkeit marmorierte Struktur. Zwischen diesem Fettwulst und den Femurkondylen muß man sich die Gelenkkapsel denken. Bei vorgeschritteneren Graden chronischer Arthritis verschwindet die Durchlässigkeit dieses Rhombus in Nähe der Kondylen ziemlich stark infolge

[235]) Bilder und Beschreibung des Falles s. A. Köhler: Arrachement tendineux démontré par la röntgenographie. Journ. de Rad. Bd. V. Jahrg. 1911. Brüssel.

[235a]) Kaufmann: Schweiz. med. Wochschr. 1922. Nr. 30 u. 31.

Digitized by Google

der sehr verdickten, jetzt gewissermaßen sichtbar werdenden Gelenkkapsel. Auch die Struktur und Form des noch durchlässig bleibenden Teils wird mehr oder weniger verändert.

Über und oben hinter der Patella eine etwa 5 cm lange aufgehellte Partie in den Weichteilen = normal; Schleimbeutel und Fett.

Die Quadricepssehne tritt auch in normalem Zustande meist deutlich zutage. Ist sie an ihrem Ansatz an der Patella, was recht häufig dem Röntgenologen zu Gesicht kommt, verknöchert, so ist das natürlich pathologisch. Solche Ossification wird angetroffen bei gleichzeitiger Arteriosklerose (s. S. 129), bei chronischer Arthritis und Arthritis deformans, auch bei Arthropathia tabica und nach Zerrungen der Sehne ohne andere Complikationen.

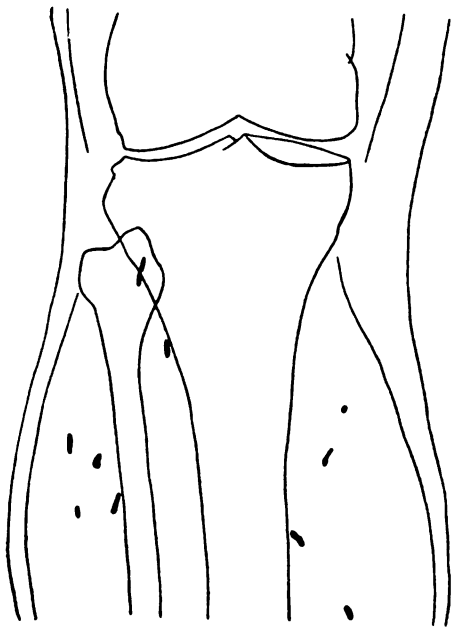

Figur 87.

Hier und da einmal, wenn auch recht seltten, bei schwerer chronischer bzw. deformierender Arthritis sind noch andere größere Kalkeinlagerungen in den absonderlichsten Formen in der Quadricepssehne oder seiner näheren Umgebung anzutreffen; dieselbe Erscheinung kommt vor in den dorsalen Weichteilen des Kniegelenks in der Nähe der Fabella.

Im Schatten der Wadenmuskulatur und der Kniekehle beobachtete Verfasser einmal kalkdichte Schatten in Gestalt, Anordnung und Häufigkeit, wie sie Fig. 87 zeigt[236]). Die Schatten waren homogen, von 2—4 mm Breite und 7—12 mm Länge. Die Lage ihrer Längsachse entsprach ungefähr dem Muskelverlauf. Es wurden verkalkte Parasiten angenommen, die Probeexcision bestätigte die Diagnose und zwar handelt es sich um verkalkte Zystizerken (Cyst. cellulosae). (Schatten verkalkter Trichinen sind durchweg rund und haben nur 1—2 mm Durchmesser!!) Nach diesen Merkmalen und, wenn die Finnen in größerer Anzahl vorkommen, dürfte eine Fehldiagnose zu vermeiden sein. Nur in dem Falle, daß es sich einmal um eine ganz einzelne, eine solitäre Finne handeln sollte, kämen differentialdiagnostisch Osteom, verkalkter kleiner Hauttumor und verkalktes subcutanes Granulom in Betracht. Daß ein Patient mit verkalkten Zystizerken auch an Taenien leiden müsse, ist nicht

[236]) A. Köhler: Zur Röntgendiagnostik der Schmarotzer des Menschen (Cysticercus cellulosae. Distonum pulmonale). Verhandl. d. Deutschen Röntgen-Gesellschaft. 1914. Bd. 10. — S. ferner: Landois. Berl. klin. Wochenschr. 1912. S. 1639. — Küttner u. Landois: Die Chirurgie der quergestreiften Muskulatur. Lief. 25 a der „Deutschen Chirurgie". 1913. — Pichler: Wiener klin. Wochenschr. 1911. H. 11 u. 12.

Digitized by Google

nur nicht nötig, sondern solches Zusammentreffen wurde direkt bestritten (so von Virchow). Es sind aber in letzter Zeit genug Fälle beschrieben worden, wo beide Formen (Finnen und ausgebildetes Tier) beim selben Menschen sich fanden.

Patella.

Die Kniescheibe, gewissermaßen ein großes in die Quadricepssehne eingeschaltetes Sesambein, beginnt innerhalb der Grenzen eines recht weiten Zeitraumes ihre Verknöcherung, nach den Angaben der Anatomen im 1. (Kölliker) bis im 15. Lebensjahre (Munz). In den röntgenologischen Arbeiten wird das 5. und 6. Lebensjahr angegeben. Der Knochenkern hat oft in den ersten Jahren der Verknöcherung einen recht groben rauhen Kontur; das scheint normal zu sein.

Bei Defectanomalien des Oberschenkels fehlt oft die Patella.

Eine isolierte Wachstumsstörung der Patella, bestehend in Strukturzerstörung, Schrumpfung und Sklerosierung des Knochenkerns kommt vor in Combination mit dem gleichen Prozeß im Os naviculare pedis. Der Prozeß heilt in einigen Jahren mit Wiederherstellung der Struktur, der normalen Größe und Form wieder aus (s. unter: Naviculare pedis, S. 94ff. und der daselbst angegebenen Literatur).

Bei 10jähr. Mädchen wurden nach Überanstrengung vorn u. unten verwischte Konturen der Profil-Patellaeschatten gesehen[336a]).

Die kindliche und auch die erwachsene Patella reicht bei bequemster Beugestellung des Knies im Femur-Tibia-Achsenwinkel von 150 Grad mit ihrem proximalen Ende normalerweise kaum über die Verlängerungslinie der Femurknorpelfuge. Bei der Littleschen Krankheit (angeborene Gliederstarre) steht sie um mehrere Zentimeter proximaler[237]). — Angeborene laterale Luxationen kommen vor[238]).

Auf Dorsalbildern ist die Patella schlecht zu übersehen, auf Ventralbildern etwas besser, auf Profilbildern am besten; auf letzteren ähnelt ihr Schatten in der Norm einem ungleichseitigen Parallelogramm mit abgestumpften Ecken. In vereinzelten Fällen ist das distale Drittel schnabel- oder zapfenförmig gestaltet; diese Gestalt dürfte noch der Norm angehören. Im Durchschnitt ist die Patella doppelt so lang als breit (d. h. die Breite auf Profilbildern). Es kommen aber auch sehr lange flache Patellae vor, = normal (Atavismus; die Affen haben sehr lange flache Patellae).

Querfracturen und -infractionen sind immer deutlich zu sehen. Längsfracturen, die sehr selten sind, brauchen auf Profilbildern nicht aufzufallen, und auch auf Ventralbildern wird man sie genau suchen müssen; häufiger und auf Profilbildern sich kaum markierend sind die radi-

---

[336a]) Sinding-Larsen: Eine bisher unbekannte Affection der Patella bei Kindern. Acta rad. I. 2. Heft. 1921. — S. Johansson. Ztschr. f. orthop. Chir. Bd. 43. S. 82.

[237]) Peltesohn: Das Verhalten der Kniescheibe bei der Littleschen Krankheit. Inaug.-Diss. Leipzig 1901.

[238]) F. Schultze: Luxatio patellae lat. congen. 13. Orthop. Kongr.

[238]) Röntgenbilder eines solchen Falles s. bei Joachimstal: Über Struktur, Lage und Anomalien der menschlichen Kniescheibe. Arch. f. klin. Chir. Bd. 67. Heft 2. —

Digitized by Google

ären Fracturen, die Zertrümmerungen ohne besondere Dislocation. Hier schaffen schräge Projectionen oft gute Übersicht.

Eine seltene Anomalie ist die Verdoppelung der Patella. Sie pflegt doppelseitig aufzutreten[239]) und kann so wohl sicher von Querbrüchen bzw. -einrissen unterschieden werden. Der gleiche Umstand kommt uns zu Hilfe bei den ebenso seltenen Spaltbildungen der Patella, die für Längsfracturen gehalten werden könnten. Verfasser traf einmal beistehende doppelseitige Anomalie der Patella an (Fig. 88)[239 a]).

Sind auf Profilbildern die proximale und distale Gelenkecke des Patellaschattens nicht abgerundet, sondern laufen vielmehr in appositionelle scharfe Spitzen aus (Fig. 83), so besagt das, daß einfache chronische Osteoarthritis vorliegt. Bei Osteoarthritis deformans können diese Spitzen in dicke runde Wülste übergehen.

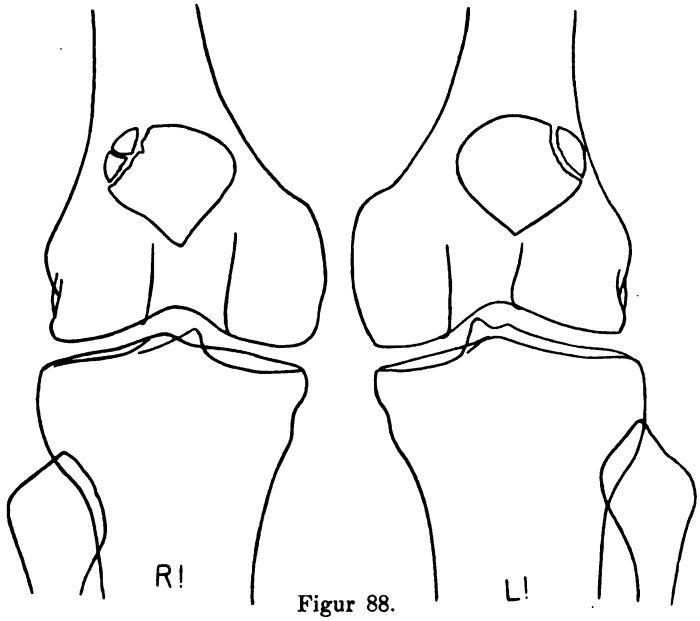

Figur 88.

Über die Ossificationen am Ansatz der Quadricepssehne und des Ligamentum patellae wurde oben bei den Weichteilen bereits gesprochen; hinzugefügt sei hier nur, daß in vereinzelten Fällen dabei auch vorn mitten auf der convexen Fläche von Periost- und Ossificationen Sehnenfasern aufliegen können.

Zuweilen setzt die Knochentuberculose ihre ersten Herde in die Patella. Das Häufigkeitsverhältnis des primaeren Befallenwerdens von Patella, Femur und Tibia ist nach großen Statistiken wie 2:5:6. Leider sind diese Herde im Röntgenbilde im Anfangsstadium kaum oder gar nicht zu sehen. Meist ist nur leichte Knochenatrophie in der ganzen Patella zu erweisen. Ist solche aber auch nur schwach angedeutet vorhanden und sprechen sonst alle klinischen Symptome für Tuberculose der Patella, so lasse man sich lediglich durch das Fehlen von circumscripten herdförmigen Aufhellungen im Röntgenbilde nicht abhalten, allenfalls

S. ferner auch: Walther Müller: Über typische accessorische Knochenbildungen an der Patella. Bruns Beitr. z. kl. Chir. Bd. 120. Heft 3.

[239 a]) S. ferner: H. Blencke: Patella bipartita. Ztschr. f. orthop. Chir. Bd. 42. Heft 5. — Simonett: Schweiz. Ztschr. f. Unfallk. 16. S. 210. — Fleischner: Fortschritte. Bd. 31. S. 209. 1923.

Digitized by Google

chirurgisch einzugehen. — Andererseits kommen Fälle vor ohne jede Atrophie der Patella mit ganz deutlichem, scharf abgegrenzten durchlässigen Herde (der natürlich auf Profilbildern am besten zu sehen ist). Es sind das Fälle, in denen das Gelenk nicht beteiligt ist, die auch meistens, wenn unbehandelt, nach außen durchzubrechen pflegen.

Bei manchen Fällen von chronischer Arthritis oder Arthritis deformans wird die Kniescheibe in ihrer ganzen Peripherie von Auflagerungen bedeckt; man sieht diese Erscheinung nicht auf Profilbildern und auf Dorsalbildern nur dann, wenn ein Stück Rand der Patella außerhalb des Femurschattens projiciert ist. Auf Ventralbildern diese Verhältnisse zu erkennen, ist mehr Aussicht vorhanden.

Distales Femur-Ende.

Bereits beim neugeborenen Kinde ist in der Regel der Knochenkern der unteren Femurepiphyse vorhanden (Grenzen: neunter Foetal- bis 3. Lebensmonat). Das Vorhandensein des Knochenkerns der distalen Femurepiphyse ist mit das sicherste Zeichen der Reife des Kindes. Sein Durchmesser beträgt normalerweise beim Neugeborenen 5 mm. (S. außerdem die Bemerkungen Seite 121.) Der mediale und der laterale Kontur des Epiphysenknochenkerns ist bis gegen das fünfte Jahr hin rauh und zackig, mit Protuberanzen besetzt[240]). Dann findet das Wachstum der Kondylen gleichmäßig mit glatten Grenzen statt. Ein solches Dorsalbild eines etwa zwei- bis dreijährigen Kindes (s. Fig. 89 B)) macht trotz vollkommener Norm dem weniger geübten Röntgenologen meist den Eindruck eines pathologischen Processes; besonders die immer rückwärts umgekrempelten Femur- (und Tibia-) Diaphysenecken verleiten zu dieser irrigen Annahme.

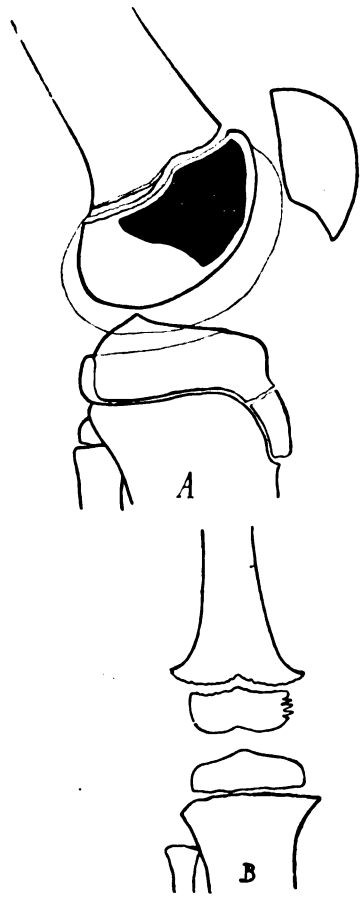

Figur 89.

Da das Femur der mächtigste Röhrenknochen ist, so wird es oft bei Verdacht auf Wachstumsstörungen der Kinder röntgenographiert, falls man nicht die Vorderarmknochen dazu vorzieht. Für Untersuchungen auf Morbus Barlow wählt man vorteilhaft die Femurepiphysenfuge. (Über andere pathologische Veränderungen der Knorpelfuge siehe: Distales Ende der Vorderarmknochen.) Characteristisch galt für

[240]) Ludloff: Über Wachstum und Architectur der unteren Femurepiphyse und oberen Tibiaepiphyse. Bruns'sche Beiträge. Bd. 38, Heft 1.

Digitized by Google

Barlow-Erkrankung ein eigentümlicher, der jüngsten Zone des Schaftes angehöriger, sehr dichter, verschieden breiter, leicht gewellter linienartiger Streifen. Das Röntgenbild erinnert etwas an einen breitgehämmerten[241]) Meißel (Fig. 90). Es ähnelt durchaus dem der Rhachitis (Möller faßte ja auch die betreffende Krankheit als acute Rhachitis auf). Sofern subperiostale Blutungen längs des Knochenschaftes vorhanden sind, tritt aber (bei M. Barlow) noch ein bis über 1 cm dicker Begleitschatten um den Schaft herum auf, der seiner Dichte nach nicht allein vom Blut herrühren kann, sondern wahrscheinlich auch von der ossificatorischen Tätigkeit oder von bindegewebiger Verdickung des abgehobenen Periostes oder beiden.



Figur 90.

Die Beurteilung der Knorpelfuge Jugendlicher ist nicht ganz einfach; denn falls der Focus nicht direkt über der Fuge stand, markiert sich der plattennahe Rand der Fuge getrennt vom plattenfernen Rand. Da ferner hier am Femur die Knorpelfuge keine plane Scheibe, sondern in verschiedenen Ebenen gekrümmt ist, entsteht ein Wirrwarr von Epiphysenlinien auf der Platte, der naturgemäß auf Profilaufnahmen noch verwickelter ist als auf dorsalen. Das größte Durcheinander sieht man aber, wenn — sei es absichtlich oder dadurch, daß Patient das Knie etwas drehte — die Aufnahme bei schrägliegendem Knie angefertigt worden ist. Diesen großen Schwierigkeiten in der Deutung kommt die Tatsache zugunsten, daß in der Knorfuge Jugendlicher äußerst selten Erkrankungen und äußerst selten Verletzungen ohne Dislocation vorkommen.

Man muß sich hüten, auf Profilaufnahmen von Kindern und Erwachsenen eine durchlässigere, annähernd kreissectorförmige Stelle (s. Fig. 89 A) in den Kondylenschatten für pathologisch, etwa für einen tuberculösen Herd oder dgl. zu halten (sogenanntes Epiphysen-Dreieck[242]). Dieser Epiphysenfleck ist eine ganz normale Erscheinung; er zeigt im Innern ein feines Netzwerk von Knochenbälkchen und ist nicht scharf durch eine einzige Linie begrenzt, sondern dadurch, daß immer dichtere Knochenbälkchen am Rande aneinandertreten. Er soll der Stelle an beiden Kondylen entsprechen, wo zahlreiche Vasa nutritia in den Condylus hineintreten und wo der Umschlag der Synovia liegt. Gegen das 16. Lebensjahr tritt er am sinnfälligsten hervor. Gegen das spätere Alter hin geht er ohne deutliche Grenze in die Aufhellung des Diaphyseninneren über. Sein distaler vorderer und hinterer Kontur entspricht der Corticalis des Femur zwischen den beiden Kondylen.

Auf Dorsalbildern Erwachsener hat normalerweise der innere Condylus immer eine bestimmtere Form. Sein Außenrand verläuft an-

[241]) Eugen Fraenkel: Die Möller-Barlowsche Krankheit. Hamburg 1918. Siehe auch: Grashey, Atlas II. Tafel 3, Figur 9. — H. Aron: Alimentäre Anaemie u. Skorbut. Klin. Wochenschrift 1922. S. 2035. — O. Cozzolino: La fase iniziale del morbo di Barlow. La Pediatria. fasc. 6. 7. 8. vol. 27. 1919.

[242]) Ludloff: zit. S. 135 dieses Buches.

Digitized by Google

nähernd in Form eines flachen gleichmäßigen Bogens oder ziemlich gerade mit abgerundeten Ecken oben am Übergang in den Schaft und unten an der Gelenkecke. Der laterale Condylus zeigt meist eine leicht hökkerige, unregelmäßigere Begrenzung. Die schön abgerundeten Ecken gelenkwärts werden mit dem Alter eckiger, schärfer, überschreiten aber nicht einen rechten Winkel.

Die Epicondyli treten nur hier und da einmal prägnant aus den Condyli hervor.

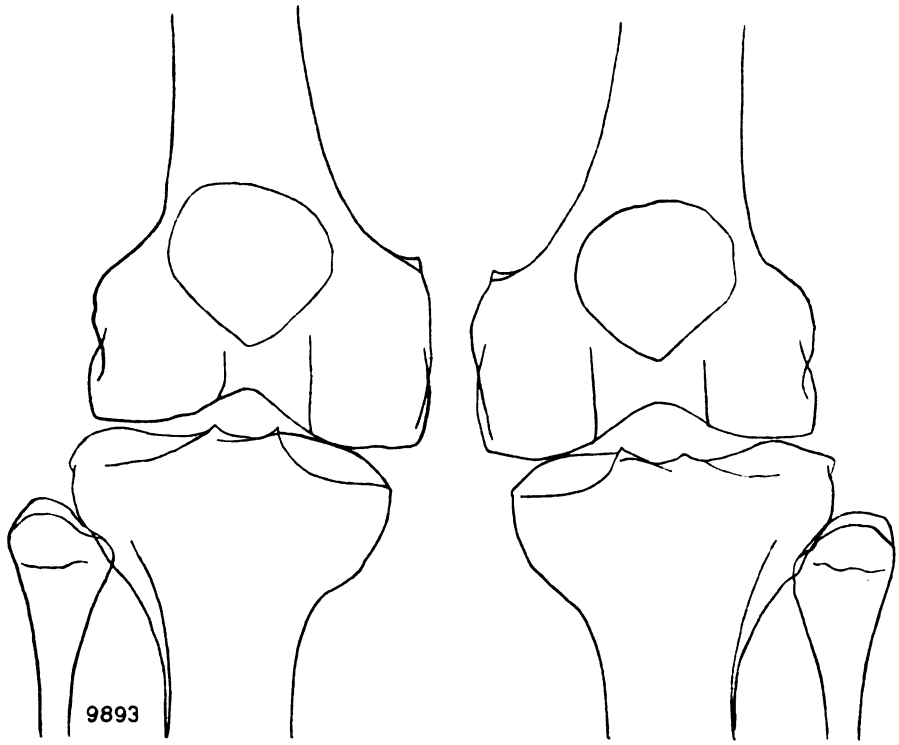

Figur 91.

Sitzen den Gelenkecken kleine Spitzen auf (wie in Fig. 82), so ist das nicht mehr normal, sondern der Anfang oder ein Stadium chronischer Arthritis. Bei Arthritis deformans sind die Excrescenzen größer und wulstiger. Die gleichen Erscheinungen finden sich auf Profilaufnahmen, und zwar hinten, wo die Kondylen in den Schaft überzugehen beginnen (Fig. 83 C) und, nur bei vorgeschritteneren Prozessen, auch vorn oben an der Trochlea femoris.

Mitunter haben die Femur- und Tibia-Kondylen etwas absonderliche, aber regelmäßige, Formen und der Gelenkspalt ist in der Mitte auffallend weit (s. Fig. 91, rechte Skizze vom Beschauer aus); solche Verhältnisse werden als Zufallsbefund erhoben und sind besonders auffällig bei Aufnahmen in Bauchlage. Man denkt zunächst an alte rhachitische Verbildungen (allerdings behauptete der Patient, bei welchem Verfasser

Digitized by Google

genannten Befund am ausgesprochensten fand, von seinen Eltern erfahren zu haben, daß er ganz besonders früh das Laufen gelernt habe); s. z. Vergl. Fig. 88.

Gewahrt man am Condylus internus eine eigentümliche Apposition, wie sie Fig. 82 C demonstriert, so hat man ebenfalls ein häufiges Characteristicum chronischer Arthritis vor sich. Dies Gebilde kann einen Breitendurchmesser bis 12 mm aufweisen.

Das Planum popliteum (hinten am Übergang der Kondylen in den Schaft) wird zuweilen mit einer sehr rauhen, zackigen Begrenzungslinie angetroffen, eine nicht pathologische Erscheinung (Fig. 92). Hier ist der Ursprung des Musc. gastrocnemius bzw. des Musc. plantaris. Bei Arthritis deformans kann die Leiste besonders groß sein. Sie soll am deutlichsten hervortreten, wenn der laterale Condylus nach unten und vorn projiciert wird.

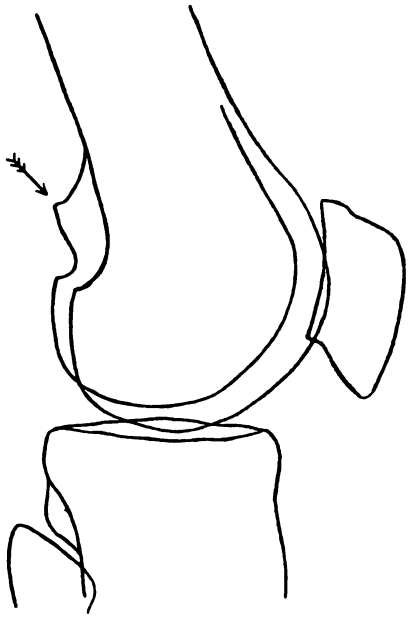

Figur 92.

Der Kontur der Femurcondyli im Profilbild entspricht normalerweise einer sogenannten Evolvente (Abwickelungslinie), d. h. wenn man die Randkurve in lauter kurze Strecken einteilt, so hat jede Bogenstrecke einen um so größeren Radius, je weiter sie ventral liegt. Diese Randkurve ist aber nicht immer mathematisch regelmäßig. Bei eben ausgewachsenen Individuen, besonders bei Individuen weiblichen Geschlechts, zeigt sie mitunter eine wunderbare mathematische Genauigkeit, bei Männern hingegen und schwer arbeitenden Frauen sind die Kurven etwas ventral von ihrer mittleren Partie oft durch eine flache Concavität unterbrochen; es ist dies diejenige Stelle, bis zu welcher der vorderste Punkt der Tibiagelenkfläche bei stärkster Extension reicht. Es finden sich hier also statt der einen größeren Kurve zwei kleinere, eine, auf welcher die Tibia, eine zweite, an welcher die Patella entlang gleitet.

Der Condylus, welcher der Platte auflag, gibt immer den kleineren und deutlicheren Schatten.

Im Condylus lateralis wurden Compacta-Inseln beobachtet; sie haben keine pathologische Bedeutung, s. S. 3.

Primaere tuberculöse Herde findet man seltener in der Epiphyse, häufiger in der Metaphyse, von wo sie allerdings leicht die Knorpelfuge durchbrechen. Sehr oft sind sie nicht direkt zu erkennen, sondern erhebliche Knochenatrophie in Combination mit Anamnese und klinischem Befund lassen sie nur vermuten. Meist ist dann auch die Gelenkkapsel bereits tuberculös. Ist letzteres nicht der Fall, dann fehlt meist jede Atrophie und der Herd kann mehr oder weniger deutlich im Röntgenogramme

Digitized by Google

erkennbar sein. Tuberculöse Sequester erkennt man, im Gegensatz zu acut osteomyelitischen, in der Regel nicht.

Ein hinsichtlich richtiger Deutung sehr umstrittener Befund bei Dorsal- resp. Frontalaufnahmen muß hier ausführlicher erörtert werden. Es handelt sich um den in Fig. 93 B dargestellten Begleitschatten des medialen Condylus. Dieser Schatten wird gar nicht so selten beobachtet und anscheinend niemals ohne vorausgegangenes Trauma; nach Leichenversuchen dann, wenn der gebeugte und auswärts rotierte Unterschenkel im Kniegelenk abduciert wurde. An der fraglichen Stelle befindet sich die Adductorensehne, verschiedene Schleimbeutel, das Ligamentum collaterale tibiale und Bindegewebe. Die Schleimbeutelverkalkung würde nach Form, Auftreten, Verschwinden und Beschwerden andere Erscheinungen machen (s. Schultergelenk). Der Schatten ist von einigen als bindegewebige Ossification gedeutet worden[243]). In Betracht käme ferner ein Abriß eines schalenförmigen Stückes vom Epicondylus[244]), man hat aber niemals bisher einen Defect am Knochen sicher nachweisen können. Ferner ein Periostabriß infolge Ausrisses des Ligamentum collaterale inferior oder ein Teilabriß der Sehne des Adductor magnus mit dem zugehörigen Periost[245]). Zuletzt ist es denn auch als eine periostale Wucherung infolge teilweisen Band- bzw. Sehnenausrisses gedeutet worden[246]). Der Schatten wird, wenn Knochenabsprengungen ausgeschlossen, frühestens 3 Wochen nach dem Unfall im Röntgenogramme sichtbar. (Fände man ihn einmal sofort nach dem Unfall, dann kann es — frühere Verletzung an der betr. Stelle ausgeschlossen — natürlich nur ein abgebrochenes Stück Knochen sein.) Der Schatten kann sich in späteren Monaten wieder verkleinern und auch ganz verschwinden. Verf. fand ihn einmal in einem Falle von ganz enormer Größe (s. Fig. 93C), so daß er — allerdings fehlte damals noch jede Literatur darüber — ohne weiteres eine Knochenabsprengung annahm. Die jetzt daraufhin noch einmal

[243]) Zuerst vom Verfasser, siehe Hüftgelenk und Oberschenkel in röntgenographischer Darstellung. Hamburg 1905. Tafel VII, Fig. 12. „Kleiner flacher dunkler Schatten . . . , der nur einer bindegewebigen Ossification entsprechen kann". — Später von Pfister: Beitrag zur Kenntnis der posttraumatischen Ossificationen. Archiv f. klin. Chir. Bd. 89, Heft 4. „Durch Quetschung entstandene fracturlose Callusbildung im sehnigen Gewebe um den Knochen und am Periost . . ." — S. auch König: Ärztl. Verein Hamburg. Münch. Med. Wchnschr. 1903, 23 und: Derselbe: Ärztl. Verein Marburg. Münch. Med. Wchnschr. 1912, 23. — Ferrarini: La cosi detta lesione tipica dell'epicondoli femorale interno, secondo Stieda. La Riforma medica 1918. No. 22. — Schüller u. Weil: Beitr. z. klin. Chir. 129. S. 71.

[244]) Stieda: Über eine typische Verletzung am unteren Femurende. Archiv f. klin. Chir. Bd. 85, Heft 3. — Vogel: Über eine typische Fractur des Epicondylus internus femoris. Arch. f. klin. Chir. Bd. 87. Heft 4.

[245]) Preiser: Über postraumatische Ossificationen. Biolog. Abteilung des ärztlichen Vereins Hamburg. Münchener Medicin. Wochenschr. 1909. — Derselbe: Eine typische periostale Callusbildung am Condyl. int. fem. nach Distorsion. Arch. f. klin. Chir. 1910. Bd. 90, 1.

[246]) P. Ewald: Kniegelenkverstauchung und Abriß des medialen Seitenbandes D. Zeitschr. f. Chir. Bd. 117. — S. auch: Günther-Saar: Typische Sportverletzungen. Beitr. z. klin. Chir. Bd. 73, 2. Heft.

Digitized by Google

durchgesehene Platte läßt aber nicht den allergeringsten Defect der betr. Stelle am Femur erkennen. Auch kleine doppelte Andeutungen sind beobachtet worden (siehe Figur 93A). — Neuerdings ist bei einem Fall mit diesem Begleitschatten ein Knochendefect am medialen Tibia(!)-condylus nachgewiesen worden[247]). Wenn das auch in den anderen bisher bekannt gewordenen Fällen nicht angegeben, auch nicht wahrscheinlich ist, so empfiehlt es sich doch von jetzt ab, vorkommendenfalls auch auf die Tibia das Augenmerk zu richten; restlos ist jedenfalls dieser Begleit schatten noch nicht geklärt.

Tuberculose hat häufig ihren Sitz in einem Femurcondylus. Die ersten Veränderungen, die sie hier am Knochen setzt, treten nicht ohne weiteres im Röntgenbilde auffällig hervor, jedenfalls nicht herdförmig,

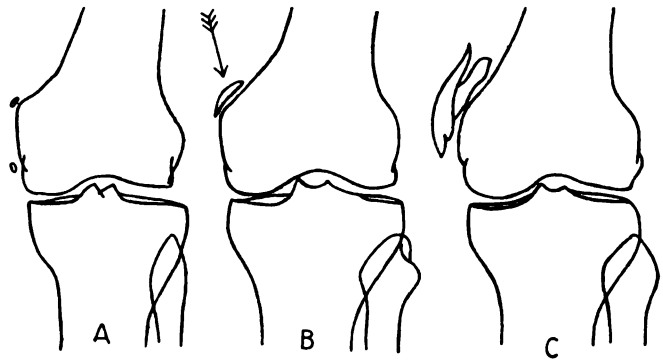

Figur 93.

sondern mehr in Form einer gerade eben erkennbaren diffusen Aufhellung des betreffenden Condylus, d. h. es kann trotzdem ein käsiger oder fungöser Herd vorhanden sein, aber die von ihm eingeschlossenen Knochenbälkchen sind, wenn auch nekrotisch, doch nicht eingeschmolzen; nur die ganze Nachbarschaft des Herdes und er selbst haben etwas an Kalkgehalt eingebüßt (subacute Knochenatrophie). Starker klinischer Verdacht auf Tuberculose und solche Atrophie eines Condylus berechtigen den Chirurgen ohne weiteres zum Eingriff, zumal wenn der correspondierende Tibiacondylus normalen Kalkgehalt haben sollte.

Hochgradige Atrophie aller das Gelenk bildenden Knochen spricht für Tuberculose, bei der die Gelenkkapsel am umfänglichsten beteiligt ist; oder, wenn Tuberculose auszuschließen, für Gonitis gonorrhoica. Wenn dabei das Knie so schmerzhaft, daß Patient nicht den leisesten Bewegungsversuch verträgt, wird die gonorrhoische Natur des Leidens geradezu zur Gewißheit.

Findet man, bei sonstigen Unregelmäßigkeiten im ganzen Körperbau, ein Knie mit in ihrer Totalität sonderbar verunstalteten Knochen mit eigenartig verlaufender sehr grobmaschiger Spongiosastruktur, die

[247]) Kautz: Beitrag zur Kenntnis des Stiedaschen Knochenschattens im Kniegelenk. Fortschritte. Bd. 25. 1918.

Digitized by Google

aber doch den Eindruck des Zweckmäßigen nicht ganz verleugnet, so denke man an Ostitis deformans (Paget). Natürlich sind in diesem Fall auch im ganzen übrigen Skelett ähnliche Verhältnisse, aber am Knie kommen sie naturgemäß am ausgeprägtesten vor[248]).

Die Femurkondylen sind der Lieblingssitz von myelogenen Sarkomen. Größere, scharfcircumscripte, durchlässige, strukturlose runde bis ovale Herde im Knochen sind characteristisch dafür. Auf Profilbildern sind sie wegen Schattenüberdeckung durch den gesunden Condylus weniger klar als auf Dorsalbildern.

Schwer zu entziffern sind indessen die periostalen Sarkome, besonders im Beginn, aber gerade im Beginne ist ihre Erkennung von höch-

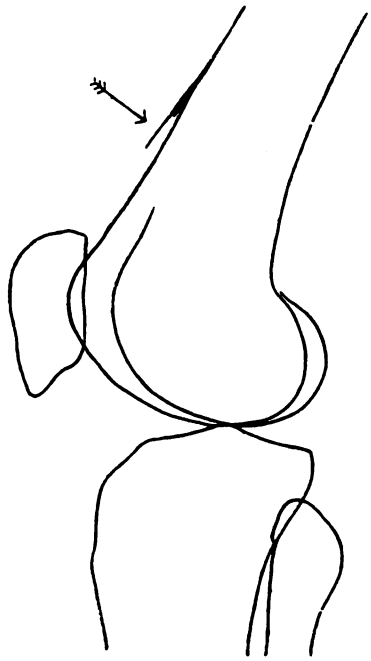

Figur 94.

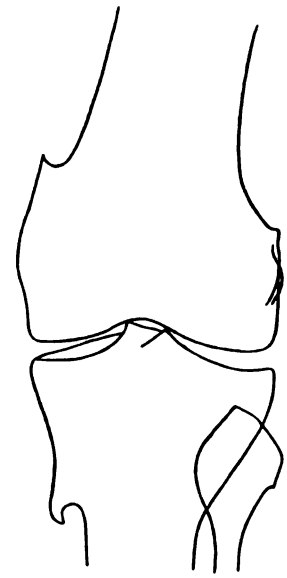

Figur 95

stem Werte. Röntgenographisch aber bietet sich solcher Tumor nur durch eine Periostitis ossificans dar; die mit etwas steilem Winkel beginnt und allmählich in den Weichteilschatten ausklingt (s. Fig. 94), mitunter auch wie mit einem scharfen Löffel aufgerauht aussehend. Selten kann man das (dann ausgedehnter ossificierte) Periost auf eine größere Strecke in die Weichteile hinein verfolgen.

Sind die proximalen Kondylenenden resp. die Epikondylen mit spitzen proximalwärts gerichteten Ecken (Fig. 95) versehen, so werden multiple cartilaginäre Exostosen vorliegen; die Entscheidung gibt die Untersuchung anderer Röhrenknochen des Patienten.

[248]) Röntgenogramme mit diesem immerhin selteneren Befund finden sich in der Literatur: vom Verfasser in Groedels Atlas der Röntgendiagnostik in der Inneren Medizin; ferner: Sonnenburg. Fortschritte. Bd. 8. 1905. Tafel 15, Fig. 4.

Digitized by Google

Bei Verdacht auf Gelenkmaus oder bei Beschwerden, wie sie meist ein gewöhnlicher, primaer-chronischer Gelenkrheumatismus verursacht, wird zuweilen ein Befund erhoben, wie er in Fig. 96 skizziert ist. Die pathologische Erscheinung hat immer die gleiche Form und sitzt immer an der gleichen Stelle, nämlich am Condylus medialis femoris in der Gegend der Insertion des Ligamentum cruciatum post. (am Radiusköpfchen soll ein ähnlicher Prozeß einige wenige Male beobachtet worden sein). Es liegt hier zweifellos die Lösung eines Knochen- (plus Knorpel-)teils vor, und zwar handelt es sich um ein ganz selbständiges Krankheitsbild[249]), um die sog. Osteochondritis dissecans. Bei der Operation ist unter anderem gefunden worden, daß der Knorpelüberzug des betr. gelösten Knochenstückes intact mit dem übrigen Gelenkknorpelüberzug zusammenhing und nur an einer leichten, weißlich-gelblichen Verfärbung sich kennzeichnete. Wenn auf Profilaufnahmen die Laesion deutlich ist, sieht man, daß sie von vorn nach hinten ziemlich lang ausgedehnt ist. Die Ursache für die Demarcation des Knochenstückes ist noch gänzlich unbekannt; gegen das Nächstliegende, gegen Trauma, spricht das häufige doppelseitige Auftreten. Man versäume also nie, vorkommendenfalls auch das andere Knie zu röntgenographieren. Meistens werden jugendliche Männer befallen. Die Osteochondritis dissecans spielt zweifellos die wichtigste Rolle für das Entstehen der freien Gelenkkörper; wir sehen in ihr die Anfangsstadien der Gelenkmäuse; und wahrscheinlich ist das Leiden zunächst jahrelang latent, ohne die geringsten Beschwerden zu verursachen, so daß es also vielleicht einmal auch als Zufallsbefund erhoben wird. Arthritisch deformierende Prozesse fehlen dabei ganz. Recht viel Wahrscheinlichkeit hat die Annahme, die erste Ursache des Leidens sei durch eine traumatische Schädigung (geringe, öfter vorkommende Zerrungen des Kniegelenks) der Arteria medialis genu bedingt[250]).

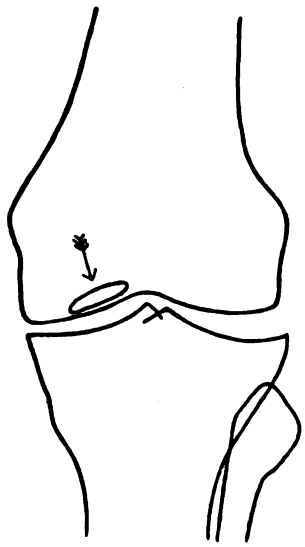

Figur 96.

Die Menisken lassen sich unmittelbar nicht im Röntgenbilde zum Vorschein bringen, zum Teil jedoch nach Aufblasung des Gelenks mit

[249]) Von König zuerst richtig erkannt. Letzte ausführliche Zusammenfassung von Neumann-Baden-Baden: Beitrag zur Kenntnis der Osteochondritis dissecans. Grenzgebiete der Medizin und Chirurgie. Bd. 30, 1. u. 2. Heft. 1918 (mit ausführlichem Literaturverzeichnis).

[250]) Ludloff; s. die ausführliche kritische Arbeit von Nigst: Über Osteochondritis dissecans, mit besonderer Berücksichtigung des Ludloffschen Krankheitsbildes. Münchener Medizin. Wochenschr. 1919, S. 1223. — S. ferner: Kappis: D. Ztschr. f. Chir. Bd. 171. Heft 1. 2. 1922. — Roesner: Beitr. z. klin. Chir. Bd. 127. S. 537. — H. Burckhardt: Ebendaselbst. 130. S. 163.

Digitized by Google

Sauerstoff. Aber auch damit bleibt die Feststellung einer Meniscusverletzung noch recht schwierig[251]).

Im lateralen Condylus femoris sind Compacta-Inseln (harmlos!) angetroffen worden[252]). S. „Allgemeines".

Ähnlich, wie es beim proximalen Ende des Humerus (Fig. 43) gezeigt worden ist, kommt auch am distalen Femurende Erwachsener auf Profilbildern vorn an der Stelle, wo die Knorpelfuge war, bei chronischen Gelenkerkrankungen ein kleiner Spalt vor, von dem Aussehen, als ob hier keine vollständige Vernarbung der Epiphyse stattgefunden hätte. Bei Operationen wurde Kapseltuberculose festgestellt[253]).

Die Orientierung darüber, welches der laterale, welches der mediale Condylus ist, gibt die Fibula. Ist diese jedoch nicht mit auf die Platte projiciert, so erkennt man den medialen Femurcondylus daran, daß er der größere ist, weiter ausspringt, und daß die mediale Oberschenkelschaft-Grenzlinie in längerem, sanfteren Bogen auf den Condylus zustrebt.

Oberschenkel.

Femurschaft und Trochanteren.

Die Ossification der Diaphyse des Femur beginnt in der 8. Foetalwoche.

An der Grenze des distalen und mittleren Drittels des Femur kommen typische schwerste Fracturen vor, die — in Dorsallage allein photographiert — von dem weniger Geübten, zumal wenn das Negativ nicht vorzüglich ist, leicht übersehen werden können, weil die Fragmente bei diesem Bruch nicht die geringste mediale oder laterale Deviation erlitten zu haben pflegen. Um so mehr steht das proximale Fragment nach hinten dislociert, was aber natürlich nur auf Aufnahmen bei frontalem Strahlengang, also Profilaufnahmen, hervortritt.

Über Einknicke und Spontanfracturen am Femurschaft, s. „Schaft der Unterschenkelknochen. Tibia", S. 119.

Leichte Unebenheiten des Corticaliskonturs sprechen für alte Traumen geringeren Grades. Ist außerdem noch die Markhöhlenlichtung ganz oder teilweise verschwunden, so liegen alte osteomyelitische oder alte syphilitische Prozesse vor.

Solitäre cartilaginäre Exostosen sind am Femur eine recht häufige Erscheinung. Sind sie groß, so sind sie nicht mißzudeuten; sind sie klein,

[251]) Wollenberg: Die normale Anatomie des Kniegelenks im Röntgenbilde nach Aufblasung der Gelenkkapsel. — Wollenberg: Gelenkweichteile im Röntgenbilde nach Sauerstoffeinblasung. Archiv f. physikal. Medizin und med. Technik. Bd. 2, Heft 3 u. 4.

[252]) Siehe Grashey, Atlas I, 4. Aufl.

[253]) Laut einer Privatmitteilung von Generalarzt Glogau. Man darf sich die Erscheinung wohl nicht so vorstellen, daß hier die Knorpelfuge sich verspätet schließt (denn bekanntlich ist bei Tuberculose das Gegenteil der Fall), sondern daß hier an einer schwachen Stelle vermehrte entzündliche Resorption statthat.

Digitized by Google

so können sie für Periostitis ossificans traumatica schwereren Grades gehalten werden. Es kommen tatsächlich nach gewissen Traumen (z. B. Hufschlag) am Femur recht erhabene (bis 4 cm hohe) Periostitiden vor. Zur Differentialdiagnose ist zu erwähnen, daß letztere glatte abgerundete Begrenzung haben, während die cartilaginären Exostosen spitz auslaufen, und ihrem Ende zuweilen noch ein rauher blumenkohl- oder seerosenartiger Kopf aufsitzt.

Über allgemeine periostale Auflagerungen an den langen und kurzen Röhrenknochen, mit Ausnahme der Mittel- und Endphalangen, = generalisierte Periostitis hyperplastica, s. „Allgemeines".

Periostale Sarkome sind ebenfalls nichts Seltenes am Femurschaft und sind in ihrem Anfange sehr schwer mit Röntgenstrahlen zu diagnosticieren. Der Knochen ist dabei ganz intact und nur eine kurze Periostitis ossificans, die sich in der Richtung in die Weichteilschatten auflöst, ist characteristisch dafür (s. Fig. 94).

Ein ähnliches Bild kann eine acute infectiöse Osteomyelitis in ihren ersten Anfängen bieten, lange bevor es zur Sequestrierung kommt. Der klinische Zustand wird leicht die Entscheidung geben.

Größere unregelmäßige Schatten, die man in Nähe des intacten Knochens oder ihm anhaftend findet, etwa von der 10. Woche nach einer Verletzung an, entsprechen Verknöcherungen zerrissener Muskeln bzw. Sehnen. Mehrere Monate später kann man meist wieder ihre Verkleinerung constatieren.

Der Knochenkern im Trochanter minor erscheint gegen das 8. bis 10. Lebensjahr, seine definitive Verschmelzung erfolgt gegen das 18. Jahr hin, also sehr spät; das ist zu berücksichtigen, damit nicht hier fälschlich eine Fractur diagnosticiert wird.

Ist einseitig die Gegend des Trochanter minor und darunter in eigentümlicher Weise verändert (die sich schlecht beschreiben, noch in einer Linienskizze klar wiedergeben läßt)[254]: Verbreiterung der Corticalis mit mehr oder weniger scharf begrenzten, aufgehellten Stellen darin, dazu leichte Verkrümmung des ganzen Oberschenkelknochens, so hat man es mit der sog. Ollierschen Wachstumsstörung (halbseitiger multipler Chondromatose) oder anderen multiplen chondromatösen Affectionen zu tun. Übriges Skelett röntgenographisch untersuchen!

Fracturen im Trochanter minor kommen vor; ihre Unterscheidung von einer Knorpelfuge ist nicht schwer: in diesem Fall ist nur Diastase der Schatten; bei Fractur ist auch immer Dislocation der Schatten zu sehen.

Der Kontur des Trochanter minor, der normalerweise einen halbkreisähnlichen Bogen beschreibt, wird manchmal monatelang nach Unfällen, welche die Hüfte betrafen, nach proximal-medialwärts spitz aus-

[254]) Gute Wiedergaben dieser eigentümlichen Veränderungen finden sich bei: A. Köhler: Normale und pathologische Anatomie des Hüftgelenkes und Oberschenkels in röntgenographischer Darstellung. Röntgen-Archiv. Hamburg 1905; ferner bei Burchard; Fortschritte, Bd. 19, 1913 und bei Bojesen, ebendaselbst, Bd. 24, 1917; letztere Arbeit mit ausführlichem Literaturverzeichnis. — Hackenbroch: Fortschritte. Bd. 30. S. 432. — Johannessen: Mschr. f. Kindhlk. Bd. 25. S. 294.

Digitized by Google

gezogen gefunden. Es handelt sich in solchen Fällen um Ossificationen der an ihrem Ansatz eingerissen gewesenen Ileopsoassehne.

Wenn auf Röntgenogrammen Erwachsener der Trochanter minor nicht zu sehen ist, so besagt es, daß das Bein bei der Aufnahme nach innen rotiert lag; wenn er dagegen in seiner Totalität projiciert ist, so lag das Bein sehr nach außen rotiert. Nur bei hochgradigen Verbildungen des Femur oder auch nur des Collum femoris (Coxa vara) trifft dieses Merkmal nicht strikte zu.

Nicht häufig tritt in Höhe des Trochanter minor oder etwas tiefer in den inneren Weichteilen des Oberschenkels ein vereinzelter

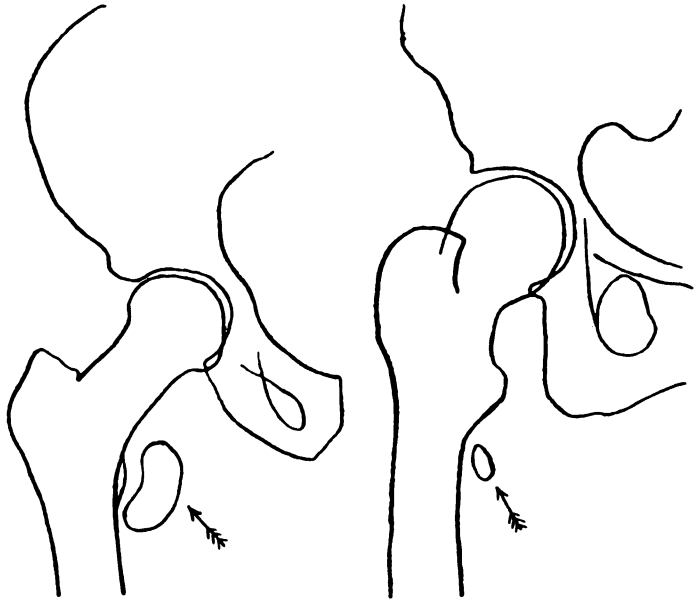

Figur 97.

knochendichter Herd von verschiedener Größe auf (Fig. 97). Fast stets bestanden gleichzeitig deutliche Zeichen für Tuberculose. Das Gebilde zeigt sich bald auf der kranken, bald auf der gesunden Seite, bald bilateral symmetrisch; es kommt bei Jugendlichen und Alten, bei Männern und Frauen vor. Ein autoptischer Befund liegt bisher noch in keinem Falle vor. Man nimmt an, daß es sich um verkalkte Drüsen handelt, und zwar um die Lymphoglandulae inguinales superficiales. Man muß sich hüten, das Gebilde mit Knochensplittern, Fremdkörpern, Myositis ossificans oder dgl. zu verwechseln[255]).

Am Trochanter major tauchen ein oder mehrere feine Knochenkerne zwischen dem 3. und 8. Lebensjahre auf, die dann untereinander verschmelzen. Die Knorpelfuge verläuft zunächst geradlinig, etwa 45 Grad geneigt; bei schwer rhachitischen Femora hingegen kommt sie ganz in

[255]) Levy-Dorn: Beitrag zu den für die Röntgendiagnose wichtigen Weichteilverknöcherungen. Berl. klin. Wochenschr. Nr. 35, S. 1918.

Digitized by Google

horizontale Richtung. Die vollständige knöcherne Vereinigung ist mit dem 20. Lebensjahre abgeschlossen. Die bis zuletzt sichtbar bleibende Knorpelfugenpartie steht, wenn das Bein nach auswärts rotiert lag, rechtwinklig zur Schaftaxe. Da ihre Aufhellung mitten im Knochenschatten plötzlich aufhört, liegt die Gefahr vor, sie als Infraction zu mißdeuten.

Am Trochanter major können verschiedene Arten von Knochenerkrankungen sich festsetzen: Tuberculose (Trochanter verschwommen aufgehellt, Kontur gegen die Weichteile unscharf, in den Weichteilen der Umgebung größere diffuse dichtere Schatten)[256]; acute Osteomyelitis (Aufhellung unregelmäßig mit derber Periostitis ossificans); Zysten (Aufhellung mit scharfmarkiertem Rand und einzeln derben Knochenzügen mitten durch die Aufhellung); Sarkome und Karzinome (Aufhellung mit scharfmarkiertem Rand).

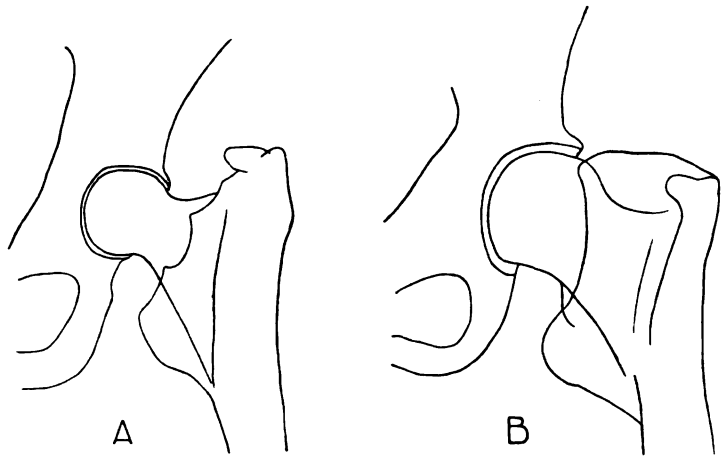

Figur 98.

Am häufigsten findet man dornförmige Ossification der Sehnenansätze (Musc. glutaeus medius; allenfalls kommt noch der Musc. glutaeus minor, der Musc. obturator internus und der Musc. piriformis in Betracht).

Bei Beurteilung der ganzen Form des Schattens des Trochanter major ist natürlich zu bedenken, daß derselbe Trochanter bei Innenrotation des Beines projiciert einen ganz anderen Schatten wirft wie bei Außenrotation. Am übersichtlichsten liegen die Verhältnisse jedenfalls bei Innenrotation (während der Trochanter minor am besten bei Außenrotation des Beines im Bilde hervorragt).

Es kommen zuweilen am Erwachsenen bei Fracturverdacht ganz verblüffende Verbreiterungen der ganzen Trochanterenpartie vor (wie in Fig. 98 A u. B) mit erheblichem Durcheinander der Corticalis- und Spongiosastruktur, ohne daß man eine sichere Bruchlinie hervortreten

[256]) S. auch D. Y. Keith: Tubercular Epiphysitis of the greater Trochanter. Am. Journ. of Röntg. Sept. 1922.

Digitized by Google

sieht. Und doch handelt es sich um eine schwere Fractur mit vollständiger Continuitätstrennung, um die typische Fractura intertrochanterica. Die Unsichtbarkeit des Bruchspaltes und der Fracturlinien kommt daher, daß der Bruch in einer schrägen Ebene von etwa 45 Grad Neigung zur photographischen Platte projiciert wird bei Dorsal- und Ventralaufnahmen. Die ganz erhebliche Verbreiterung ist dadurch bedingt, daß die beiden Fragmente an den Bruchflächen um einen oder mehrere Zentimeter aneinander vorbeigeglitten sind und in dieser Lage verharren, meist auch wohl eingekeilt sind. Gern scheint außerdem oben das proximale Ende des großen Trochanters besonders abzubrechen und medialwärts bis zu horizontaler Lage einzuknicken (Fig. 98 A).

Einmal sah Verfasser eine haselnußgroße Compacta-Insel (s. „Allgemeines") in der Spongiosa unterhalb des Troch. major. bei sonst intactem Knochen. Es wurde vom Patienten über Folgen eines leichten Unfalls geklagt.

Weichteile an Oberschenkel und Hüfte.

Für Beurteilung von Weichteilbefunden, soweit sie nicht Verkalkungen darstellen, ist nur das Negativ zu gebrauchen.

Die laterale Partie der Fascia lata läßt sich oft von der Spina anterior superior bis über den großen Trochanter herab deutlich verfolgen und zwar bei Erwachsenen besser als bei jugendlichen Personen; die Derbheit der Fascie setzt den Röntgenstrahlen einen beträchtlichen Widerstand entgegen, der bei Contracturen im Hüftgelenk noch auffallender wird. Von den größeren Muskeln und Sehnen kann man nach dem Knie zu fast alle verfolgen, wenn auch die Bestimmung einzelner Schatten, die sich teilweise fast ganz decken, teilweise überkreuzen, in jedem Falle schwierig ist. Auf Dorsalbildern ragt zuweilen der äußere Kontur des M. vastus lateralis und des M. vastus medialis deutlich hervor. Der Muskelbauch des M. rectus ist auf Dorsalbildern unkenntlich, auf Profilaufnahmen tritt er von proximal nach distal klarer in Erscheinung; am sinnfälligsten zeigen sich seine Sehnen oberhalb der Patella.

Auf seitlichen Aufnahmen fehlt nie hinter dem Femur über den Kondylen und sich bis etwa in die Mitte des Oberschenkels erstreckend eine sehr durchlässige Stelle in Gestalt eines hohen gleichschenkeligen Dreiecks, dessen Basis von der Ursprungsstelle des M. gastrocnemius, dessen vorderer Schenkel von dem Schattenconglomerat der Ansätze der Mm. vastus lateralis, biceps (caput breve) und adductor magnus, dessen hinterer Schenkel von den Oberschenkelstreckern bzw. Unterschenkelbeugern gebildet wird. Diese transparentere Partie entspricht der fettangefüllten Furche hinter dem Planum popliteum, in der Gefäße und Nerven verlaufen.

Zwischen Trochanter minor und Ramus superior ossis ischii fallen öfters mehr oder weniger scharf umschriebene durchlässigere Stellen auf. Man darf sie wohl für Schleimbeutel halten (Bursa ischiadica m. glutaei maximi, Bursa m. bicipitis femoris?).

Digitized by Google

Hochgradig geschlängelte Varicen markieren sich recht deutlich im Röntgenbild, weil das subcutane Fettgewebe, das sie umgibt, bedeutend durchlässiger ist als die Venenwandungen und ihr Inhalt.

Die verkalkte Arteria femoralis fällt zum großen Teil mit dem Knochenschatten zusammen, während (s. Fig. 84) sie als Arteria poplitea sich im Weichteilschatten (auf Profilbildern) gut hervorhebt.

Über Ossification der Sehnenansätze und Muskeln siehe oben bei „Femurschaft".

Hüfte.[257])

Hals und Kopf des Femur.

Etwa im sechsten Foetalmonat beginnt ein Stück im Hals zu ossificieren. Gegen den 10. Lebensmonat erscheint der Knochenkern des Caput femoris. Mit drei bis vier Jahren ist normalerweise die künftige halbkugelige Gestalt schon deutlich vorhanden. Die Knorpelfuge verläuft schräg von oben lateral nach unten medial und ist leicht gewellt. Nach dem 18. Lebensjahre verschmilzt der Kopf knöchern mit dem Halse (Betr. Knochenkerne der Trochanteren s. oben „Femurschaft und Trochanteren", S. 143 und 144.)

Einige Male ist bei kleinen Kindern beobachtet worden, daß um den relativ kleinen Knochenkern des Caput zunächst ein kalkloser Halbring im Röntgenbild vorhanden war, dem nach dem Gelenk zu wieder eine halbkreisförmige Zone mit reichlichem Kalkgehalt folgte. Der Prozeß war immer auf beiden Seiten gleich und blieb mindestens ein Halbjahr lang bestehen. Natur und Ursache des Befundes sind noch sehr unklar. Rhachitis scheint nicht die Ursache zu sein[258]). Neuerdings ist von einer Seite[259]) darauf aufmerksam gemacht worden, daß das Knochenwachstum des Schenkelkopfes sich nicht nur vom Epiphysenkern, sondern auch vom Gelenkknorpel aus vollzieht.

Über Aussehen (im Röntgenbilde) der osteochondritischen, syphilitischen Epiphysenlösungen, die am proximalen Femurende gern vorkommen und leicht übersehen werden können, siehe: „Unterarm. Distales Ende", S. 37 u. 38.

Die Feststellung bei einem kindlichen Becken, ob eine Luxation, Subluxation oder normale Stellung des Femurkopfes in der Pfanne vorliegt, kann dem Weniger-Geübten Schwierigkeiten bereiten.

[257]) Zur normalen Röntgenanatomie der Hüfte s. den Atlas von A. Köhler: Die normale und patholog. Anatomie des Hüftgelenks und Oberschenkels in röntgenographischer Darstellung. Röntgen-Archiv. Hamburg 1905; ferner Grashey, Atlas I, 4. Aufl., ferner Wilms u. Sick: Die Entwicklung der Knochen der Extremitäten von der Geburt bis zum vollendeten Wachstum; ferner Hauchamps, Klynens, Mahaux: Atlas de Radiologie normale. Brüssel 1908. — Hasselwander: Die Röntgenstrahlen in der Anatomie; Lehrbuch Rieder-Rosenthal. Bd. 2. — Sessa u. Alberti s. Anm. [1]).

[258]) S. Weil: Ungewöhnlicher Röntgenbefund am kindlichen Oberschenkelkopf. Fortschritte. Bd. 28. 1921. — W. Müller: Über eigenartige Bilder im Hüftgelenk bei rhachit. Kindern. Ztrlbl. f. Chir. 1923. S. 774.

[259]) Fromme, zit. bei Weil.

Digitized by Google

Man richte sich hier danach, daß im Röntgenogramme die mediale Schenkelhalsspitze am unteren Rande des Acetabulum steht. Ferner trifft die Verlängerung des sichtbaren Y-Knorpelspaltes, der ungefähr senkrecht von der Linea terminalis abgeht, den Mittelpunkt des Caputknochenkerns, wenn der Kopf richtig in der Pfanne steht; sonst nicht.

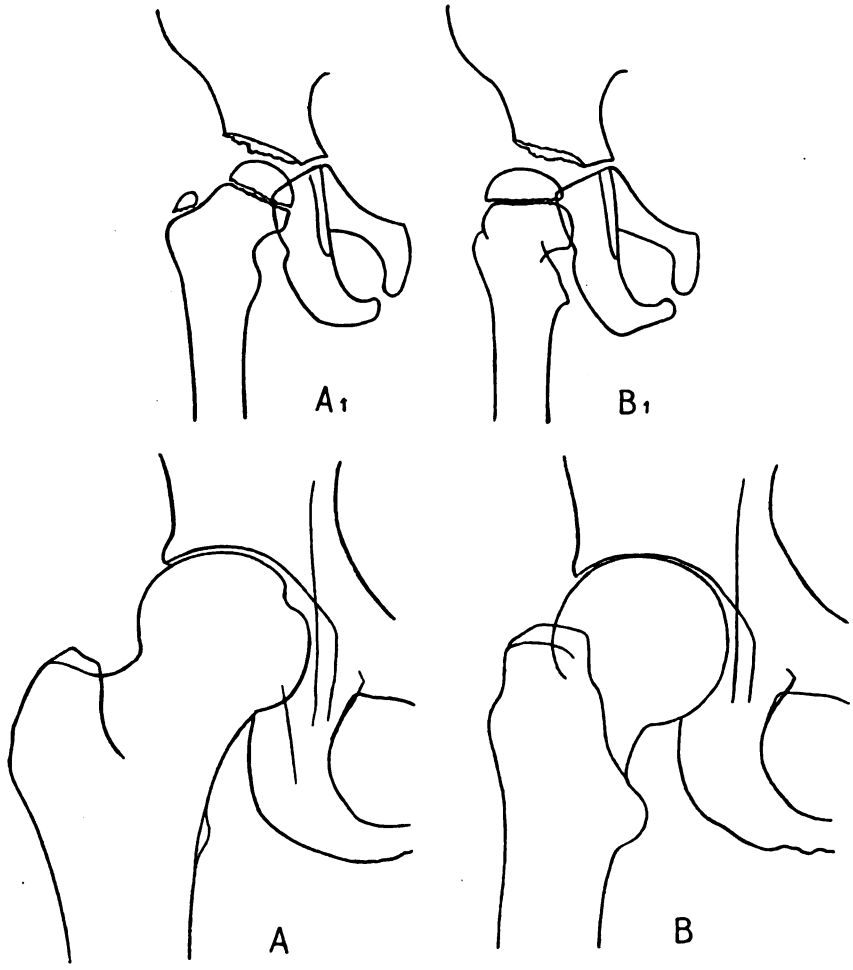

Figur 99.

Dem Röntgenologen wird sehr oft die Frage vorgelegt, ob eine Coxa vara im Entstehen begriffen ist oder nicht. Sowohl bei Kindern wie bei Erwachsenen ist es — sofern man bei der Aufnahme nicht darauf achtet, daß der Fuß senkrecht zur Unterlage oder noch besser in leichter Innenrotation sich befand — sehr schwer zu entscheiden, ob der Hals normal oder verbogen ist. So läßt sich aus B und B_1 in Fig. 99 nicht ersehen, welche Form das Collum besitzt; das Bein lag hier stark nach auswärts rotiert, A und A_1 hingegen, bei senkrechter Stellung des inneren Fußrandes auf der Unterlage oder bei leichter Innenrotation ge-

Digitized by Google

wonnen, geben einen guten Überblick über den (in allen 4 Fällen normalen) Hals und Kopf. Deshalb muß man in jedem Falle suchen, das Bein bei leichter Innenrotation zu projicieren (Fig. 100 A, Coxa vara). Selbst wo die Einwärtsdrehung dem Patienten nur mit äußerster Mühe möglich ist, läßt es sich doch erreichen, da die heutigen Instrumentarien erlauben, in ein paar Sekunden ein gutes Hüftbild zu erhalten. Wo die Art des Leidens es absolut nicht zuläßt, lasse man den Fuß so weit nach innen rotieren, als es eben geht, und stelle den Röhrenfocus möglichst weit lateral. Einmal wird man dann ein Stück des oberen Halskonturs erkennen, selbst wenn er zum Teil von dem Trochanter major überschattet ist. Ist aber dieser Kontur convex oder auch nur gerade, dann liegt eine Schenkelhalsverbindung vor (s. Fig. 100 B). In mehr als der Hälfte der Fälle sitzt dem convexen Bogen noch ein kleinerer Wulst auf[260]), der erst recht characteristisch ist (s. Fig. 100 C, Pfeil). Bei vorgeschritteneren und hochgradigen Fällen kann der Erfahrenere indessen auch aus einer Aufnahme bei stärkerer Außenrotation die richtige Diagnose stellen, denn

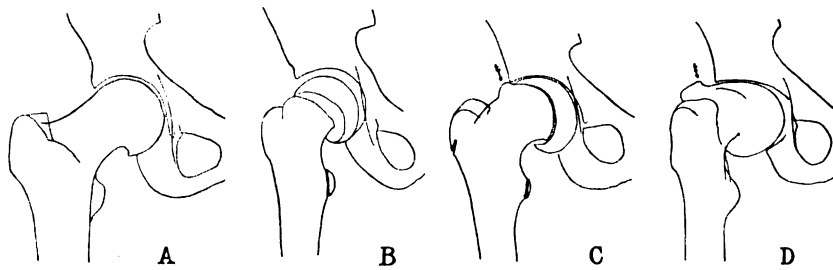

Figur 100.

das bei solcher Projection entstehende Bild ist ein ganz typisches, zumal dann auch das Caput femoris sein Characteristicum zeigt, indem es deutlich nach unten zum Teil aus der Pfanne herausgedrängt wird (s. Fig. 100 D u. A B C). Genügen einmal in einem Falle alle diese Dinge nicht zur Entscheidung der Frage, ob der Hals normal oder verbogen, eben weil eine Aufnahme nur bei erheblicher Außenrotation möglich, dann bleibt als letztes Mittel noch übrig, das andere, gesunde, Femur genau bei demselben Grade von Auswärtsrotation zu projicieren. — Um eine Nur-Rückwärts-Krümmung des Schenkelhalses zum Vorschein zu bringen, ist empfohlen worden[261]), das Hüftgelenk in Rückenlage des Patienten bei Abduction und 90gradiger Flexion des Oberschenkels aufzunehmen.

Es wurde oft gestritten, ob Coxa vara eine statische Belastungsdeformität ist oder Folge eines Traumas, gelöste oder in ihrer Verbindung

[260]) Über die Entstehung dieses Wulstes siehe Sudeck: Zur Anatomie und Ätiologie der Coxa vara adolescentium. Archiv f. klin. Chir. Bd. 59. (Das Wesentliche dieser Arbeit findet sich kurz referiert in Verfassers „Atlas des Hüftgelenks und Oberschenkels". Hamburg 1905. S. 25.)

[261]) von Lauenstein. Ein bei dieser Projektion angefertigtes Röntgenbild des normalen Schenkelhalses s. Grashey, Atlas I. 4. Aufl.

Digitized by Google

gelockerte Kopfepiphyse[262]). Man achte deshalb besonders genau in jedem Falle auf die Epiphysengegend.

Der scharfe Absatz vom Kopf in den Hals, wie ihn z. B. Fig. 99 A zeigt, verschwindet allmählich in einem sanften flachen Bogen, wenn dasselbe Femur um etwa 20—30 Grad auswärts rotiert wird. (Maximale Außenrotation hingegen ergibt, wie oben schon auseinandergesetzt, Bilder wie B derselben Figur.)

Bei Coxa valga höheren Grades wird das Caput femoris nach oben aus der Pfanne gedrängt. Die beginnenden Zeichen sind für den Anfänger nicht sogleich im Röntgenbilde zu erkennen. Fig. 101 soll sie zeigen. Das Herausdrängen des Kopfes nach oben außen aus der Pfanne sieht in

Figur 101.

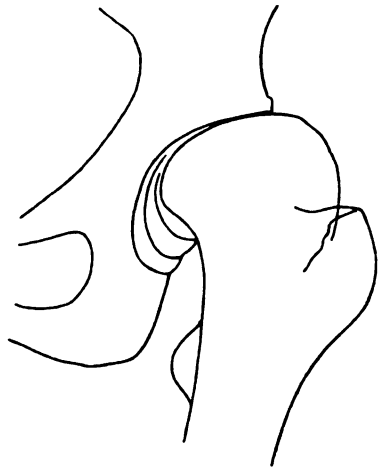

Figur 102.

seinen allerersten Anfängen so aus wie in der Figur, und der untere concave Kontur des Schenkelhalses geht zuerst in eine Gerade (später in eine Convexlinie) über.

Richtungs- und Neigungswinkel lassen sich im Röntgenbilde dann ganz gut messen, wenn das Bein bei der Aufnahme nach innen rotiert lag. Der Richtungswinkel[263]) schwankt normalerweise zwischen 25

[262]) Zur Orientierung über diese Frage sei empfohlen: 1. Fittig: Die Epiphysenlösung des Schenkelhalses und ihre Folgen. (Ein Beitrag zur Lehre der Coxa vara und valga adolescentium); 2. Lorenz: Über den Abriß der Kopfklappe, seine Beziehungen zur sogenannten Coxa vara statica seu idiopathica und rationelle Therapie. Verhandlungen d. Deutsch. Gesellsch. f. orthopäd. Chirurgie. 8. Kongreß 1909. — Bibergeil: Gibt es eine Osteoarthritis def. coxae juvenilis idiopathica. Zeitschr. f. orthopäd. Chir. Bd. 25.

[263]) Nach Alsberg: „Verbindet man die beiden Knorpelendpunkte der Basis der überknorpelten Gelenkkopffläche durch eine Linie und verlängert man diese Linie bis zum Schnittpunkt mit der Oberschenkelachse, so gewinnt man einen Winkel, welcher das von uns gewünschte Maß darstellt." Zeitschr. f. orthopäd. Chirurgie. Bd. 6.

Digitized by Google

und 54 Grad. Der Mittelwert des Neigungswinkels[264]) beträgt 125 Grad. Bei Coxa vara werden die Verhältnisse besser durch den Richtungswinkel ausgedrückt, weil derselbe auch die Stellung des Halses zum Kopfe mit berücksichtigt. Auch ist bei bogenförmig gekrümmtem (rhachitischem) Schenkelhals der Neigungswinkel kaum zu bestimmen, da eben die Halsachse dann eine krumme Linie bildet.

Vollständige Lösungen in der Epiphysenfuge sind unschwer zu erkennen, da der Hals beträchtlich nach oben dislociert zu sein pflegt und oft direkt gegen das Pfannendach stößt.

Ein brauchbares Kriterium für ein normales Verhältnis von Kopf und Hals scheint darin zu liegen, daß eine auf der Verbindungslinie zwischen oberer und unterer Schenkelhalsspitze errichtete Senkrechte sowohl den Kopf als den oberen Halsteil ziemlich gleichmäßig halbiert[265]).

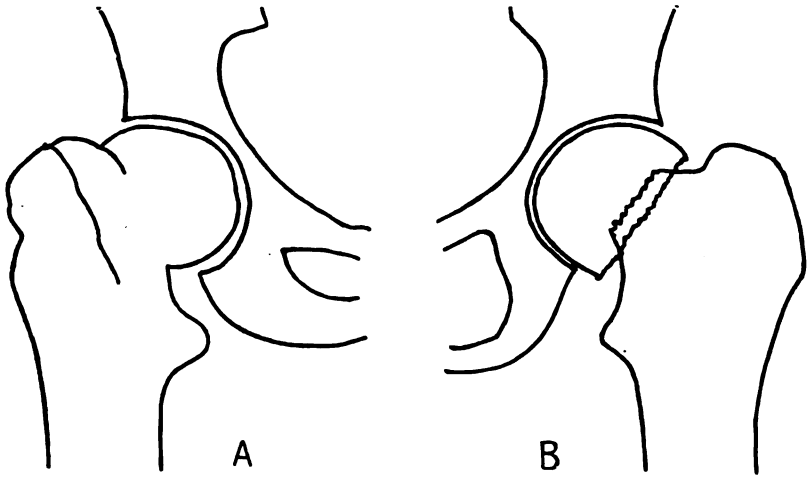

Figur 103.

Röntgenogramme, auf denen der untere Pfannenrand oder richtiger gesagt, der untere Kontur der Pfannenhöhlung in mehreren Bogen übereinander zu sehen ist, wie in Fig. 102, besagen, daß es sich hier um Fälle von „Pfannenwanderung" handelt. Wenn man den Umriß des Femurkopfes dabei genauer ins Auge faßt, wird man auch hier meist leichtere oder schwerere Veränderungen, besonders Abflachung, finden.

Eingekeilte Schenkelhalsfracturen Erwachsener können leicht übersehen werden, wenn bei auswärts rotiertem Bein die Aufnahme gemacht wurde (Fig. 103A). Manchmal gibt ein Negativ desselben Falles bei Bauchlage besseren Aufschluß (Fig. 103B). Der Umstand, daß Patient nach dem Unfall noch tagelang hat gehen können, spricht nicht gegen eine eingekeilte Schenkelhalsfractur.

Man denke auch daran, daß der Schenkelhals sich im Querschnitt röntgenographisch darstellen läßt: Rückenlage des Pat., das ge-

[264]) Achse des Femurschaftes zur Achse des Femurhalses.
[265]) Grashey, Atlas I. 4. Aufl.

Digitized by Google

sunde Bein im Hüftgelenk und Kniegelenk rechtwinklig gebeugt und nach innen rotiert wird auf ein hohes Gestell gelagert. Platte lateral an kranker Hüfte. Projicierender Strahl geht unter gesundem Oberschenkel hindurch[266]).

Die Gestalt eines ganz normalen Caput femoris soll etwa zwei Drittel einer Kugel entsprechen. Der Radius beträgt beim Mann etwa 2,6 cm, bei der Frau etwa 2,4 cm[267]). Auf den Röntgenbildern wird es natürlich etwas größer projiciert sein, je nach Entfernung und Zentrierung des Röhrenfocus. Wenn der Kopfschatten nicht genau einem Kreisbogen gleicht, so ist er trotzdem noch nicht als pathologisch anzusehen. Einem Kreise am ähnlichsten findet man ihn bei jugendlichen Individuen beiden Geschlechts und bei Frauen vorwiegend; unregelmäßiger bei arbeitenden Männern und bei älteren Leuten. Bei den Fällen, die sicher zur Norm gehören, bei denen aber die Gestalt des Kopfes etwas von dem einer Kugel abweicht, ist der Kopf meist unten an der Halsgrenze noch gut abgesetzt, während oben die Grenze mehr oder weniger abgeflacht ist.

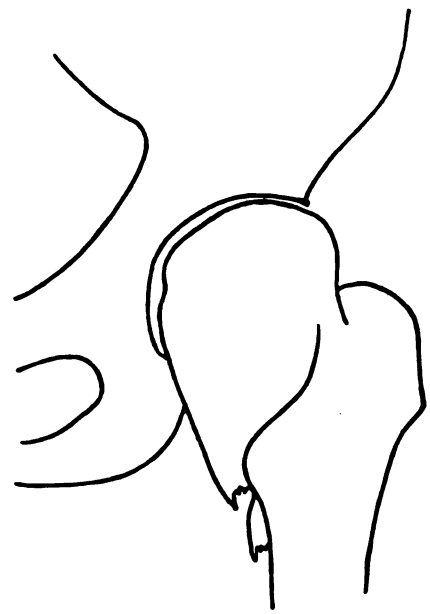

Figur 104.

Eine sehr eigenartige Configuration des Kopfes und Halses zeigt Fig. 104. Es handelt sich dann um multiple cartilaginäre Exostosen; der Befund ist auf beiden Seiten fast gleich oder sich wenigstens sehr ähnlich[268]).

Ist aber am Übergang des Kopfes in den Hals oben, eventuell auch unten, eine scharfe Ecke, ein Wulst oder eine dornförmige Zacke, dann liegt ein Pathologicum vor, und zwar handelt es sich dann gewöhnlich um primär chronische Osteoarthritis resp. beginnende O. deformans. Dabei findet man meist gleichzeitig einen Wulst am Pfannenrande. Besonders häufig trifft man dieses Bild bei Reitern an, die ischiasähnliche Beschwerden klagen und unangenehme Empfindungen beim Reiten im Schritt verspüren[269]).

Eine Aufhellung der Kopf-Halsgrenzpartie oben lateral und unten medial ist nicht pathologisch.

[266]) Lorenz: Die röntgenographische Darstellung des subscapularen Raumes und des Schenkelhalses im Querschnitt. Fortschritte. Bd. 25. 1918.

[267]) Fick: Anatomie der Gelenke. Jena 1904. Bd. 1.

[268]) Köhler: Röntgenbefund der Hüften bei multiplen cartilaginären Exostosen. Fortschritte. Bd. 8. 1905.

[269]) König: Bemerkungen zur klinischen Geschichte der Arthritis deformans coxae auf Grund von Beobachtungen. Archiv f. klin. Chir. Bd. 88, Heft 2. — Amstad: Bruns Beitr. z. klin. Chir. Bd. 102, 3. Heft. 1916.

Digitized by Google

Die kleine Concavität am Kopfkontur mitten im Gelenk entspricht natürlich der Fovea capitis, ist also normal und darf nicht für eine Arrosion oder dgl. gehalten werden. Am deutlichsten kommt sie zur Geltung am normalen Gelenk, wenn der innere Fußrand senkrecht auf der Unterlage ruhte.

Zeigen Kopf und Hals des Femur sowie die benachbarte Pfannenpartie diffuse Knochenatrophie mittleren bis hohen Grades, so ist das — bei sonstigem Verdacht auf Coxitis — in der Regel das typische Symptom für tuberculöse Coxitis, und zwar für die synoviale Form. Es ist unerläßlich, die gesunde Hüfte auf derselben Platte mitzuphotogra-

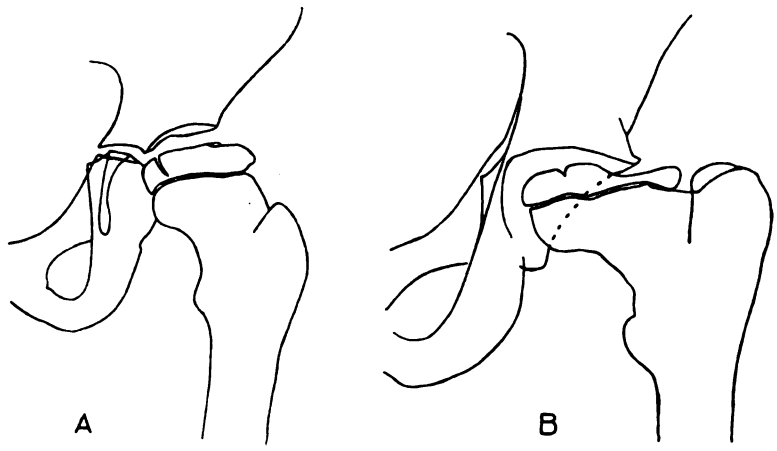

Figur 105.

phieren, um die geringsten Unterschiede in der Aufhellung nicht zu übersehen. Ist ein Herd isoliert im Knochen vorhanden, so ist er auch oft direkt als Aufhellung zu erkennen, während der Kalkgehalt der Umgebung normal ist. Sobald der Herd ins Gelenk durchgebrochen ist, pflegt sich bald allgemeine Atrophie hohen Grades einzustellen.

Bei beginnender Osteomyelitis acuta des Halses ist die schnell einsetzende Atrophie sehr fleckig und scheckig, wohl auch begrenzter, und eine derbe Periostitis ossificans fehlt selten[270]).

Bei klinischem Verdacht auf beginnende Hüftgelenktuberculose erhält man zuweilen ein eigenartiges Schattenbild, dessen Typ bei einem beginnenden (A) und einem ausgesprochenen Falle (B) Fig. 105 wiedergibt. Es liegt ihm ein besonderer, aetiologisch noch nicht völlig aufgeklärter Krankheitsprozeß, die Osteochondritis deformans coxae (Perthes) zugrunde, eine Erkrankung, die auch als Pseudocoxalgie, Coxa vara capitalis, Calvé-Legg-Perthes' Krankheit bezeichnet wird. Als man derartige Bilder zum ersten Male sah, sind sie für Tuberculose oder Rhachitis gehalten worden (so vom Verf., allerdings

[270]) Ein recht typisches Beispiel hierfür (und auch für die tuberculöse Coxitis) findet sich in Verfassers Atlas des Hüftgelenks und Oberschenkels (Hamburg 1905) auf Tafel 5, Fig. 6 und 7 (für tuberc. Cox. Figg. 1, 3 u. 4 derselben Tafel).

Digitized by Google

mit Fragezeichen u. Vorbehalten)[271]), wenn auch als höchst merkwürdig auffiel, daß das betr. Leiden ganz auffallend schnell sich besserte oder gar mit bester Beweglichkeit ausheilte. Klinischer Befund: Leichtes Hinken und zeitweilige Schmerzen in Hüfte und Knie, zuweilen, aber nicht immer nach einem leichten Trauma beginnend. Trendelenburgsches Phänomen, freie Flexion und Adduction, Hemmung der Abduction und gewisser rotierender Bewegungen. Befallen werden Kinder vom 5. bis 12. Lebensjahr und zwar ganz vorwiegend Knaben; nicht ganz selten tritt das Leiden bei Geschwistern oder auch in 2 Generationen auf. Im Anfang der Erkrankung kann bei schon ausgesprochenen klinischen Erscheinungen, unter welchen die Abductionshemmung bei freier Flexion die wichtigste ist, die Form des Femurkopfes im Röntgenbilde noch völlig normal erscheinen. Nach einigen Monaten kommt es zur Abflachung und Verbreiterung der Kopfkappe. Im Innern derselben sowie in dem an die Epiphysenlinie angrenzenden Teile des Halses treten in dem normalen Knochenschatten röntgenstrahlen-durchlässige Herde auf; der Knochen wird durch ein kalkärmeres riesenzellenhaltendes fibröses Gewebe oder Knorpel ersetzt. In vorgeschrittenen Stadien, die nicht mehr in das Bereich der Grenzen des Normalen fallen, weist die Epiphyse ein scheinbares Zerfallen in mehrere Teile auf, die sich meist noch durch vermehrten Kalkgehalt auszeichnen, ähnlich gewissen Fuß-Naviculare-Affectionen (siehe daselbst). Die Epiphysenlinie sucht sich in die Horizontale einzustellen, der Schenkelhals verbreitert sich, ebenso der Hüftgelenkspalt in seinem mittleren Teile. Die Ausheilung erfolgt meistens, ohne daß die Kinder zum Liegen kommen, im Verlaufe von durchschnittlich 4 Jahren. Dabei erhält der Femurkopf entweder die Form einer Kugel, die jedoch gegenüber der Norm sehr viel voluminöser ist (Fig. 106) oder eine Walzen- oder Pilzform, welche an die von der Arthritis deformans, insbesondere des hö-

[271])Die ersten Röntgenbilder, und zwar technisch vollendete Röntgenogramme ganz typischer ausgebildeter und beginnender Fälle mit ausführlicher Beschreibung des klinischen Befundes, habe ich bereits im März 1905 im Atlas „Hüftgelenk und Oberschenkel" (Hamburg, Verlag Gräfe u. Sillem) in Figg. 3, 4, 8 und 9, Tafel V, und 8, Tafel VI, gebracht, eingereiht zunächst in die Kapitel „Tuberculose" und „Rhachitis". Bei allen meinen Fällen wird auf den Widerspruch des Röntgenbildes, das gewaltige Zerstörungen zu zeigen scheint, und den geringen klinischen Befund und die schnelle Besserung der Hüften nach kurzer Ruhigstellung hingewiesen. Ich nahm deshalb milde Tuberculose in den allerersten Anfängen an. Weitere Erfahrungen machten es mir zur Gewißheit, daß es sich nicht um Tuberculose handeln könne; denn in der ersten Auflage dieses Buches („Grenzen des Normalen"), die in der ersten Hälfte des Jahres 1910 gedruckt ist, also in dem Jahre, in welchem die erste ausführliche Arbeit von Perthes, Legg, Calvé und Ludloff erschienen, schrieb ich (Seite 92/93): „Bei klinischen Anzeichen chronischer Coxitis kommt es zuweilen vor, daß man eine derbe plattgedrückte, anscheinend in mehrere Teile zersprengte Kopfepiphyse findet, verquickt mit Verbiegung des Schenkelhalses im Sinne der Coxa vara. Nach kurzer Ruhigstellung in Gips findet man auffallenderweise wieder normale Beweglichkeit, und eine erneute Röntgenuntersuchung ein Jahr später zeigt zur Überraschung die Epiphyse wieder in einem ganzen Stück. Alles spricht dagegen, daß es sich hier um eine tuberculöse Affection handelt. Das Leiden bedarf in aetiologischer Hinsicht noch sehr der Klärung."

Digitized by Google

heren Alters her bekannten Formen erinnert (Fig. 107). Im ersteren Falle verbleibt nahezu keine Functionsstörung. Bei der Walzenform dagegen beobachtet man im Endstadium eine mäßig starke dauernde Bewegungsbeschränkung, insbesondere im Sinne der Abduction und zuweilen einen ganz leicht hinkenden Gang, besonders wenn Ermüdung eintritt. Von der Arthritis deformans, auch der des jugendlichen Alters, ist die Krankheit nach Perthes deshalb abzutrennen, weil der Knorpelüberzug des Gelenks dauernd intact bleibt (keine Crepitation!), und weil die Erkrankung gesetzmäßig zu einem Abschluß der im Röntgenbilde erkennbaren Deformation und zu klinischer Ausheilung mit völliger oder fast völliger Be-

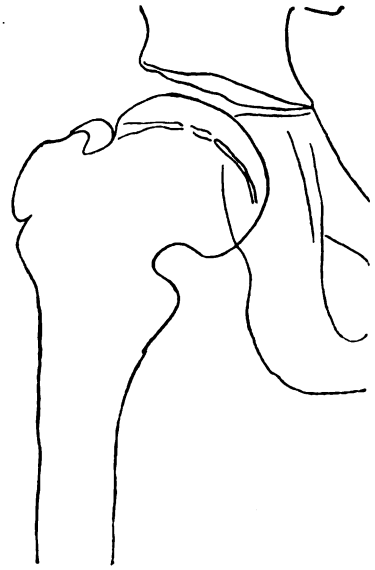

Figur 106.[273])

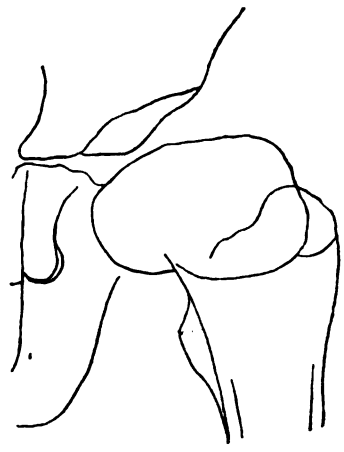

Figur 107.[273])

schwerdefreiheit führt[273]). Ein anderer Forscher[274]) unterscheidet 3 Formen des Kopfes nach Ausheilung: a) Der Kopf behält eine (kreis)runde Form. Caput und Collum können sehr gut voneinander und vom großen Trochanter unterschieden werden. b) Der obere und frontale Teil des vergrößerten Caput liegt nahe am großen Trochanter. Dieser Teil des Caput

[272]) Eine frühere ausführliche Bearbeitung mit vollständiger Literaturangabe vide: Erwin Schwarz: Eine typische Erkrankung der oberen Femurapiphyse. Beitr. z. klin. Chir. Bd. 93, Heft 1. — 1922 erschien eine zusammenfassende Arbeit von G. Perthes u. G. Welsch: Über Entwicklung und Endausgänge der Osteochondritis deformaus des Hüftgelenks, Calve-Legg-Perthes, sowie über das Verhältnis der Krankheit zur Arthritis deformans. Bruns Beitr. z. klin. Chir. Bd. 127. S. 477 ff. 1922 mit ausführl. Literatur-Verzeichnis). — H. Reich: Schweiz. Med. Wschr. 53. Nr. 50. — Gaugele: Ztrlbl. f. Chir. 1923. S. 1665. — R. G. Giles: The Journ. of Radiol. Juli 1922 — Waldenström: Acta Rad. Bd. 1. S. 384.

[273]) Nach Perthes und Welsch.

[274]) Henning Waldenström: The definite form of the coxa plana. Acta Radiologica. Vol. I. 1922.

Digitized by Google

wird auf Lateralbildern, mächtig vergrößert, außerhalb des Gelenkes liegend, gesehen. Der obere Teil des Collum bleibt unsichtbar. c) Die Gelenkoberfläche des Caput ist uneben und mehr oder weniger ausgehöhlt. Der obere Pol des Caput ist eckig und gewöhnlich niedriger stehend als der Gipfel des großen Trochanters. — Eine letzthin erschienene Arbeit[275]) über die Endausgänge des Leidens usw. besagt, daß bei den doppelseitigen Fällen die Erkrankungen auf beiden Seiten völlig unabhängig voneinander sind, zu ganz verschiedenen Zeitpunkten auftreten, auf der einen Seite restlos ausheilen können, auf der anderen nicht; auf der einen Seite ohne Trauma entstehen, auf der anderen nach Trauma. Die Erkrankung entwickelt sich an Hüftgelenken, deren Kopfepiphyse auf einwandfreien Bildern vorher keinerlei erkennbare Veränderungen gezeigt hätte. In 20 Prozent erfolgte restlos Ausheilung, klinisch wie anatomisch, bei den übrigen zeigte sich auf das acute Stadium zwar guter klinischer Verlauf, aber recht erhebliche Formveränderungen des Schenkelkopfes. Das Endstadium der Krankheit war ein allseitig mächtig verbreiterter kurzer pilzförmiger Schenkelkopf. Der betr. Autor glaubte zahlreiche Parallelen mit der sog. Malacie des Os lunatum der Hand feststellen zu können. — Bei ganz frischen Fällen fand man[276]) jüngst, wenn die Röntgenaufnahme (in Dorsallage) bei gebeugtem abduciertem Hüftgelenk erfolgte, daß der allererste Beginn der Erkrankung in dem (bei aufrechtstehendem Kranken) nach vorn zu gerichtetem Quadranten des Schenkelkopfes (der also bei der empfohlenen Projection den oberen Kontur bildet) sich abspielt, daß hier zunächst die Kopfkappe, sehr bald aber auch die dazugehörigen Teile der Epiphysenfuge und des angrenzenden Schenkelhalses in Mitleidenschaft gezogen sind.

Über „Weichteile an Hüfte" s. vor „Hüfte", S. 147ff.

Hüftgelenkspalt.[277])

Der Gelenkspalt, immer den Gelenkknorpeln entsprechend, ist im Röntgenbilde Erwachsener durchschnittlich 4 bis 7 mm breit, abgesehen von der Gegend der Fovea capitis, wo er bis 1 cm breit sein kann.

Verengerung des Gelenkspaltes entspricht einer Knorpelabschleifung, wie sie für chronische Arthritis (klinisch: Knirschen und Krachen) symptomatisch ist.

Knöcherne Gelenkkörper im Gelenkspalt scheinen äußerst selten vorzukommen, wenigstens hat Verfasser bisher noch keinen gesehen. Auch von einer Ossification des Ligamentum teres, die doch nach Analogieschlüssen denkbar ist, ist bisher nichts berichtet. Wenn vorhanden, müßte sie auf Hüftnegativen schlanker Patienten festzustellen sein.

[275]) Walther Müller: Beobachtungen zur Frage des Verlaufes, der Endausgänge sowie des familiären Auftretens der Osteochondritis deformans coxae juvenilis. Arch. f. Orthop. u. Unfall-Chir. Bd. 20, Heft 3. 1922.

[276]) W. Müller l. c.

[277]) Eine ausführliche Bearbeitung mit vollständiger Literaturangabe vide: Erwin Schwarz: Eine typische Erkrankung der oberen Femurepiphyse. Beitr. z. klin. Chir. Bd. 93, Heft 1.

Digitized by Google

Die kleinen runden, ovalen oder zackigen dichten Schatten, die man zuweilen bei chronischer resp. deformierender Arthritis lateral oben und medial unten am Ausgang des Gelenkspaltes antrifft, sind keine freien Gelenkkörper, sondern Knochenplatten der Kapsel.

Figur 108.

Findet man nach kurzem Bestehen der Krankheit auffallend viele und umfängliche Ossificationen der Weichteile der Gelenkkapsel, so ist starker Verdacht auf Arthropathia tabica vorhanden und der Patient auf Tabes zu untersuchen.

Dichte bohnengroße Schatten lateral vor der oberen Ausmündung des Hüftgelenkspaltes (Fig. 108) sind beobachtet worden[278]). Es hat sich dabei um Kalkablagerungen bei Periarthritis coxae gehandelt, einem Krankheitsbild ähnlich dem bei Periarthritis scapulo-humeralis. Die Beweglichkeit im Gelenk war dadurch nicht behindert. Nur Schmerzen waren vorhanden.

Pfannenpartie.

Um die Zeit der Geburt schieben sich die drei Knochenkerne des Os ischii, Os pubis und Os ilei (die im 5., im 6. und im 9. Foetalmonat aufgetreten sind) mehr und mehr in den Pfannengrund vor, und zwar ziemlich gleichmäßig. Die zur Zeit der Geburt in jedem Falle vorhandene Knorpelfuge zwischen den lateralen Enden des Sitzbeins und Schambeins kommt im gewöhnlichen Röntgenbilde nicht zur Geltung, da sich die erwähnten Enden in der Strahlenrichtung übereinander schatten. Im 12. Lebensjahre lassen sich bei jedem normalen Individuum noch die beiden anderen Epiphysenfugen der Pfanne erkennen, im 17. Lebensjahre sind sie knöchern verschmolzen.

Die vollständige Synostosierung im Acetabulum zum eigentlichen Os coxae nimmt mehrere Jahre in Anspruch. Als Einleitung dieser Synostosierung tritt der Ossificationskern (Fig. 109), das Os acetabuli (Os cotyloideum, Os coxae quartum, der Pfannenknochen) auf, das längere Zeit auch als selbständiges Stück erkennbar ist[279]). Nach Auffassung der verschiedenen Anatomen (1737 entdeckte Albinus diesen Pfannenknochen) geht die Synostosierung der Hüftgelenkpfanne durch Schaltknochen vonstatten, die in Ein- bis Mehrzahl auftreten können, in ihrer Größe va-

[278]) Privatmitteilung von Dr. Braunschweig-Heidelberg.

[279]) H. R. Schinz: Altes und Neues zur Beckenossification. Fortschritte. Bd. 30. 1923; s. ferner Nieber: Röntgenolog. Studien über einige Epiphysen-Nebenkerne des Beckens und Schultergürtels. Fortschritte. Bd. 22. 1915.

Digitized by Google

riabel sind und mit den Schaltknochen des Schädels und ähnlichen Ossificationsinseln (z. B. an der Facies glenoidalis scapulae) in Parallele zu setzen sind. Der vordere Schaltknochen mag vielleicht ein phylogenetisches Rudiment sein, ontogenetisch aber sind die Pfannenschaltknochen einander absolut homolog hinsichtlich Form, Bedeutung und Variabilität. Solange es sich um kein persistierendes Os acetabuli handelt, ist ihm jede pathogenetische Dignität abzusprechen. Ein persistierendes kann eine rein anatomische Varietät sein, vielleicht auch einmal das Symptom einer innersecretorischen Ossificationsstörung. Traumatische, wohl auch tuberculöse und osteomyelitische Sequester — alles sehr seltene Befunde — könnten einmal ein Os acetabuli vortäuschen. Es scheint sicher, daß das Os acetabuli, anatomisch und röntgenologisch sehr variabel, ein reiner Schaltknochen ist, der im Laufe jeder Ossification des Hüftgelenks mehr oder weniger deutlich auftritt und bald durch Synostosierung wieder verschwindet. Sein Nachweis im Röntgenbild ist dementsprechend auf eine sehr kurze Zeitspanne beschränkt, etwa das 17. und 18. Lebensjahr. Sein Auftreten ist doppelseitig[280]). Nach anderen[280]) ist das röntgenologische Os acetabuli immer als pathologische Bildung aufzufassen.

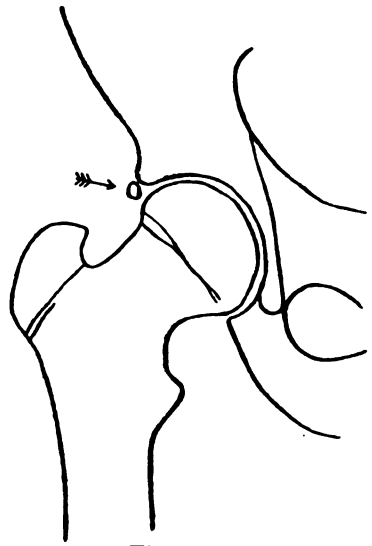

Figur 109.

Da wir von der Pfanne des Lebenden keine gute Aufnahme bei frontalem Strahlengang erhalten, können wir, wie oben erwähnt, die Knorpelfuge zwischen Scham- und Sitzbein nicht darstellen. (Die sog. Tränenfigur entspricht ihr nicht; s. darüber später.) Der um so deutlichere Knorpel zwischen Schambein und Darmbein ist beim normalen $1^1/_2$jährigen Kinde rund 1 cm, beim 5jährigen rund 3—4 mm breit.

Bei 7—12jährigen Kindern ist der obere Pfannenkontur unregelmäßig zackig, höckerig, aufgefranst (Fig. $99A_1$). Das ist normal. Man hüte sich, diese Erscheinung für eine pathologische Arrosion oder für eine Wachstumsstörung zu erklären.

Der hintere untere Pfannenquadrant hat einen scharfen Kontur und bildet vom 5. bis 8. Jahr einen im Groben rechten Winkel an seiner lateralen Grenze.

Der vordere Rand der Pfanne ist auf Röntgenbildern nicht zu erkennen, auch bei Ventralaufnahmen nicht, weder bei Kindern, noch bei Erwachsenen.

Die hintere Pfannenwand beim Erwachsenen ist immer sichtbar und deckt den Kopf normalerweise zu etwa drei Viertel. Bei rhachiti-

[280]) Fast wörtlich nach Schinz l. c.

[280a]) Rühle: Arch. f. orthop. u. Unfallchir. 19. Bd. S. 518. 1921.

Digitized by Google

schen Becken ist mitunter der Kopf total von der hinteren Pfannenwand beschattet, da hier die Pfanne mehr frontal gerichtet ist[281]).

Das Pfannendach Erwachsener sendet normalerweise einen etwa 2 bis 5 mm langen Dorn lateralwärts vor. Bei einfacher chronischer und deformierender Arthritis ist der Dorn (dessen Substrat natürlich ein Wulst, eine Kante ist) länger, mitunter auch unregelmäßiger, aufgefasert, kalkreicher oder kalkärmer als der Norm entspricht. Gleichzeitig pflegen dann auch ähnliche Veränderungen am unteren Pfannenrand oder am Übergang des Kopfes in den Femurhals vorhanden zu sein. Über eine am Pfannendach typisch auftretende Knochenplatte der Kapsel siehe oben unter „Hüftgelenkspalt". Ein bis zwei Zentimeter oberhalb des Pfannendachsporns kann noch ein zweiter ähnlicher Vorsprung erscheinen. Der ist immer pathologisch und tritt mehrere Monate nach Unfällen (Zerrungen) auf. Es handelt sich dabei um Ossification des Ansatzes des Musc. rectus femoris.

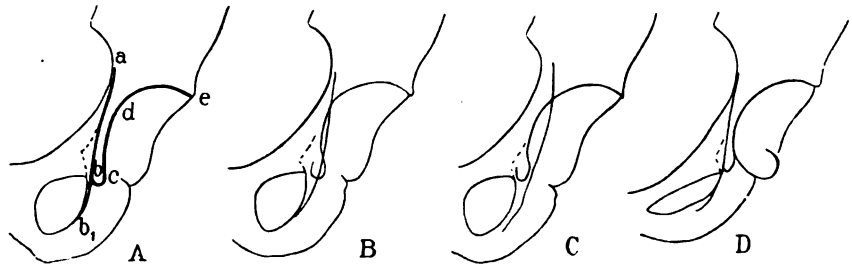

Figur 110.

Der Pfannengrund wird normalerweise als ein etwas flachgedrückter Halbkreis projiciert, in der Mitte unterbrochen von einer Ausbuchtung mit etwas kürzerem Radius, bedingt durch die Vertiefung der Fossa acetabuli. Außerdem kommen hier in der Tiefe des Pfannengrundes noch zwei andere Linien vor, eine kleine Bogenlinie und eine sehr lange, fast gerade Linie. Die drei Linien bilden ein einziges zusammenhängendes Ganzes bei Dorsalaufnahmen der Hüfte und zwar dann, wenn der Röntgenröhrenfocus mehr nach der Mittellinie des Körpers zu stand. Die so entstehende Figur (s. Fig. 110A) ähnelt entfernt einer Träne und ist deshalb vom Verfasser Tränenfigur genannt worden, eine Bezeichnung, die allgemeine Annahme gefunden hat. Da die erwähnten Linien bei veränderter Focusstellung ihre Lage zueinander wechseln, sich teilweise überkreuzen und deshalb für den Anfänger diagnostische Schwierigkeiten schaffen, müssen die in Betracht kommenden Factoren hier kurz angeführt werden: Tränenfigur[282]). Der Bogen c d e ist am leichtesten zu

[281]) Siehe Preiser: Über die Arthritis deformans coxae, ihre Beziehungen zur Roser-Nelatonschen Linie und über den Trochanterhochstand Hüftgesunder infolge anormaler Pfannenstellungen. D. Zeitschr. f. Chirurgie. Bd. 89.

[282]) Ausführlich sind diese Verhältnisse in Verfassers Atlas des Hüftgelenks und Oberschenkels (Hamburg 1905), S. 25—24 behandelt.

Digitized by Google

verstehen. Er ist der Kontur der Pfannenhöhlung. (Er entspricht genau genommen in jedem Falle dem Abschnitt der Pfannenwand, den eine senkrecht zu den tangierenden Strahlen gelegt gedachte Ebene schneiden würde.) — Der kleine halbkreisförmige Bogen b c entspricht der Stelle des Knochens, wo der vordere Ausgang der Fossa acetabuli nach hinten zur Wand des kleinen Beckens umbiegt, also der halbzylindrischen Corticalis am und über dem Tuberculum obturatorium posterius (sive laterale superius)[283]). — Die dritte Linie a b b_1 ist der Schatten der in der Strahlenrichtung verlaufenden Wand des kleinen Beckens. Je nachdem der Focus mehr oder weniger nach der Körpermitte zu stand, handelt es sich um eine mehr ventral oder um eine mehr nach der Spina ischiadica zu gelegene Fläche dieser Wand.

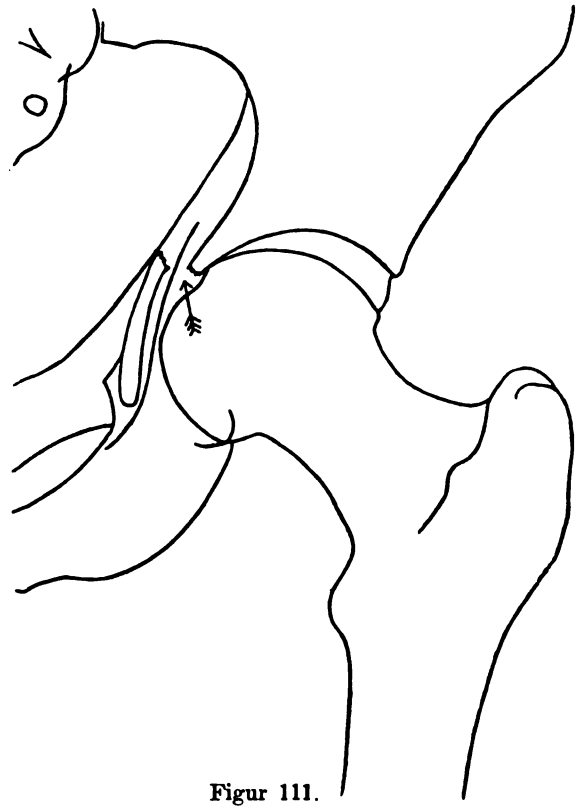

Figur 111.

Diese drei Linien entsprechen also nicht irgendwelchen Kanten am Becken, noch irgendwelchen stärkeren Spongiosazügen, sondern drei mehr oder weniger gekrümmten Flächen. Sieht man verschiedene Hüftröntgenogramme verschiedener Personen oder derselben Person bei verschiedenen Projectionen durch, so findet man die drei Linien regelmäßig, aber ihre Lage zueinander ist sehr verschieden, wobei aber in fast allen Fällen die Strecke b c d e im Zusammenhang bleibt, während a b b_1 näher an c d e heranrücken und sie vollständig überkreuzen kann, so daß die Strecke b c d vollständig medial von a b b_1 zu liegen kommt. Diese Figuren, so verschieden sie sind, können alle vollständig normalen Verhältnissen entsprechen, sie sind nur durch verschiedene Projection (Focusstellung, Beckenneigung, Beckendrehung) hervorgebracht. Eine Configuration der Linien, wie sie Fig. 110 A zeigt, kommt zustande auf Dorsalbildern, wenn der Focus über der Körpermitte (bei Kindern auch, wenn er über dem Gelenk) stand; Fig. 110 B entsteht, wenn der Focus über dem Gelenk, und Fig. 110 C, wenn er lateral vom Gelenk sich be-

[283]) Diese Verhältnisse lassen sich nur verstehen, wenn man gleichzeitig ein Skelett zur Hand hat; ein anatomischer Atlas allein genügt nicht.

Digitized by Google

fand. (Auf Ventralbildern sind die Verhältnisse natürlich umgekehrt.) Zeichnungen wie Fig. 110 D kommen zustande, wenn die betr. Beckenhälfte mehr geneigt und gedreht der Platte auflag. Wir treffen also dieses Bild in der Regel bei Hüftgelenkscontracturen in Beugestellung an. Dabei ist außerdem die Foramen-obturatum-Lichtung ganz flach oder vollständig verschwunden, da der Schatten des unteren Sitzbeinastes mit dem des horizontalen Schambeinastes zur Deckung kommt. Der hier im unteren Pfannenschatten neu hinzukommende medial-proximal offene Bogen entspricht in der Nähe von c auf eine kurze Strecke dem unteren Ende der Facies lunata, während der größere frei auslaufende Teil dem derben Knochenwulst entspricht, der das Tuber ischii nach oben lateral abgrenzt. Nach neueren Untersuchungen[283a]) entspricht dieser Bogen der Wand des Sulcus tuberoglenoidalis und würde am zweckmäßigsten mit „Tuberoglenoidal-Parabel" bezeichnet.

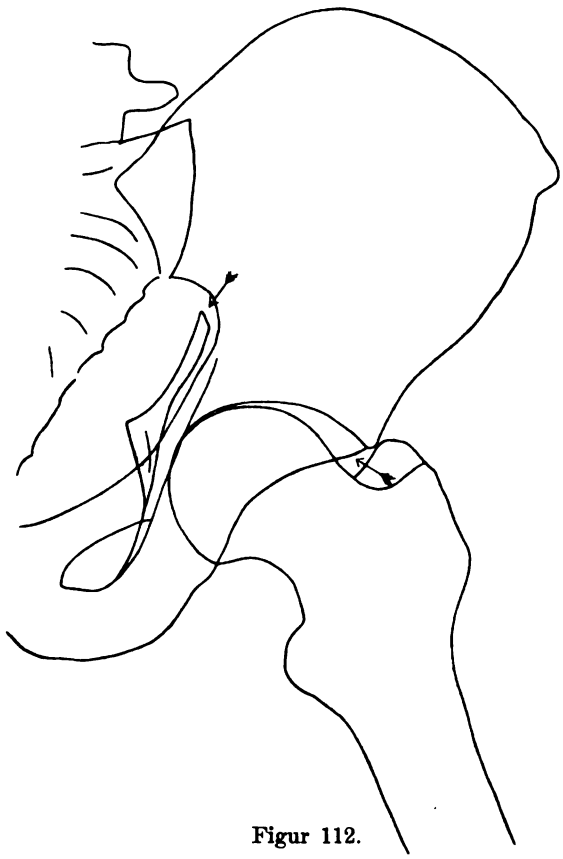

Figur 112.

In vielen Röntgenogrammen, bei denen der Focus direkt über dem Gelenk stand, wird die Tränenfigur noch complicierter dadurch, daß die Konturen der Spina ischiadica in die Tränenfigur hineinfallen.

Es ist einleuchtend, daß leichtere Veränderungen der Pfannenhöhlung sich nur dann markieren können, wenn sie in der Ebene der Pfanne liegen, die durch die tangierenden Strahlen bestimmt wird. Hier kommen also Arrosionen und Perforationen in Betracht.

Die Ausmündung einer entzündlichen Pfannenperforation ins kleine Becken wird man an der Linie a b nicht gewahren, da hier eine relativ mächtige, in der Strahlenrichtung auf mehrere Zentimeter sich hinziehende Corticalisfläche in Betracht kommt, bei der Defecte von kleiner und mittlerer Größe wegen ihrer relativen Kleinheit zu der ganzen projicierten Fläche verschwinden können.

[283a]) K. Takagi: Zum Studium der röntgenographischen Beckenzeichnung. Mitt. d. med. Ges. zu Tokio. 1923.

Digitized by Google

Findet man die Tränenfigur oben plötzlich abbrechend und ins Beckenlumen ein wenig dislociert bei Anamnese mit Trauma, dann liegt Einstoßung des Pfannenbodens durch den Femurkopf vor. Wer obige Ausführungen genau verstanden hat, wird ohne weiteres einsehen, daß dann im Schattenbilde drei längere Linien nebeneinander verlaufen müssen (s. Fig. 111 u. 112).

Direkt über der Pfannendachlinie soll zuweilen eine begrenzte hellere Stelle vorkommen, die für einen Krankheitsherd (entzündliche Aufhellung) gehalten werden könnte, die jedoch normal ist[284]).

Tuberculöse Herde offenbaren sich den Röntgenstrahlen meist recht deutlich, besonders deutlich bei guter Abblendung. Natürlich muß man wissen, wie eine normale Pfanne aussieht, eventuell eine Aufnahme der gesunden Seite anschließen. Ist vorwiegend die Kapsel ergriffen, dann ist diffuse Atrophie aller dem Gelenk benachbarten Partien vorhanden.

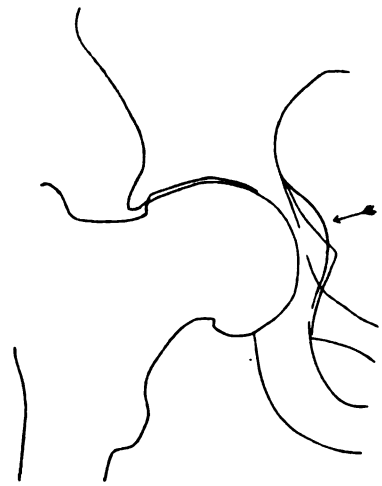

Figur 113.

Ziemlich selten trifft man einen Befund, wie ihn Fig. 113 (Pfeil) darstellt. Das ganze Bild beläßt keinen Zweifel, daß es sich um eine Vorwölbung des Pfannenbodens (Protrusio acetabuli) handelt. Das merkwürdigste dabei ist jedenfalls, daß, trotzdem der Buckel rein mechanisch dem Drucke des Caput gefolgt zu sein scheint, der vorgebuchtete Teil durchaus nicht den Eindruck weichen Knochengewebes macht, sondern im Gegenteil osteosklerotische Dichte zeigt. Verfasser fand diese Erscheinung nach Typhus und bei ausgeheilter Pfannentuberculose, ein anderer Autor[285]) bei Gonorrhoe und bei Tabes.

Becken.[286])

Os ilium.

Ein Knochenkern im Os ilium tritt beim Foetus im ungefähren Alter von neun Wochen auf. Der Kern nimmt bald nierenförmige Gestalt an[287]). Ein in der zehnten und ein gegen die dreizehnte Woche auftau-

[284]) Grashey: Atlas I. 4. Aufl.

[285]) Kienböck: Über die mit Protrusion des Pfannenbodens einhergehenden Erkrankungen des Hüftgelenks und ihre Beziehungen zur Arthritis gonorrhoica und Arthropathie bei Tabes. Fortschritte. 1912. Bd. 18.

[286]) Zur normalen Röntgenanatomie des Beckens s. A. Köhler: Die normale und pathologische Anatomie des Hüftgelenks und Oberschenkels in röntgenographischer Darstellung. Röntgen-Archiv. Hamburg 1905; ferner den Atlas I, Grashey. 4. Aufl.

[287]) So daß er schon einmal in der Röntgenliteratur fälschlicherweise für die sichtbare Niere erklärt worden ist (!).

Digitized by Google

chendes kleineres Ossificationszentrum (den Spinae ilei posterior inferior und anterior entsprechend) sind auf Röntgenbildern nicht erkennbar, da die Aufnahme in situ zu ungünstige Projectionsverhältnisse bietet[288]). (Bez. der Entwickelung siehe auch oben unter „Pfannenpartie".)

Auf manchen Darmbeinbildern Jugendlicher ist die Crista iliaca durch einen bis 4 mm breiten durchlässigen Streifen von dem anderen ganzen Knochenschatten getrennt, = normale Darmbeinkamm-Apophyse, im 12. Lebensjahre auftretend, gegen das 22. Jahr hin verschmelzend.

Mehrere Monate nach Unfällen werden spitze, dornförmige Schatten an der Spina anterior superior angetroffen. Ursache: Zerrungen, Einreißungen mit folgender Ossification der Sehnenansätze (Musc. sartorius und tensor fasciae latae).

Ein selbständiger Knochenkern an der Spina anterior inferior ist von anatomischer Seite (Waldeyer) angegeben worden. Er soll im 15. bis 16. Jahr auftreten und im 16. bis 17. Jahr mit dem Heum verschmelzen. Von röntgenologischer Seite[289]) wird das Vorkommen solchen Kernes stark bezweifelt.

Sieht man stark aufgehellte Stellen im Schatten der Darmbeinschaufel, so handelt es sich bei dieser Erscheinung äußerst selten um ein Pathologicum. Denn erstens kommt eine kaum millimeterdicke, etwa fünfmarkstückgroße Stelle oberhalb der Mitte der normalen Darmbeinschaufel vor, ferner erzeugen Gase im Darm ebenfalls markante Aufhellungen. Die Unterscheidung, was von beiden vorliegt, ist für gewöhnlich nicht schwer. Gasblasen lassen sich bei einer Vergleichsaufnahme mit Luffaschwamm-Kompresse wegdrängen. — Umschriebene Aufhellungen im Knochen können aber auch bösartige Tumoren bedeuten. Sarkome und Karzinometastasen in den Beckenknochen sind nichts ganz Seltenes; sie pflegen sehr scharfe Konturen gegen den intacten Knochen zu haben, während die normale dünne Knochenpartie des Os ilium allmählicher ausklingt.

Die Spina posterior inferior weist normalerweise recht verschiedene Gestalt auf; man trifft sie rechtwinklig und spitzwinklig an. Zum Teil wird sie vom Os sacrum überschattet; es entstehen dadurch complicciertere Schattenverhältnisse und man ist leicht geneigt, etwas Pathologisches anzunehmen, wo normale Projectionen obwalten. Es sei nur darauf aufmerksam gemacht, daß hier selten Pathologica vorkommen. (Verfasser hat in seiner Praxis nur zweimal einen positiv sicheren Befund erhoben: einmal einen Tumor, einmal eine tuberculöse Zerstörung.)

Compacta-Inseln in der Spongiosa[290]) und Exostosen[291]) oben medial am Darmbein sind beobachtet worden und können Uretersteine vortäuschen; ebenso kann der Schatten von Enterolithen des Proces-

---

[288]) Citiert nach Lambertz: Die Entwicklung des menschlichen Knochengerüstes während des foetalen Lebens. Röntgen-Archiv. Hamburg 1900.

[289]) Schinz l. c.

[290]) Siehe Hänisch: Röntgendiagnostik des uropoëtischen Systems. Hamburg 1908.

[291]) Siehe Köhler: Fortschritte. Bd. 10. S. 295.

Digitized by Google

sus vermiformis[292]) und von verkalkten Mesenterialdrüsen in den Schatten des Darmbeins fallen und Ureterkonkremente vortäuschen.

Über den Pfannenteil des Darmbeins siehe oben unter „Pfannenpartie".

Os pubis.

Den ersten Knochenkern des Schambeins findet man frühestens gegen Ende des 5. oder im 6. Foetalmonat. Er liegt im horizontalen Aste, nahe dem Rande des Foramen obturatum. Zur Zeit der Geburt umfaßt der Kern des Schambeins meist schon einen Teil der vorderen Begrenzung des Foramen obturatum[293]).

Von den Anatomen sind Ossificationskerne im Tuberculum pubicum (18. bis 20. Jahr) und im Angulus pubis (desgl.) gefunden worden. Bei den gebräuchlichen Röntgenaufnahmen kommen diese Kerne, da verdeckt, nicht zur Darstellung. Sie wurden aber bei axialen Aufnahmen (s. unten) zum Vorschein gebracht[294]).

In Ramus superior ossis pubis trifft man häufig 1 bis 3 dichte, nahe beieinander liegende schrotförmige Schatten an; es sind dies Phlebolithen; wie bekannt, ohne jede ernstere Bedeutung (s. später unter „Weichteillumen des Beckens").

Fast alle Unebenheiten, die man am medialen Kontur des Ramus inferior ossis pubis antrifft, gehören ins Bereich des Normalen.

Fracturen des Os pubis pflegen keine große Dislocation zu haben und können, wenn das Röntgenogramm nicht tadellos ausgefallen ist, übersehen werden. Da sie in der Regel nur bei Sturz aus sehr großer Höhe vorkommen, so ist es leider nicht möglich, den Patienten in der für diesen Zweck günstigsten Lage, der Ventrallage, zu röntgenographieren. Meist bringt eine axiale Aufnahme die erwünschte Klärung. Patient sitzt auf der Platte, leicht zurückgelehnt. Zentralstrahl: Symphysis ossium pubis, senkrecht zur Platte[295]).

Die Symphysis ossium pubis ist selten ein regelmäßiger Spalt, sondern normaliter mehr oder weniger schief. Eine Breite von mehr als $1^1/_2$ cm erscheint normalerweise bei Männern nicht vorzukommen[296]).

Bei manchen Beckenaufnahmen kommt mitten in der Symphysenaufhellung ein dichter Längsstreifen zum Vorschein; es handelt sich um zufällige Projection normaler, dorsal liegender Gebilde: Nates und derbe Bandstränge. Ausführliches unter: „Weichteillumen des Beckens".

---

[292]) Weisflog: Zur röntgenographischen Diagnose der Enterolithen des Processus vermiformis. Fortschritte. Bd. 10. S. 217.

[293]) Nach Lambertz: l. c. Anmerkung 21.

[294]) Schinz l. c.

[295]) Lilienfeld: Die axiale Aufnahme der Regio publica. Fortschritte. Bd. 26. 1919.

[296]) Über die Veränderungen des Symphysenknorpels während Schwangerschaft und Niederkunft finden sich ausführliche Angaben bei Testut: Traité d'Anatomie humaine, zitiert von Dubois-Trépagne: Un cas de diastase des os pubiens. Journ. de Rad. 1912, S. 668.

Digitized by Google

Über den Pfannenteil des Os pubis s. oben unter „Pfannenpartie".

Os ischii.

Das Sitzbein, und zwar sein Ramus superior, beginnt normalerweise im 5. Foetalmonat seine Verknöcherung. Zur Zeit der Geburt ist ein Teil des Acetabulum, die Spina ischiadica, das Tuber ischii und der Ramus inferior noch nicht ossificiert. Gegen das 9. Lebensjahr hin verschmelzen Scham- und Sitzbein an ihren distalen Grenzen, während sie an der Pfanne erst in der Pubertät synostosieren.

Eine von allen Anatomen angegebene apophysaere Beckenossification ist die Tuber-Ossification. Sie umfaßt schalenförmig beide Ossa ischii und ist im Röntgenbilde bei genauem Zusehen etwa in demselben Zeitraume zu beobachten wie die Darmbeinkamm-Apophyse[297]).

Infractionen sah Verfasser noch nicht, doch dürften sie vorkommen und auf einem guten Röntgenogramme auch zu erkennen sein. Abbrüche des ganzen Sitzbeins sind mehrmals im Röntgenbilde gesehen worden; die Dislocation war derart, daß ein Übersehen nicht möglich war.

Bösartige Tumoren kommen wenigstens am Ramus inferior gar nicht selten vor; ihre Erkennung wird aber dadurch beeinträchtigt, daß der Ramus inferior schon normalerweise sehr dünn und durchlässig ist.

Kleinere, auch größere Unebenheiten des unteren Konturs ohne Veränderungen im Kalkgehalt der betr. Stellen gehören ins Bereich des Normalen.

Die Spina ischiadica kommt bei medialem Focusstand gut zur Geltung; sie ist mehr oder weniger spitz. Über kleine dichte Schatten an ihrer Spitze siehe näheres unter „Weichteillumen des Beckens".

Über den am Acetabulum sich beteiligenden Abschnitt des Os ischii siehe oben unter „Pfannenpartie".

Das Foramen obturatum erscheint im Röntgenbilde um so kleiner und flacher, je größer die Beckenneigung ist. Zu berücksichtigen ist noch ein mögliches Zurückgebliebensein der Entwickelung der betr. Beckenhälfte. Auf Ventralbildern (und auf Dorsalbildern bei proximalerem Focusstand) hat das Foramen mehr die Form eines gleichseitigen Dreiecks mit abgestumpften Ecken.

Da, wo der untere Ast des Os pubis und Os ischii zusammenstoßen, findet man oft eine belanglose knopfförmige Verdickung des Knochens.

Ganzes Becken.

Die Beurteilung des Beckens in seiner Gesamtheit, wie es wohl fast nur für gynaekologische Zwecke in Frage kommt, ist ungemein schwer, nicht nur für den Anfänger und Mindergeübten. Letztere aber müssen vor allen Dingen darüber unterrichtet sein, daß eine Beckenaufnahme, wie sie bei anderen Röntgenuntersuchungen üblich, also in Ho-

[297]) Schinz l. c.

Digitized by Google

rizontallage bei 60 bis 80 cm Focusabstand, so gut wie niemals eine brauchbare Beurteilung für gynaekologische Zwecke, weder hinsichtlich Größenbestimmung der wichtigen Durchmesser, noch hinsichtlich plattrhachitischer Veränderungen zuläßt. Denn bei Horizontalaufnahmen liegt zwar der Patient, aber nicht die Beckeneingangsebene horizontal zur Platte. Letzteres ist aber unter allen Umständen unerläßlich, (will man

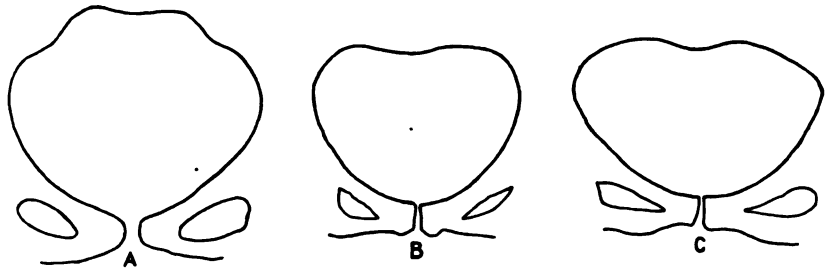

Figur 114.[298])

A = normales Becken, B = allgemein verengtes Becken, C = rhachitisch plattes Becken.

die Beckeneingangsebene nicht astigmatisch verzerrt projicieren). Das geschieht im Sitzen oder in halbsitzender Stellung. Dabei ist außerdem eine Fernprojection nötig, um die durch die focalen Strahlen bedingte Vergrößerung auf ein Minimum zu beschränken. Eine genaue parallele Einstellung von Platte und Beckeneingangsebene ist mit Sicherheit natürlich nicht zu erreichen. Annähernd aber erzielt man sie[299]), indem man

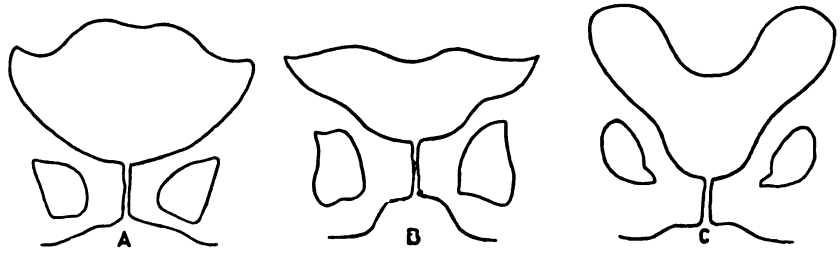

Figur 115.[300])

A: Osteomalacie mässigen Grades, Aufnahme in Rückenlage. = B: Osteomalacie schwersten Grades, Aufnahme in Rückenlage. — C: Dasselbe Becken wie B, aber Aufnahme im Sitzen.

die Frau bei der Röntgenaufnahme so setzt, daß der obere Rand der Symphyse und der Processus spinosus des fünften Lendenwirbels gleichweit von der Röntgenplatte entfernt sind. Die Entfernung der Beckeneingangsebene von der Platte beträgt im Durchschnitt 10—15 cm. Bei

[298]) Skizzen nach Fernaufnahmen in sitzender Stellung von H. Martius: Über Beckenmessung mit Röntgenstrahlen: die Fernaufnahmen und der Kehrer-Dessauersche Beckenmeßstuhl. Fortschritte. Bd. 22, Heft 6. 1915.

[299]) Nach Wormser, citiert bei Martius.

[300]) Skizzen nach Aufnahmen aus dem Tafelwerk von Leopold u. Leisewitz: Geburtshilflicher Röntgenatlas. 1908. Dresden (Zahn und Jaensch).

Digitized by Google

200 cm Focusabstand gibt das bei der Conjugata vera rund $^1/_2$ cm Projectionsvergrößerung über die wahre Größe. Also nur so gewonnene Bilder sind für geburtshilfliche Zwecke von Wert. Was die Gestalt des Beckeneingangs anbetrifft, so seien einige Skizzen in Fig. 114 wiedergegeben, nach im Sitzen aufgenommenen Photogrammen. (Die Zentrierung geschieht bei diesen Fernaufnahmen, indem der Focus der Röntgenröhre mit einem Lotblei senkrecht über dem Kreuzungspunkt der Körpermittellinie und der Verbindungslinie der beiden Spinae iliacae anteriores superiores eingestellt wird.)

Dem Röntgenologen fällt häufig die Aufgabe zu, zu entscheiden, ob bei einer Patientin beginnende Osteomalacie vorliegt oder nicht. Da die Entkalkung erst später röntgenographisch-sichtbar einsetzt, so ist diese Entscheidung nicht immer leicht. Mehr wird man daher auf die Form des Beckens achten, besonders darauf, ob die Pfannengegend nach der Beckenmitte hin eingedrückt ist. Das läßt sich an Bildern, die in einfacher Rückenlage aufgenommen sind, manchmal sehen, auch vielleicht relativ früh; besser aber kommt die Erscheinung zur Geltung, wenn man auch diese Untersuchung in sitzender oder halbsitzender Stellung macht. Typisch ist dann vor allem die ganze Kartenherzform des Beckeneingangs und später das stark vorspringende Promontorium und Kreuzbein. Fig. 115 zeigt gute, typische Röntgenbefunde osteomalacischer Becken verschiedener Grade.

Dem osteomalacischen ähnliche Becken kommen vor bei Ostitis deformans Paget.

Weichteillumen des Beckens.

Unter „Weichteillumen des Beckens" sei röntgenologisch die von den Hüftbeinen, dem Kreuz- und Steißbein umzäunte, sehr durchlässige,

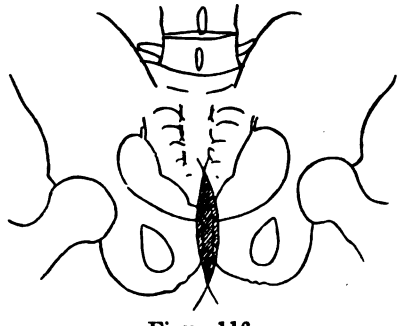

Figur 116.



Figur 117

zuweilen homogene Partie des Beckenbildes zu verstehen. Die seitliche Begrenzung wird bei nahem Focusstand nicht von der Linea terminalis gebildet, sondern von dem Kontur der Spina ischiadica und den Knochenkonturen, die die Incisurae ischiadicae bilden.

Auf Beckenröntgenogrammen, die bei absoluter Ruhe des Patienten mit weicher Röhre aufgenommen worden sind, treten dennoch im Bek-

Digitized by Google

kenlumen sehr verschiedene Einzelheiten in den Weichteilen hervor, die man kennen muß, um keine diagnostischen Irrtümer zu begehen.

Über der Symphysis ossium pubis, zuweilen auch in ihren Lichtspalt hineinprojiciert, begegnet man zuweilen einem mehrere Zentimeter langen dichteren Schatten in der Mittellinie des Körpers. Ist dieser Schatten spindelförmig, so rührt er von den sich in der Strahlenrichtung deckenden Teilen beider Nates her (s. Fig. 116).

Hat der Schatten mehr strangförmige Gestalt, ist sehr derb und beschränkt sich auf die Strecke zwischen Os coccygeum und Analöffnung (Fig. 117), dann entspricht er dem ossificierten Ligamentum anococcygeum. Nennenswerte pathologische Bedeutung scheint ihm wohl nicht zuzukommen. Man trifft die Erscheinung sehr selten und nur bei Erwachsenen an.

Figur 118.

Die Harnblase ist unmittelbar kaum einmal zu sehen; s. auch unter „Harnblase". Zur Feststellung von Blasensteinen muß man aber genau wissen, welcher Bezirk des Röntgenogramms der Blase entspricht. Es sei deshalb auch eine Skizze nach einem Röntgenogramm bei Kollargol-Füllung der Blase wiedergegeben (siehe die Skizze im Kapitel „Blase"). Natürlich ändern sich die Verhältnisse mit der Focusstellung zum Becken. Nach verschiedenen Vorschlägen im Laufe der Jahre wird jetzt bei Verdacht auf Calculi im allgemeinen vorgezogen, die Blasengegend bei Dorsallage, gestreckten Knien und Hüften, guter Abblendung und Blendentubus schräg über der Symphyse eingedrückt zu projicieren.

Ein bei Steinverdacht negativer Röntgenbefund beweist nicht, daß keine Steine vorhanden sind. Sind Blasensteine da und auch auf der Röntgenplatte sichtbar, so liegen sie meist im Steißbein- oder im unteren Teil des Kreuzbeinschattens, seltener weiter seitlich.

Wer noch wenig Erfahrung in der Röntgendiagnostik besitzt, sieht

Digitized by Google

oft Schattengebilde für Blasen- und Uretersteine an, die ganz anderen Substraten entsprechen und zum großen Teil, wenn auch nicht normaler, so doch ganz harmloser Natur sind und kaum je einmal die Ursache der Beschwerden sind, um derentwillen die betreffende Röntgenuntersuchung geschah. Eben aus diesem letzten Grunde müssen diese ziemlich belanglosen Schatten hier registriert und erklärt werden:

Am häufigsten trifft man die Schatten von Phlebolithen an, fast bei jedem dritten Erwachsenen (Fig. 118). Ihr Schatten ist kreisrund, ohne Struktur, und mißt 2 bis 5 mm Durchmesser; je älter Patient, desto größer sind diese Venensteinchen; ihre Dichte entspricht der der Knochencorticalis; ihr Kontur ist sehr scharf, ihre Anzahl gewöhnlich 1 bis 2, aber auch bis 5 steigend, sogar bis 12 sind beieinander beobachtet wor-

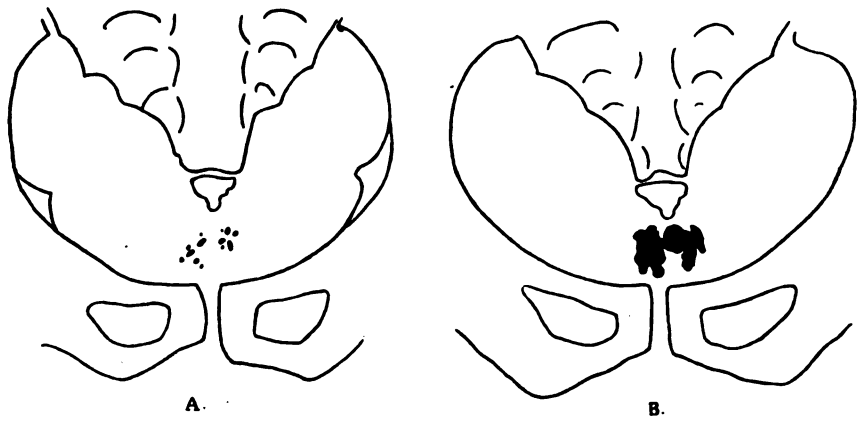

Figur 119.

den[301]). Ihre Anordnung ist meist reihenförmig, seltener in Gruppen. Sie pflegen im Beckenlumen entlang der Linea terminalis in Höhe der Spina ischiadica oder parallel und nahe dem oberen Kontur des Os pubis, zuweilen von dem Schatten desselben überdeckt, schließlich sogar ins Foramen obturatum sich zu projicieren. Von allen den Beckenflecken, die man findet und die keine Calculi der Blase und des Ureters sind, machen die Phlebolithen den größten Teil, etwa neun Zehntel, aus.

Am zweithäufigsten kommen verkalkte Mesenterialdrüsen in Betracht. Sie sind sicher ebensowenig der Grund der Beschwerden, um derentwillen die Röntgenuntersuchung angestellt worden ist; denn es wird sich wohl immer um seit Jahrzehnte abgelaufene tuberculöse Prozesse handeln. Es sind runde bis ovale Schatten von 10 bis 15 mm Durchmesser, unscharfem Kontur, von Knochendichte und meist grobgekörnter maulbeerartiger Struktur. Gewöhnlich findet man sie vereinzelt. Dasselbe gilt auch für verkalkte Retroperitonaldrüsen.

Sehr selten werden kleine, runde dichte Schatten von Prostata-

[301]) Albers-Schönberg: Die Röntgentechnik. 5. Aufl. Hamburg 1919.

Digitized by Google

steinen[302]) herrühren (Fig. 119 A u. B); in Betracht kämen auch noch Bursensteine (verkalkte degenerierte Schleimbeutelzotten der Bursa musc. obturator. und der Bursa musc. glutaei). Auch Kotsteine können einen runden dichten Schatten werfen.

Der Vollständigkeit halber müssen auch noch die anderen Substrate genannt werden, die nach Literaturangaben wenigstens einmal Beckenflecke veranlaßt haben: Verkalkte Myome, Extrauteringraviditäten, Dermoidzysten (Zahnkeim im Ovarial dermoid)[303]), Mediaverkalkungen der Iliaca, Verkalkungen der Uterinalgefäße, Steine im Processus vermiformis, Wismutreste im Darm, Jodipin-Injectionen in der Muskulatur, Spinaischii-Anlagerungen, Einlagerungen in die Ligamenta sacro-iliaca, Verkalkungen der tuberculösen Blasenschleimhaut, Sesambein in den Sehnen der Musculi obturatorii, verkalkte Appendix epiploica, Blaudsche Pille[304]).

Ein Foetus in utero darf nicht verkannt werden s. auch S. 172).

Mit Verkalkung ausgeheilte Tubentuberculose, die bekanntlich gar nicht selten ist, gibt sicher auch sinnfällige Flecken im Röntgenbilde.

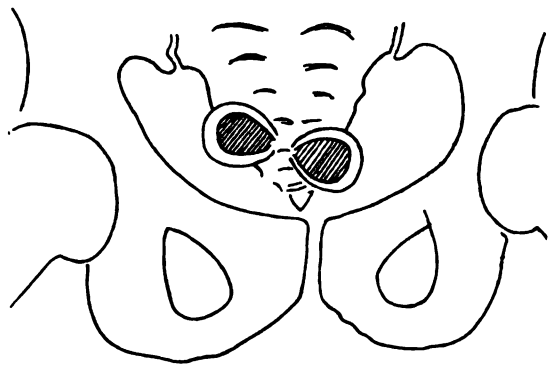

Figur 120.

Außer kleinen Schatten, wie den genannten, kommen im Beckenlumen normalerweise auch auffallende große Aufhellungen vor; sie rühren, wie erwähnt, von Darmgasen her, oft tritt eine etwa taubeneigroße Aufhellung links oben, zum Teil das Os sacrum überdeckend, zutage; sie entspricht einer Gasanhäufung im S. romanum. Über dem Schambeinepiphysenspalt begegnet man häufig einer recht eigenartigen Figur, die annähernd die Form einer Brille hat (s. Fig. 120): Die exzentrischen (schraffierten) ovalen Schatten sind Kotballen, die von Gasanhäufungen umgeben sind. Einige Male sieht man noch den Endteil des Rectum, besonders bei Kindern. Ist zu untersuchen, ob diese Darmteile normal, dann ist die Kontrastmethode anzuwenden (hoher Einlauf); darüber aber siehe unter „Dickdarm".

[302]) Forsell: Über die Röntgenologie der endogenen Prostataconcremente. Münchener Medizin. Wochenschr. Nr. 24. 1901. Dieser Arbeit sind auch Verfassers Skizzen Fig. 110 A. u. B. entnommen.

[303]) E. Sonntag: Vortäuschung eines Uretersteins im Röntgenbild durch Zahnkeim im Ovarialdermoid. Fortschritte. Bd. 27. 1920.

[304]) Zitiert nach Albers-Schönberg: Die Röntgen-Technik. 4. Aufl. Hamburg 1910, und nach Haenisch: Röntgen-Diagnostik des uropoëtischen Systems. Hamburg 1908.

Digitized by Google

Die Prostata, besonders wenn sie vergrößert ist, ist von einigen Autoren im Röntgenbilde gesehen worden (s. später das Kapitel „Prostata").

Gravidität.[305])

Negative Röntgenbefunde im 3. und 4. Monat bestehender Schwangerschaft sind nichts Seltenes. Im 5. Monat erhält man — richtige Technik vorausgesetzt — positive Befunde. Extramediale Lage des Foetus soll nur dann für Extrauterin-Gravidität sprechen, wenn die gefundenen kindlichen Skeletteilschatten mit einem klinisch neben dem Uterus isoliert palpablen Tumor zusammenfallen. Bei ausgetragener Extrauterin-Gravidität kann der Foetus im Becken völlig symmetrisch liegen[306]).

Nicht bisher in der Röntgenliteratur, wohl aber in den Lehrbüchern der Patholog. Anatomie ist angeführt, daß gegen Ende der Schwangerschaft Kalkimpraegnationen der Placenta auftreten können.

Wirbelsäule.[307])

Allgemeines.

Die Kenntnis der genaueren Einzelheiten der Ossification der Wirbelsäule ist für den Röntgenologen kaum von praktischem Wert; der Vollständigkeit halber, und da es in einem forensischen Falle doch einmal benötigt werden könnte, sei mitgeteilt: Die Verknöcherung beginnt um die Mitte des dritten Foetalmonats; die der Bogen verläuft unabhängig von der der Körper. Erstere beginnt in den Bogenteilen des Atlas und schreitet caudal von Wirbel zu Wirbel vorwärts; letztere fängt in den untersten Brustwirbeln an und schreitet von da aus etwas schneller oral, langsamer caudal fort. Beim Neugeborenen sind die Wirbel in ihren wesentlichen Teilen einschließlich der Querfortsätze und Gelenkteile der Bogen verknöchert, doch sind die beiden Bogenhälften noch voneinander und vom Wirbelkörper durch Knorpel getrennt[308]). Über Ossification des Kreuzbeins siehe unter „Kreuzbein".

---

[305]) Edling-Malmö: Über die Anwendung des Röntgenverfahrens bei der Diagnose der Schwangerschaft. 7. Röntgenkongreß Berlin 1911. — Ponzio-Turin: La röntgenodiagnostica della gravidanza. Radiologia med. 1914, Nr. 2. — Kayser: Geburtshilfliche Röntgendiagnosen. Fortschritte. 1914. Bd. 22.

[306]) Reifferscheid: Die Röntgenuntersuchung in der Gynäkologie und Geburtshilfe; im Lehrbuch Rieder-Rosenthal. Bd. 2. 1918.

[307]) Zur normalen Röntgen-Anatomie der Wirbelsäule s. Atlas I Grashey, 4. Aufl., ferner Hauchamps, Klynens, Mahaux: Atlas de Radiologie normale. Brüssel 1908. — Hasselwander: Die Röntgenstrahlen in der Anatomie, im Lehrbuch Rieder-Rosenthal. 2. Bd. 1918. — Simon: Röntgenanatomie der Wirbelsäule. Fortschritte. Bd. 14. 1909—10. — R. Balli: Anatomia normale. Ferrara 1924.

[308]) Fast wörtlich citiert aus Lambertz: Die Entwicklung des menschlichen Knochengerüstes während des fötalen Lebens. Hamburg 1900. Ausführlich sind diese Verhältnisse röntgenographisch bearbeitet von Béla Alexander: Die Entwickung der knöchernen Wirbelsäule. Hamburg 1906.

Digitized by Google

Über die weitere Verknöcherung der Wirbelsäule sind Röntgenuntersuchungen anscheinend nirgends publiciert; dieser Mangel macht sich für die Praxis weiter nicht geltend; auch zur Feststellung des Alters einer Leiche wird man die Wirbelsäule wohl erst in letzter Linie zu Rate ziehen. Wegen der verwirrenden Schattenüberlagerungen der einzelnen Wirbelpartien haben zum Studium dieser Verhältnisse Aufnahmen am Lebenden, die sich doch lediglich auf Sagittal-, Frontal- und Schrägaufnahmen beschränken können, wenig Zweck. Ein erfolgreiches Studium der Ossification der Wirbelsäule nach der Geburt ließe sich nur an totem Material durch Aufnahmen der einzelnen Wirbel, vor allem in der Körperlängsrichtung, ins Werk setzen. Hier besteht in der Röntgenliteratur noch eine Lücke. Praktischen Wert hätte sie wohl nur in den seltensten forensischen Fällen, wo als Leichenteile nur Wirbelsäulenpartien vorlägen. Verf. erhielt bei der Profilaufnahme der unteren Brustwirbelsäule eines (tuberculoseverdächtigen) 11jährigen Mädchens beistehend skizzierte (siehe Fig. 121) Ossificationsverhältnisse der Wirbelkörper, die — für das genannte Alter normal — den Anatomen wohl, kaum aber den Röntgenologen bekannt sind. Es handelt sich um die ersten Anlagen der scheibenförmigen Epiphysenscheiben der Wirbel, die am Rand wesentlich sind, nach dem Zentrum zu dünner werden und dort Lücken zeigen können. Kalkkörnchen und -klümpchen erscheinen zuerst im 10. bis 11. Lebensjahre in dem hyalinen Knorpelüberzug der oberen und unteren Wirbelflächen, formen sich dann im 12. und 13. Jahre zu zusammenhängenden Kalkplättchen, die ossificieren. Die Verschmelzung mit dem Körper erfolgt vom 22.—24. Jahre und zwar zuerst an den Halswirbeln, zuletzt an den Lendenwirbeln[309]). Außer dem Atlas und den drei letzten Coccygealwirbeln haben alle Wirbel diese Körperepiphysen, und die Lendenwirbel die allergrößten[310]).



Figur 121.

Würde man Röntgenübersichtsbilder der ganzen Wirbelsäule herstellen, so würde man letztere auf Dorsal- (und Ventral)bildern niemals in vollkommen gerader Richtung verlaufend antreffen. (Normale Asymme-

[309]) Nach C. Toldt: „Die Knochen in gerichtsärztlicher Beziehung" in J. Maschka: Handbuch der gerichtlichen Medizin. Bd. 3. Tübingen 1882.

[310]) Rambeau et Renault: Origine et développement des os. Text und Atlas mit 28 Tafeln. Paris 1864.

Digitized by Google

trie! Physiologische Skoliosen.) Da Wirbelsäulenröntgenogramme jetzt meist mit möglichst kleiner Blende aufgenommen werden, fällt eine Seitwärtskrümmung der Columna oft gar nicht auf, wohl aber sieht man auf Übersichts-Aufnahmen des Abdomens (Darmbildern) häufig eine hochgradige Seitwärtskrümmung der Wirbelsäule, die man nach flüchtigem äußeren Anblick des Patienten nicht für möglich gehalten hätte[311]). — Bis etwa zum 8. Lebensjahre (den ersten Schuljahren) pflegt die Wirbelsäule keine laterale Krümmung zu zeigen. — Der gewöhnliche Typus ist der, daß der obere Teil der Wirbelsäule linksconvex, der mittlere rechtsconvex und der untere wieder linksconvex ist. Die mittlere, die Haupt-Krümmung, reicht vom 3. bis 8. Brustwirbel. Nicht ganz so häufig ist der Typus inversus. Der Röntgenolog muß diese Tatsachen wissen, um nicht Krankheiten zu diagnosticieren, wo gar keine sind; diese leichten physiologischen Unregelmäßigkeiten werden noch durch die im Röntgenbilde auffallend hervortretenden, ebenfalls physiologischen Unregelmäßigkeiten der Processus spinosi verstärkt.

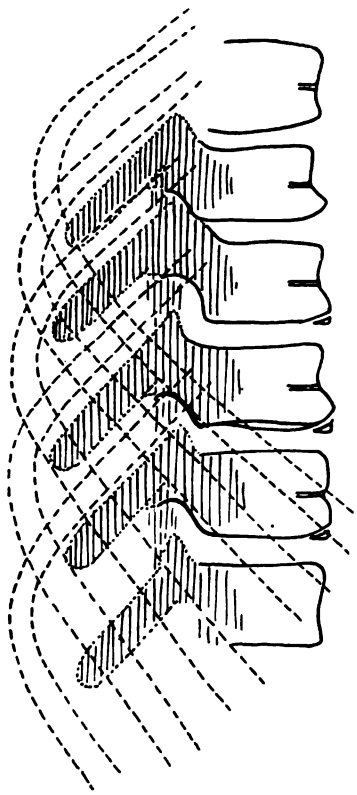

Figur 122.[313])

Bei Profilaufnahmen der Wirbelsäule Jugendlicher wurde jüngst[312]) auf eine eigenartige Erscheinung hingewiesen, nämlich auf eine scheinbare Spaltbildung der Wirbelkörper (s. Fig. 122). Man sieht, von der Mitte der Vorderfläche der einzelnen Wirbelkörper ausgehend, einen deutlichen bandförmigen, etwa 2 mm breiten, hellen Spalt, der sich etwa bis in die Mitte des Körpers erstreckt; in manchen Fällen nur bei einzelnen Wirbeln, in anderen an sämtlichen Wirbelkörpern. Es handelt sich nicht etwa um eine Projectionserscheinung, sondern um eine Anzahl auffallend großer Foramina nutritia, die (an anatomischen Praeparaten) so groß sind, daß man mit einer gewöhnlichen Sonde mühelos ein Stück weit in den Knochen eingehen kann. Die Seltenheit des Vorkommens solcher Bilder wird damit erklärt, daß eine so außerordentlich starke Blutversorgung einzelner Wirbelkörper anscheinend nur kurze Zeit in

[311]) Aimé Péré fand bei hundert anatomischen Leichenuntersuchungen nur siebenmal einen geraden Verlauf der Wirbelsäule. (Erwähnt bei Gaupp: Die normalen Asymmetrien des menschlichen Körpers. Jena 1909.)

[312]) O. Hahn: Scheinbare Spaltbildung der Wirbelkörper in der Adolescenz. Fortschritte. Bd. 29. 1922.

[313]) O. Hahn l. c.

Digitized by Google

der Adolescenz besteht, und zwar scheint sie mit dem Auftreten der Wirbelepiphysenscheiben (s. oben) in zeitlichem Zusammenhang zu stehen. — Nach Studien von anatomischer Seite soll es sich um Venen-Kanäle handeln, die meist paarig sind, „Stadium der paarigen Venenkanäle", persistent oder rudimentär bei den höheren Wirbeltierklassen, am größten beim Känguruh[314]).

Alle Röntgenbilder von Wirbelsäulen Erwachsener sind infolge der vielen Schattenüberdeckungen von Teilen verschiedenster Form, Größe und Lage, die sich nicht immer gut differencieren, ungemein verwickelt. Es kann daher hier nicht auf feinere Einzelheiten eingegangen werden; es bestehen aber glücklicherweise bereits eine Reihe spezieller Arbeiten über Röntgenographie der Wirbelsäule[315]). Hinsichtlich gröberer Einzelheiten siehe Figuren und Text der später folgenden einzelnen Abschnitte der Wirbelsäule.

Manche seitlichen Rückgratverkrümmungen mit Einschluß des Schiefhalses beruhen auf angeborenen Wirbelanomalien, namentlich auf überzähligen Wirbelrudimenten[316]). (Übersichtsaufnahmen erforderlich!) Ferner kommen Verschmelzungen oder Fehlen einzelner Wirbel vor.

Spondylitisartige Exostosen an den Kanten nur eines oder ganz weniger Wirbelkörper bei Intactsein der übrigen (s. Figg. 123 u. 124) soll für Tumor des Rückenmarks oder seiner Häute sprechen[317]). Die Beziehung der knöchernen Veränderung zu dem Tumor ist nicht ganz klar. Bei extramedullaren Tumoren soll das Symptom häufiger sein als bei intramedullaren. Man denkt an radiculäre Schädigung als Ursache der Exostosenbildung. (Selbstverständlich spricht ein negativer Röntgenbefund nicht gegen einen Tumor des Rückenmarks.) Besteht auf Grund des Nervenstatus keine Sicherheit bezüglich der Höhenlocalisation des Rückenmarkstumors, so soll der Wirbelkanal vom Chirurgen in der Höhe der Exostosenbildung geöffnet werden. Wird der Tumor an dieser Stelle nicht gefunden, so ist die Laminektomie nach oben, nicht nach unten zu erweitern.

---

[314]) P. Vonwiller-Zürich: Über die Kanäle der Wirbelkörper. Verhandlungen der Schweizerischen Naturforschenden Gesellschaft. Schaffhausen 1921.

[315]) Kienböck: Wiener klin. Wochenschr. 7. 1901. — Sudeck: Die Darstellung der Wirbelsäulenerkrankungen durch die Röntgenschen Strahlen. Riedingers Archiv f. Orthopädie. Bd. 1, 2. Heft. — Serra, Favini, Ponzio: 1. Italien. Röntgen-Kongreß 1914. (Pavia, Mattei.) — Boidi-Trotti: Le fratture latenti della colonna vertebrale. Radiologia med. Mai 1914. — Ossig: Untersuchungen über das Röntgenbild der normalen Hilswirbelsäule. Monatsschr. f. Unfallheilkunde. 3. 1909. — Gräßner: Röntgenuntersuchung der Wirbelsäule. Deutsche Zeitschr. f. Chir. Bd. 94. — Simon: Röntgenanatomie der Wirbelsäule. Fortschritte. Bd. 14. 1909—10. — Eug. Fraenkel: Über Wirbelgeschwülste im Röntgenbilde. Fortschritte. Bd. 16. 1910—11.

[316]) Böhm: Über die Ursachen der jugendlichen, sogen. habituellen Skoliose. Fortschritte. Bd. 11. 1907. — S. ferner auch: Ch. G. Sutherland: A röntgenographic Study of develop: mental Anomalies of the Spine. The Journal of Radiology (O maha). Sept. 1922.

[317]) M. Sgalitzer u. St. Jatrou: Röntgenbefunde bei Tumoren des Rückenmarks. Mitt. Grenzgeb. d. Med. u. Chir. 35. Bd. 5. Heft. 1922.

Digitized by Google

Beim Studium von Röntgenogrammen der Wirbelsäule überhaupt muß stets folgendes berücksichtigt werden:

1. Allgemeines: Jeder folgende Wirbelkörper, von oben angefangen, ist entweder höher als sein Vordermann oder wenigstens gleich hoch wie dieser, keinesfalls niedriger. Trifft man Ausnahmen von diesem als gesetzmäßig zu bezeichnenden Verhalten, so handelt es sich um pathologische Zustände, die darauf hinweisen, daß die Festigkeit des betr. Wirbelkörpers durch irgendwelche Krankheitsprozesse gelitten hat, unter deren Einfluß es zu einer Verringerung des Höhendurchmessers dieses Wirbels gekommen ist. Nur für den 5. Lendenwirbel (s. daselbst) gilt der erste Satz nicht.

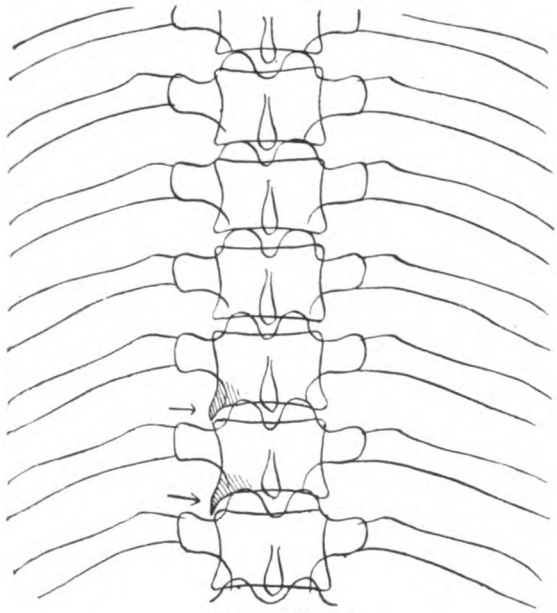

Figur 123[317a]).

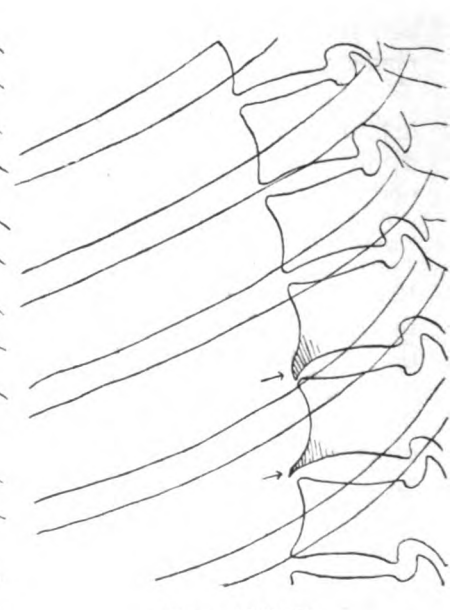

Figur 124[317a]).

2. Dorsalbilder: Der im Schatten eines Wirbelkörpers sichtbare Schatten des Processus spinosus gehört meistenteils dem (kranialwärts) vorhergehenden Wirbel an; nur gegen den 4. und 5. Lendenwirbel zu fällt der Processus spinosus in den Schatten seines eigenen Wirbelkörpers. — Wie oben erwähnt, sind die Processus spinosi selten einander ganz gleich in Form, Richtung und Abstand. Ist der Spinosusschatten um mindestens 5 mm verschoben, so ist Fracturverdacht vorhanden. Die Projection der Zwischenwirbelspalte ist naturgemäß ganz verschieden, je nachdem sie genau in der Strahlenrichtung liegen oder schräg von den Strahlen getroffen werden. Derjenige Zwischenwirbelraum, der direct unter dem Focus liegt, bildet einen einzigen geraden breiten Bandstreifen; die am Bildrande gelegenen Zwischenwirbelräume sind schmäler oder doppelt und leicht gekrümmt projiciert. — Der schärfere sinnfälli-

[317a]) Sgalitzer u. Jatrou l. c.

Digitized by Google

gere Horizontalkontur des Wirbelkörpers entspricht dem hinteren Rande, der blassere unschärfere dem vorderen. — Von Wirbel zu Wirbel ganz allmählich zunehmende gleichmäßig abgestufte Asymmetrien besagen lediglich, daß der Patient mit einem Körperende etwas gedreht um die Körperachse ruhte; dabei braucht nichts Pathologisches vorzuliegen. — Wenn die Dornfortsatz-Schatten an einer Partie näher aneinanderrücken als an anderen Stellen, so besagt das nur, daß hier die Wirbelsäule in lordotischem Sinne gekrümmt ist. — Ist ein Körper mehrere Millimeter niedriger als die beiden benachbarten, so ist Verdacht auf Fractur vorhanden, der sich verstärkt, wenn die einschließenden Zwischenwirbelspalten schmäler und etwa noch schief dazu sind, oder ein Zwischenwirbelraum ganz verschwunden ist. Ein weiterer Anhaltspunkt für Fractur ist eine ausgedehnte Unregelmäßigkeit in der Structur. Fracturverdacht ist ebenfalls vorhanden, wenn an einem Wirbel oder zwischen zwei Wirbeln die Achse der Wirbelsäule einen Winkel macht.

Findet man alle die letzterwähnten Symptome, dazu noch erhebliche Knochenatrophie und in der Anamnese Fehlen jeglichen traumatischen Momentes, so spricht das für Spondylitis tuberculosa[318]). (Ausgeheilte Spondylitis und geheilte Wirbelkörperfractur lassen sich in manchen Fällen durch das Röntgenbild allein nicht entscheiden.)

Luxationen in nur sagittaler Richtung bleiben im Dorsalbilde gewöhnlich verborgen. Bei sehr starken Patienten, von denen ein Profilbild nicht herzustellen ist, sind größere Luxationen trotzdem aus dem Dorsalbild herauszulesen, insofern der ventral luxierte Wirbelkörper einen größeren Schatten als die Nachbarwirbel wirft.

Findet man einen Wirbel verbreitert im Verhältnis zu seinen Nachbarwirbeln, so ist Verdacht auf Compressionsfractur.

3. Profilbilder: Für sie gelten die meisten der für die Dorsalbilder besprochenen Merkmale. Im übrigen siehe bei „Halswirbelsäule" und „Brustwirbelsäule".

4. Schrägaufnahmen. Die einzelnen Schatten der vielen sich deckenden Wirbelteile zu deuten, ist immer recht schwer. Grund, eine Laesion anzunehmen, hat man sicher dann, wenn die Ähnlichkeit, die benachbarte Wirbelschatten zueinander haben, an einer Stelle gestört ist. Welcher Art die pathologische Veränderung ist, das zu entscheiden ist selbst für den Geübtesten sehr schwer. Am klarsten stellen sich zuweilen tuberculöse Herde im Wirbelkörper dar. Bei Deutung der Schrägaufnahmen bedenke man, daß der Schatten der Processus transversi in den Wirbelkörperschatten fällt und der Schatten der Processus spinosi den convexen Rand der Wirbelsäule bildet.

Bei Schwierigkeiten in der Diagnose Wirbelsäulenverletzung scheue man sich nicht, zehn und mehr Aufnahmen bei verschiedener Lage der Wirbelsäule und verschiedenem Focusstand zu machen. (Vorsicht vor Röntgenschädigungen!)

---

[318]) Zur Wirbeltuberculose s. auch Serra: Su le ombre paravertebrali della colonna dorsale. Radiologia med. März 1914.

Digitized by Google

Halswirbel.

Kommt man mit Dorsal- und Profilnegativen nicht zum Ziele, mache man ein Vorderbild oder eine dorsale oder vordere Aufnahme in der Anordnung, daß der Hauptstrahl 75 bis 80 Grad zur Platte steht. Bei solchem Strahlengang werden nämlich die Gelenkfortsätze nicht übereinander projiciert, wie bei reinen Profilaufnahmen, sondern hintereinander.

Dorsalaufnahmen: Ein genügendes Bild des 1. und 2. Halswirbels erhält man nur bei Projection durch den weit geöffneten Mund bei möglichst gerade gehaltener Halswirbelsäule. Bei nach hinten gebeugtem Halse (und Aufnahme durch den Mund) kommt der Atlas selten mit auf die Platte, sondern nur der zweite und der dritte Wirbel.

Von einem Chirurgen[319]) wurde über maximale arteficielle Aufhellungszonen an den Wirbeln bei Aufnahmen durch den Mund berichtet, die zu schweren Fehldiagnosen Veranlassung geben können. Sie sollen durch den luftgefüllten Raum des Epipharynx zustande kommen. (Verf. erinnert sich nicht, auf seinen Aufnahmen jemals derartige Erscheinungen gesehen zu haben.

Die bandförmige Aufhellung von 2 cm Breite, die sich auf Dorsalbildern mitten über die Halswirbel hinwegzieht, entspricht nicht dem Rückenmarkskanal, sondern dem Kehlkopf und vom 7. Wirbel ab der Trachea.

Eine Verengerung und Unebenheit des Gelenkspaltes der einen Seite am Gelenk zwischen Atlas und Epistropheus (bei Aufnahmen durch den Mund) bei Vorhandensein von Knirschen und Knacken ist als Knorpelabschleifung, als pathologisch aufzufassen.

Die kräftige wellenförmige Begrenzung zu beiden Seiten der Halswirbelsäule wird von den Massen der Gelenkfortsätze gebildet. Diese Konturen pflegen normalerweise ziemlich regelmäßig zu sein, während die sie überragenden kleinen Schatten der Querfortsätze — wie alle Querfortsätze der Wirbel — sehr verschiedene Form und Größe haben.

Zwischen Os occipitum und Atlas kann eine vollständige oder teilweise Synostose vorkommen, und zwar derart, daß die Compacta und die Spongiosa der Condyli des Hinterhauptbeins direct in die Compacta und Spongiosa der Massae laterales des Atlas übergehen[320]).

Abbrüche des Zahnfortsatzes des Epistropheus sind bei technisch gelungenen Aufnahmen durch den Mund hindurch in der Regel gut zu erkennen. Sollte die Technik einmal nicht zu genügendem Erfolge führen, so ist empfohlen worden, einen kleinen Film in den Nasenrachenraum einzuführen, an die Wirbelsäule anzudrücken und die Aufnahme in dorsoventraler Richtung vorzunehmen. Der Film wird auf einem

---

[319]) F. de Quervain: Über eine Irrtumsquelle bei der Röntgenaufnahme der obersten Halswirbel durch den offenen Mund. Fortschritte. Bd. 29. 1922.

[320]) Ferrari: Sulla saltadura dell' os occipitis coll' atlas. Imagini röntgenografiche. Memorie della R. Accademia dei Scienze, Lettere e Arti in Modena, Serie III, Vol. X, Parte seconda (Appendice) 1912. — Sick: Virchows Archiv, Bd. 246. S. 448.

Digitized by Google

nach Art des Gottsteinschen Ringmessers zurechtgebogenen Bleistreifen befestigt[321]).

Der 7. Processus transversus ragt normalerweise etwa 2 cm seitlich über den übrigen Halswirbelsäulen-Schatten hinaus und bildet mit dem darunter liegenden Processus transversus des ersten Brustwirbels meist einen spitzen Winkel (Fig. 125). Der 7. Processus transversus ist auf beiden Seiten oft von verschiedener Länge[321a]).

Der Processus costarius des 6. Halswirbels (das Tuberculum caroticum) kann zuweilen eine kräftige Entwickelung zeigen; von dem des 7. Wirbels ist bekannt, daß er sich zu einer Rippe auswachsen kann, die entweder ganz aus Knochen besteht oder in selteneren Fällen an ihrem vorderen Ende einen (im Röntgenbilde natürlich unsichtbaren) Rippenknorpel hat. Die Halsrippe ist zuweilen mit der ersten Brustrippe diarthrotisch verbunden. Man erkennt dann im Röntgenbild die gelenkartige Verbindung. Halsrippen kommen bei geraden Wirbelsäulen vor, aber auch mit der Begleiterscheinung der sog. Halsrippenskoliose. Eine Halsrippe darf nie übersehen werden, zumal sie oft erhebliche Beschwerden verursacht: Reiz- und Ausfallserscheinungen im Bereich des Plexus brachialis, also Parästhesien, Sensibilitätsstörungen und Muskelatrophien an den Armen und besonders an der Hand. Übrigens ist die Halsrippe immer gut zu palpieren; sie kann sich elastisch federnd anfühlen. Über unvollkommene erste Brustrippen siehe unter „Rippen". Vergesellschaftet mit Halsrippen, aber auch ohne solche, findet man zuweilen den angeborenen Schulterblatthochstand, dabei Verknöcherungen einzelner Muskeln, Exostosen, Deformitäten des Schulterblattes usw. Ein Fall ist beschrieben, bei dem das Röntgenbild rechts am 5., 6. und 7. Halswirbel je eine Rippe zeigte[322]). Periostitiden an den Halsrippen und am Querfortsatz des Wirbels sollen nicht sehr selten sein; sie sind meist die Ursache für das Auftreten von Beschwerden.

Die Processus spinosi sind an den mittleren Halswirbeln recht unregelmäßig und häufig zweigeteilt.

Betr. Orientierung, welches in Zweifelsfällen der 7. Hals- und welches der 1. Brustwirbel ist, siehe unter „Brustwirbelsäule".

Profilaufnahmen: Wenn einmal ein Wirbelkörper ventral um 2 bis 3 mm über die anderen hervorragt, so braucht das nicht für pathologisch angesehen zu werden.

---

[321]) E. Fritzsche: Über die Fracturen des Zahnfortsatzes des Epistropheus. Neue röntgenographische Darstellung des Processus odontoideus. Deutsche Zeitschr. f. Chir. Bd. 120. — Kienböck: Über die Verletzungen im Bereiche der obersten Halswirbel und die Form der Kopfverrenkung. Die typische Luxation des Kopfes im unteren Kopfgelenk usw. Fortschritte. Bd. 26. 1919. — Kienböck: Über die Verletzungen im Bereiche der obersten Halswirbel und die Form der Kopfverrenkung. Die typische Luxation des Kopfes im unteren Kopfgelenk usw. Fortschritte. Bd. 26. 1919.

[321a]) S. auch Sénèque: Formschwankungen des Querfortsatzes des 7. Halswirbels. Journ. de Chir. 2. August 1923.

[322]) von Lechleuchthener, cit. bei Max Fischer: Über einen Fall von doppelseitiger Halsrippe. Fortschritte. Bd. 25. 1917; s. ferner Fürnrohr: Die Röntgenuntersuchung in der Neurologie; im Lehrbuch Rieder-Rosenthal. Bd. 2. 1918.

Digitized by Google

Die untersten Halswirbel kommen im Profil nur bei langen Hälsen zur Darstellung.

Auf reinen Profilaufnahmen kommen oft beide Bogenhälften des Atlas deutlich ungedeckt zur Geltung. Dabei wird mitunter eine Hälfte bedeutend schmächtiger als die andere gefunden, ohne daß dies ein pathologischer Zustand ist. Der normale Atlasbogen stellt sich bei annähernd richtiger Focusstellung immer gut und ungedeckt von Occiput und Epistropheus dar.

Der Processus spinosus des Epistropheus ist am größten, hat annähernd rechteckigen Schatten und schwankt sehr in seiner Form und Größe.

Der durchlässige Spalt zwischen dem Dens des Epistropheus und dem Tuberculum anterius atlantis darf nicht dazu verleiten, hier einen Abbruch des Tuberculum zu diagnosticieren (s. dazu auch die Abbildung im Kapitel „Unterkiefer", s. daselbst den Spalt links von „A").

Die Processus spinosi des 3., 4. und 5. Wirbels sind annähernd gleich lang und gleich geformt, aber zeigen auch normalerweise viele kleine Unregelmäßigkeiten; der 4. ist dem 5. meist genähert.

Die Processus spinosi des 6. und 7. Wirbels sind wieder länger und außerdem schärfer begrenzt.

Die Unregelmäßigkeiten in den Schatten der Wirbelkörper entsprechen den übereinander fallenden Schatten der Processus transversi. Diese Unregelmäßigkeiten dürfen also nicht für Pathologica gehalten werden. Natürlich fallen auch zuweilen die Schatten der Processus transversi in die Aufhellung des Zwischenwirbelraumes und könnten hier verleiten, als deformierende Prozesse erklärt zu werden.

Verkalkte Schildknorpelplatten können als vertikale Schatten links und rechts störend hervortreten, namentlich bei kurzer Focaldistanz und ventrodorsaler Aufnahme (Pseudocallus)[323]).

Brustwirbel.

Höchstens die drei oberen Wirbel lassen sich klar im Dorsalbilde darstellen, bei den übrigen ist der Sternum-, Aorten- und Herzschatten sehr hinderlich; immerhin läßt sich bei langer Belichtung durch das Sternum hindurch die Gestalt der Wirbel genügend deutlich photographieren. Bei den unteren Wirbeln hindert ferner der Leberschatten. Deshalb ist die Hauptprojection für fünf Sechstel der Brustwirbelsäule die schräge. Für die untersten Brustwirbel kommt in allererster Linie die reine Profilaufnahme bei tiefster Inspiration in Betracht, und Dorsalaufnahme mit Doppelplatte.

Dorsalaufnahmen: Die oberen Brustwirbel ähneln in ihren Schatten durchaus den letzten Halswirbeln und es gilt auch für erstere das, was für letztere gesagt ist.

[323]) Grashey, Atlas I. 4. Aufl.

Digitized by Google

In den Querfortsätzen des 1. Brustwirbels ist auf beiden Seiten ein überzähliger Kern beobachtet worden[324]).

Für die Anfänger entstehen mitunter Schwierigkeiten bei Entscheidung der Frage, welches der erste Brustwirbel und welches der letzte Halswirbel ist; zumal sich bei manchen Projectionen nicht erkennen läßt, wo die erste Rippe ansetzt. Zur Klärung diene Fig. 125. Die erste Rippe artikuliert meist nur mit dem ersten Brustwirbel, kann aber auch außer mit diesem noch mit dem siebenten Halswirbel gelenkig verbunden sein (s. auch S. 179 oben).

Die 2.—9. resp. 10. Rippe schieben sich wie ein Keil zwischen je

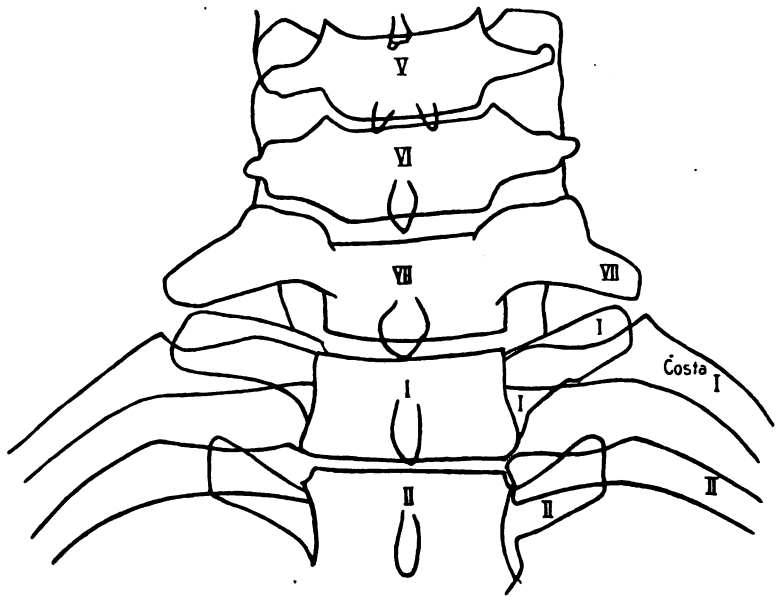

Figur 125.

zwei Wirbelkörper; und zwar führt jeder Körper die Ordnungszahl, welche die Rippe über ihm führt; so viel sei aus der Anatomie erinnert.

Anormale Ausbildung, Vermehrung und Verschmelzung einzelner Wirbel kommt bei angeborener Skoliose vor, ferner bei angeborenem Hochstand der Scapula. Eine Vermehrung von Wirbeln, die sich, normalen Wirbeln gleichend, meist dazwischen schieben, ist nicht ohne weiteres sofort als solche zu erkennen. In die Augen fällt zuerst nur erhebliche Unregelmäßigkeit der Schatten der Processus spinosi, deren Ursache man weiter erforschen muß. (S. auch unter „Wirbelsäule", Allgemeines, S. 172ff.)

Bei den Angehörigen verschiedener Rassen findet man ohne Unterschied des Alters und Geschlechts nicht selten eine Gabelung der zwei bis drei untersten Brustwirbeldornen. Diese Anomalie ist wahrscheinlich als Rückbildungsvorgang aufzufassen und in Parallele zu stellen mit

[324]) Grashey, Atlas I, 4. Aufl.

Digitized by Google

dem Auftreten der falschen Rippen. Die Gabelung kommt auch zuweilen am 1. Lendenwirbel vor[325]).

Schrägaufnahmen[326]). Am besten gelingen sie, wenn der Rücken des Patienten, durch Sandsäcke gestützt, in einem Winkel von etwa 30 Grad zur Platte liegt und der Röntgenröhren-Focus gegen 40 cm über der rechten Achselhöhle steht.

Wer seine ersten derartigen Schrägaufnahmen glücklich zustande bringt, dem fällt meist die hochgradige Skoliosenkrümmung der Wirbelsäule auf: eine normale Erscheinung, die aber zu Irrtümern Veranlassung geben kann. (Da die Wirbel wegen der normalen Kyphose ohnedies

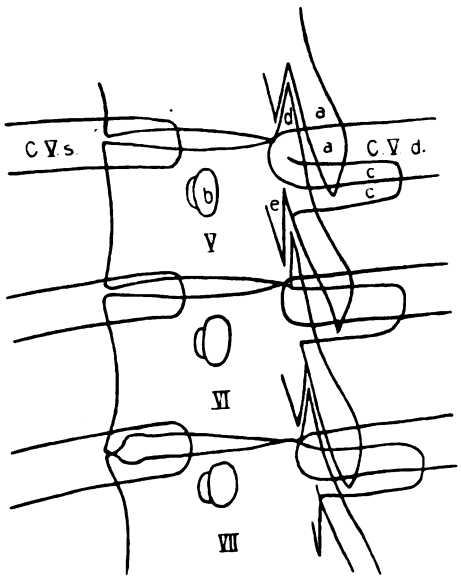

Figur 126.

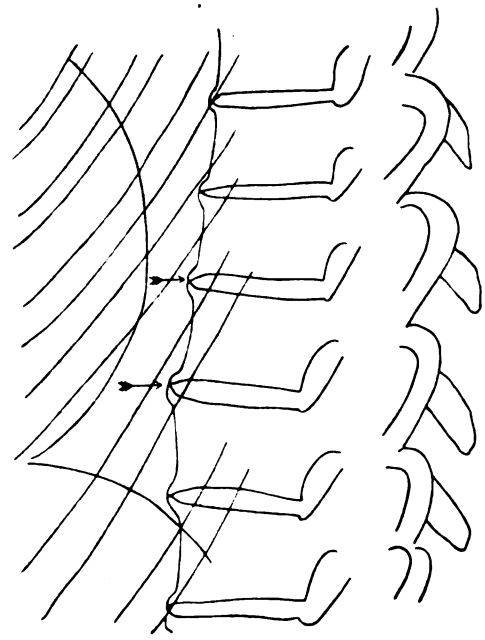

Figur 127.

verschieden weit von der Platte entfernt sind, so werden die ihr nächstliegenden ungefähr in die Mittellinie projiciert, die übrigen jedoch um so weiter seitlich abbiegend, je weiter sie von der Platte entfernt sind.)

Die einzelnen übereinanderliegenden Schatten entsprechen folgenden Substraten: Fig. 126a = Processus spinosus des nächsthöheren Wirbels; b = linker Processus transversus; c = rechter Processus transversus; d = Processus articularis superior; e = Processus articularis inferior; C. V. d. = costa V dextra.

Wenn die Begrenzung der Wirbelkörper nicht 60- bis 80gradige Winkel bildet, sondern in spitzwinkligen Zacken, Dornen oder Hörnern aus-

[325]) Gundermann: Über eine häufige Anomalie der unteren Brustwirbelsäule. Münchener Medizin. Wochenschr. 1913. Nr. 34, S. 1878.

[326]) Den großen Wert der Schrägaufnahmen der Brustwirbelsäule hat zuerst Wilms erkannt und empfohlen. Fortschritte. Bd. 5. 1901.

Digitized by Google

läuft, so ist das bei Leuten, die über 50 Jahre alt sind, lediglich als Alterserscheinung aufzufassen (s. Fig. 126 links zwischen 6. und 7. Wirbelkörper). Sind diese Randwülste größer (Fig. 127) oder bei jungen Leuten vorhanden, dann ist der Befund analog chronischer Arthritis (Zwischenwirbelraum als Gelenk angenommen) als beginnende chronische Spondylitis aufzufassen.

Auch bei Fracturen bilden sich an den Wirbelkörpern der verletzten und vor allen der benachbarten Wirbel ähnliche Randwülste aus; sie sind günstig, als compensierende Vorgänge aufzufassen.

Bei Abzählung der Wirbel ist zu berücksichtigen, daß die 12. Rippe, deren Länge sehr großen Schwankungen unterworfen ist, ganz fehlen kann (siehe „Rippen").

Pause des Seitenbildes einer normalen Wirbelsäule.
a = plattenferne 11. Rippe (linke).
b = plattennahe 11. Rippe (rechte).
c = unterer Gelenkfortsatz des 11. Br.-W.
d = oberer Gelenkfortsatz des 12. Br.-W.

Dazwischen Gelenkspalt

Gelenkspalten zwischen dem 12. Br.- und 1. L.-W. nicht sichtbar, da dieselben annähernd sagittal sind.

W = Weite des Wirbelkanals in sagittaler Richtung.
Qu = Querfortsatz (plattennaher) des 3. L.-W.
B = Wirbelbogen.
f = Foramen intervertebrale.
Z = Zwerchfell.

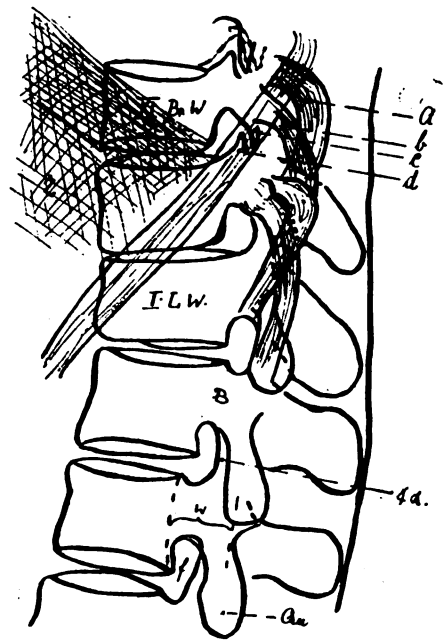

Figur 128.[327])

Profilaufnahmen: Man kann auf ihnen den 5.—10. oder 11. Wirbel sehr gut übersehen, da sie in die hellen Lungenfelder fallen. Fracturen, bes. Compressionsfracturen, prägen sich deutlichst aus. Die Aufnahmen können nur im Liegen gut gelingen. Der Focus soll etwa über dem 10. Processus spinosus stehen; stellt man ihn proximaler, so verdeckt die plattennahe Zwerchfellhälfte zwei ganze Wirbel und mehr. — Die drei einzigen Wirbel, die im Profil kaum genügend dargestellt werden können, sind die drei obersten Brustwirbel. Dagegen kann man jetzt die beiden letzten Brustwirbel, obgleich sie nicht in die Lungenaufhellung fallen, sowie alle Lendenwirbel bei vollkommener Technik gut im Profil zur Darstellung bringen, auch bei kräftigen Erwachsenen.

[327]) Nach Hammes l. c.

Digitized by Google

Der Umstand, daß der 12. Brustwirbel auch in bezug auf die Gelenkebenen einen Grenzstein markiert, und zwar derart, daß seine oberen Processus articulares in frontaler, seine unteren dagegen in schräger Ebene stehen, kann zu der manchmal schwierigen Identificierung dieses Wirbels an Frontalaufnahmen dienen. Man hat sich aber davor zu hüten, den Winkel zwischen den Schatten des Proc. transversus und dem hinteren Rande des Foramen intervertebrale eines Lendenwirbels als einen frontal gestellten Processus articularis anzusehen. Vergleiche die Pause des Seitenbildes eines normalen Wirbelspaltes, Fig. 128a[328]).

Über weitere Einzelheiten deformierender Natur s. unter „Lendenwirbel".

Lendenwirbel.

Es kommen bei diesen in erster Linie Dorsalbilder in Betracht, eventuell kann einmal eine günstige Schrägaufnahme weiter helfen, bei Kindern auch eine Profilaufnahme; selbst bei Erwachsenen lassen sich z. Zt. oft genügende Profilaufnahmen erzielen.

Der Wirbelkörper-Schatten von Kindern und Jugendlichen hat abgestumpftere Ecken.

Da der Anfänger und Mindergeübte sich in dem Schattengewirr der Wirbel nur sehr schwer zurechtfindet, so sei eine Skizze beigegeben, in der hauptsächlich die Bogen mit ihren Gelenkfortsätzen übersichtlich hervortreten (Fig. 129). Die wichtigsten Gegenden, die man auf mittelmäßigen Röntgenogrammen kaum deutlich genug erkennt, sind die Gelenkspalte der Processus articulares superiores und inferiores (f, Fig. 129). Bei Brüchen der Gelenkfortsätze[328a]) finden sich hier Veränderungen, Schiefstehen des Gelenkspaltes u. ä., die nur auf den allerbesten Blendenaufnahmen und auch da nur in manchen Fällen eben gerade noch zu erkennen sind. Auf den meisten Bildern allerdings wird man solche Brüche mehr aus der Winkelstellung der Wirbelkörper oder einem Knick in der Verbindungslinie der Processus spinosi constatieren müssen. Mehr kann man an diesen Gelenkspalten bei Verdacht auf Spondylitis deformans oder Morbus Marie-Strümpell-Bechterew erkennen. Denn während es sich bei Brüchen meist nur um 1 oder 2 Gelenke handelt, sind bei den erwähnten Krankheiten die ganze Wirbelsäule oder große Strecken befallen; und wenn man wegen der verwickelten Schattenüberschneidungen auch nicht alle Gelenke übersehen kann, so doch wenigstens einige, und das genügt in der Regel. Man findet dann vollständiges Verschwinden dieser Gelenkspalte, also Synostosen, oder nur Unregelmäßigkeiten, Verschmälerung und Deformation der Gelenkenden. Am besten übersieht man die Verhältnisse da, wo zwei Gelenkspalte gerade auf einen Zwischenwirbelraum (ihn kreuzend) projiciert sind, oder an Aufnahmen, bei denen der Röhrenfocus nicht über der Mitte der Wirbelsäule zentriert war, sondern rechts oder links davon, wie man sich an vielen Nierenaufnah-

[328]) Hammes: Über die Technik und den Wert seitlicher Wirbelaufnahmen. Fortschritte. Bd. 25. 1917.

[328a]) S. ferner auch: K. Koch. D. Ztschr. f. Chir. 180. 4—6.

Digitized by Google

men überzeugen kann. Die Veränderungen der Wirbelkörper selbst, ihre Randwülste und Brücken sind ganz bedeutend leichter zu erkennen (s. die Bemerkungen zur nächsten Figur, Fig. 130).

Die Processus transversi wechseln sehr in ihrer Gestalt und Länge. Am beständigsten ist die Breite. Als Zufallsbefund wurden Ge-

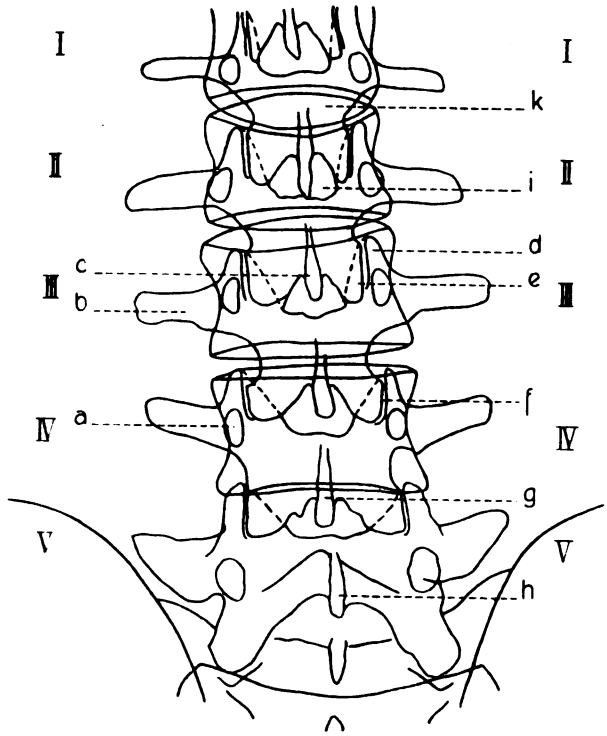

Figur 129.

a = Radix des Wirbelbogens (4. Lendenwirbels); b = Processus transversus (3. Lendenwirbels); c = Processus spinosus (2. Lendenwirbels); d = Processus articularis superior (3. Lendenwirbels); e = Processus articularis inferior (2. Lendenwirbels); f = Gelenk zwischen 3. und 4. Lendenwirbelbogen; g = Processus spinosus (4. Lendenwirbels); h = Processus spinosus (5. Lendenwirbels); i = lichtdurchlässige Partien, wo in der Strahlenrichtung kein Wirbelbogenteil den Wirbelkörper oder Zwischenwirbelraum beschattet; k = Zwischenwirbelraum und Überschattung desselben durch 1. und 2. schräg durchstrahlten Lendenwirbelkörper.

stalten wie in Fig. 117 links, einseitig angetroffen[329]). Unilateral angedeuteter Lumbosacralwirbel. Einmal fand Verf. am 4. Lendenwirbel beiderseits eigentümliche dreiteilige Querfortsätze.

Die Processus articulares superiores des 4. und 5. Lenden-

[329]) Eine gleiche Beobachtung ist mit Röntgenbild beschrieben von Calvé: Sur un cas d'Anomalie d'une des apophyses transverses de la 5. vertèbre lombaire. Orthopédie et tuberculose chirurgicale. 1. Jg. 1914, 1. Heft. Aus der daselbst angeführten Literatur geht hervor, daß Verfasser dieses Buches in dessen 1. Auflage 1910 als erster auf diese Anomalie hingewiesen hat.

Digitized by Google

wirbels werden mitunter leicht, aber deutlich gekrümmt angetroffen. Verf. konnte bisher noch nicht sicher feststellen, ob es sich hier um noch normale Verhältnisse handelt.

Trifft man zwischen normalen breiten Querfortsätzen einen sehr schmalen Querfortsatzschatten beiderseits an, und liegt Trauma vor, so spricht dies dafür, daß der betr. Wirbel geschädigt und aus seiner Stellung gedrängt ist; so daß die Querfortsätze mit ihrer Breitfläche nicht mehr in der Frontalebene stehen, sondern sich um eine transversale Achse mehr oder weniger gedreht haben.

Isolierte Fracturen von Querfortsätzen kommen vor und treten meist gut im Röntgenbilde zutage; es kann aber am Querfortsatz des ersten Lendenwirbels einmal eine Fractur vorgetäuscht werden, wo gar keine ist, nämlich wenn der Psoasrand (oder besser der Zwischenraum zwischen Psoas und Niere) eine strichförmige Aufhellung im Querfortsatz-Schatten erzeugt[329a]).

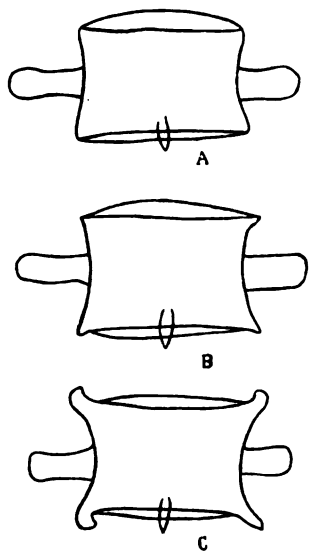

Figur 130.

Selten hält ein Patient die Wirbelsäule während der Röntgenaufnahme ganz gerade. Kleine Asymmetrien kommen daher immer auf dem Bild zutage und man hüte sich, solche als pathologisch zu deuten. Häufig hält Patient seine Wirbelsäule außerdem leicht gedreht, besonders nach den oberen Lendenwirbeln zu. Während z. B. Kreuzbein und 5. Lendenwirbel nach Wunsch projiciert sind, nehmen die übrigen Wirbelschatten kopfwärts an Schiefheit und Unübersichtlichkeit zu. Wo die Drehung am größten, kommt selten eine Mißdeutung zustande, da hier die Drehung nicht zu verkennen ist; aber bei dem Wirbel, bei dem sie beginnt, ergeben sich Schatten, die zu falscher Diagnose führen könnten. Während nämlich der Zwischenwirbelraum auf der einen Seite ganz frei ist, scheint er auf der anderen Seite geschlossen, weil ein Schatten mit convexem Kontur nach lateral ihn überdeckt. Es handelt sich hier um die Processus articulares, die bei leichter Drehung aus dem Wirbelkörperschatten herausprojiciert werden.

Manchmal findet man am ersten Lendenwirbel an Stelle der Processus transversi, die ganz fehlen, rippenähnliche, mit dem Wirbel gelenkig verbundene Spangen, die kaum länger als die Processus transversi der anderen Lendenwirbel sind. Es handelt sich hier um Lendenrippen. Die zwölfte Rippe pflegt in solchen Fällen abnorm lang zu sein. Gleichzeitig mit der Anomalie der Lendenrippe — die übrigens bei Hylobates, Gorilla und Schimpanse ständig ist — findet man bei den damit behafteten Individuen in der Regel auch noch andere Wachstumseigentümlichkeiten.

[329a]) S. auch Biermann: Am. Journ. of Röntg. Juni 1923.

Digitized by Google

Kleinheit des 2. Lendenwirbels wurde bei angeborener Kyphose beobachtet. Mutter und Schwester des Pat. zeigten denselben Befund[330]).

Die Wirbelkörper-Schattenecken bilden normalerweise im Röntgenogramme Winkel von etwa 60 bis 80 Grad, die am Scheitelpunkt immer etwas abgerundet sind (Fig. 130A). Mit dem Alter verschwindet diese Abrundung und der Winkel wird geometrisch regelrechter. Auch können kleinere appositionelle Zacken und Dornen auftreten, ohne daß man mehr als ein Zeichen zunehmenden Alters vor sich hat (Fig. 130B). Bilden diese leichten Veränderungen sich aber zu mehrere Millimeter langen Randwülsten aus, und bestehen schmerzhafte Beschwerden, Knirschen usw. bei Bewegungen, dann haben wir pathologische Zustände vor uns (chronische Wirbelsäulenversteifung), Fig. 130C[331]). Da diese Randwucherungen letzten Endes als compensierende Vorgänge aufzufassen sind, so wundere man sich nicht, sie in späteren Stadien nach Fracturen, Luxationen, kurz nach Unfällen, die die Stabilität der Wirbelsäule beeinträchtigen, entstehen zu sehen (s. auch S. 184ff.).

Unter dem Einfluß der nach Prostatakrebsen im Skelett auftretenden Metastasen kommen an den Wirbelkörpern ähnliche Knochen-Neubildungen, manchmal sogar gewaltigen Umfanges vor. Und es sind bekanntlich nicht nur Prostatakrebse, in deren Verlauf wir bei Metastasen im Knochensystem — und nur in diesem — Knochenanbildung beobachten, sondern es können auch alle von anderen Organen ausgehenden Karzinome (Mammakarzinome) gelegentlich derartige Veränderungen im Gefolge haben. (Bei den nach Sarkomen und malignen Hypernephromen sich entwickelnden Knochenmetastasen hingegen bleiben derartige osteoplastische Vorgänge immer aus.) Am häufigsten findet man diese Metastasen in den untersten Brust- und obersten Lendenwirbeln[332]). Es würde nicht nötig sein, diese Verhältnisse im Rahmen dieses Buches zu erwähnen, wenn diese Karzinommetastasen im Wirbelkörper röntgenographisch leicht zu erkennen wären. Das ist leider selten der Fall. Jedenfalls sind die Neuanbildungen leichter zu erkennen, während die Tumoren meist nur die Wirbelkörperstruktur zu verschleiern und die Schattenintensität mäßig zu vermindern pflegen. — Andererseits[333]) wird bei Tumor-Metastase von „abnormaler Porosität" des befallenen Lendenwirbels gesprochen. Klinische Symptome waren, ohne daß der Primaerherd bekannt war oder Beschwerden gemacht hätte: einseitige Ischias mit starken Remissionen, die völlige und sogar längere Zeit andauernde Gesundheit vortäuschten. Dann entwickelte sich allmählich das klinische

[330]) Wallenberg in Gerhartz' Leitfaden. — S. auch Wehner: Zschr. f. orthop. Chir. Bd. 43.

[331]) Eine gute Übersicht über diese Veränderungen findet man bei Plate: Über die Anfangsstadien der Spondylitis deformans. Fortschritte. Bd. 16. 1910, und bei Bertolotti: Über die Nosologie der chronischen Ankylose der Wirbelsäule. Archiv f. phys. Med. und med. Technik. Bd. 7. 1913.

[332]) Recklinghausens „osteoplastische Karzinose", cit. nach Eugen Fraenkel. Fortschritte. Bd. 16. 1910.

[333]) Th. Scholz: Röntgenbefund in 2 Fällen von metatastischem Karzinom der Wirbelsäule usw. Fortschritte. Bd. 28. 1922.

Digitized by Google

Bild einer doppelten Ischias. Erst sehr spät, erst kurz vor dem Tode traten neurologische Ausfalls-Symptome auf. — Bei geringfügiger herdartiger Aufhellung in einem Wirbelkörper und Beschwerden an entsprechender Stelle vergesse man nicht, sich nach vielleicht überstandenem Typhus zu erkundigen, der zuweilen Herde im Knochen setzt, die erst mehrere Monate nach Ablauf des Typhus Beschwerden zu verursachen beginnen[334]).

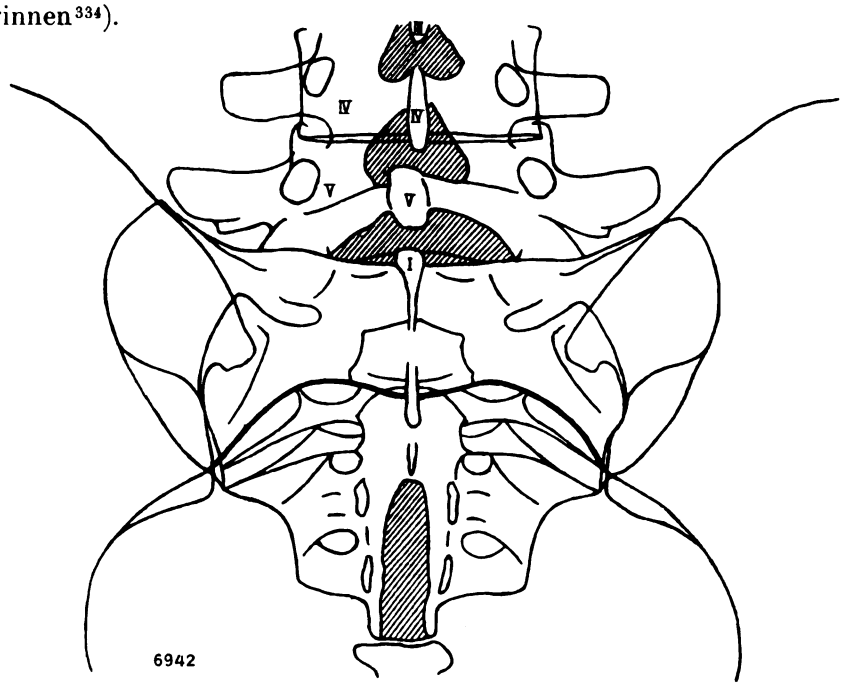

Figur 131.

Sieht man die Spalte der Gelenkfortsätze (also f, Fig. 129) ganz ungemein deutlich, und klinische Beschwerden weisen auf schwerste Erkrankung der Wirbelsäule hin, so kann dies, wie Verf. es bei einem lehrreichen Fall von multiplen Myelomen beobachten konnte, daher kommen, daß in der Strahlenrichtung vor den betr. normalkalkdichten Gelenken durchlässige Tumorpartien im Wirbelkörper vorhanden sind, die nur bei absolut guten Negativen und genauem Studium erkannt werden können.

Für Fracturen gilt an der Lendenwirbelsäule in erster Linie das oben für alle Wirbel gemeinsam Erwähnte. Sehr schwierig werden die Verhältnisse besonders beim 5. Lendenwirbel. Derselbe wird ja schon bei (physiologischer) reichlich ausgeprägter Lendenlordose so projiciert, daß er niedriger zu sein scheint. Bei Fracturen aber kann sein Schatten fast ganz verschwinden[335]), ebenso dann, wenn Fracturen nur der Gelenkfort-

[334])H. Gallus: Über Spondylitis typhosa. Fortschritte. Bd. 28. 1921. — A. Lorey: Über Spondylitis typhosa. Ebendaselbst.

[335]) Siehe Delorme: Beitrag zur Kenntnis des Verhebungsbruches am 5. Lendenwirbel. Münchener Medizin. Wochenschr. Nr. 10. 1910.

Digitized by Google

sätze (doppelseitige) des 5. Wirbels stattgefunden haben. Solche treten ein bei schwerster Überbiegung oder Überstreckung der Lendenwirbelsäule. Der 5. Lendenwirbel ist dann gewöhnlich auf dem Promontorium nach vorn geglitten.

Will man den 5. Lendenwirbel mit kleinster und senkrechter Blende am sichersten treffen, zentriere man die Röntgenröhre auf den

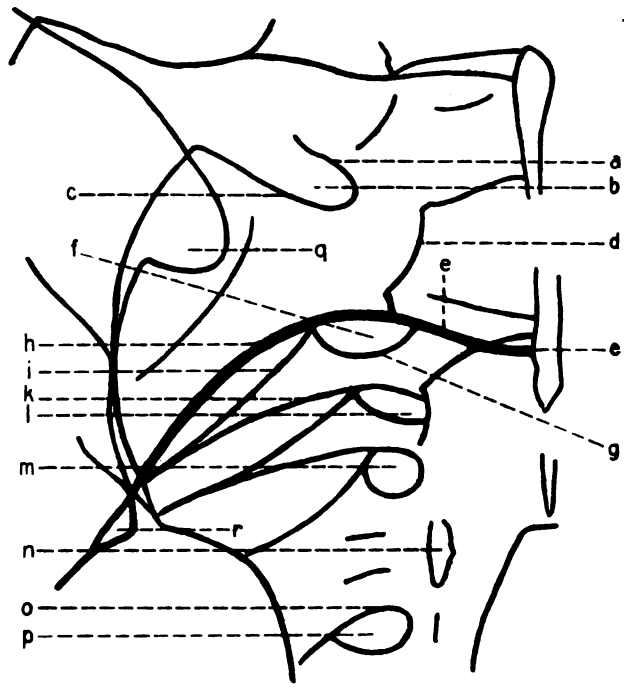

Figur 132 (= linker unterer Teil von Fig. 131).

a b c = Ausmündung des Foramen I in die Facies dorsalis ossis sacri, b = Lumen, a = oberer medialer, c = unterer lateraler Rand des Foramen mit Übergang ins Dorsum der Pars lateralis; d (und Fortsetzung nach medial oben) = die in der Strahlenrichtung verlaufende Wirbelkörperpartie, die vom Foramen sacrale I, vom entspr. For. intervertebrale und dem Canalis sacralis umgeben ist, e = Promontorium, f = Ausmündung des For. I in die Facies pelvina resp. vordere Ausmündung, g = unterer Rand der Ausmündung, h = oberer Teil der seitlichen Vorderwand, in die das Promontorium ausläuft, i = Corticalis der nach lateral auslaufenden Rinne des For. I, k = vorderer oberer Rand des For. II nebst lateralem Auslauf desselben, l = vordere Ausmündung des Foramen II, m = For. II, p = For. IV, o = oberer Rand von For. IV und seitl. Auslauf, n = Teil der Crista sacralis articularis, q = Spina post. sup., r = Spina post inf.

Schnittpunkt der Körpermedianlinie mit der Verbindungslinie beider Spinae anteriores superiores. Das ist aber nicht die übersichtlichste Darstellung. Am besten projiciert man den betr. Wirbelkörper, indem man den Blendentubus schräg von distal (nach proximal) eindrückt. Der Wirbelbogen hingegen kommt besser zur Geltung, wenn man den Tubus

Digitized by Google

schräg von proximal (nach distal) stellt[336]). Bei nicht zu dicken Patienten soll man versuchen, ein Profilbild des 5. Lendenwirbels durch die Beckenschaufeln hindurch zu bekommen[337]); im übrigen soll man sich aber auch so zu helfen suchen, daß man den von oben proximal nach unten distal geneigten Tubus fest in die Weiche eindrückt. Man umgeht so die nach oben schauende Beckenschaufel. Natürlich kommt ein verzeichnetes Bild zustande.

Steht nach schwererem Trauma der 5. Lendenwirbelkörper-Schatten sehr schief auf dem Kreuzbein, dann sind die betr. Gelenkfortsätze nur an einer Seite gebrochen. Diese Brüche selbst zu sehen, gelingt nur selten einmal unter besonders günstigen Umständen, — man drücke sich dementsprechend vorsichtig bei Gutachten aus! — aber sie werden als häufig und typisch bezeichnet und es finden sich entsprechende Knochenpräparate in anatomischen Sammlungen[338]). Ist die Schiefstellung des 5. Wirbels auf dem Kreuzbein durch den 3. und 4. Lendenwirbel, deren Körperschatten ausgleichende Keilformen zeigen, compensiert, dann liegt am wahrscheinlichsten eine angeborene Anomalie und kein Trauma vor. — Eine schiefe Stellung des 5. Lendenwirbelschattens auf dem Kreuzbein im Röntgenbilde kann aber auch einmal physiologisch sein[339]). Der klinische Befund muß dann den Ausschlag geben.

Der Schatten des Processus spinosus des fünften (mitunter auch der des vierten) Lendenwirbels pflegt, infolge der physiologischen Drehung des Wirbels um eine frontale Achse nach vorn, in seinen eigenen Wirbelkörperschatten projiciert zu werden. Infolgedessen erscheint er auch kürzer, oft nur als Fleck; zuweilen fällt noch in seinen Wirbelkörperschatten der Processus spinosus I. des Kreuzbeins, mit nach unten offenem Bogen. Vereinzelt kommt auch ein äußerst langer Proc. spin. V vor, wie Fig. 133 F zeigt. Wenn er noch dazu verkürzt projiciert ist, ist anzunehmen, daß er in Wirklichkeit noch länger ist. Einmal sah Verf. einen Schatten eines Proc. spin. V von 5 cm Länge. Über die Asymmetrie bez. Schiefheit des 5. Lendenwirbel- und 1. Kreuzbeinwirbelbogens siehe die entsprechenden zusammenfassenden Ausführungen unter „Kreuzbein".

Ein fünfter Lendenwirbel, der mit dem Kreuzbein knöchern verbunden ist, ihm assimiliert ist, ein sog. „sacralisierter 5. Lendenwirbel wird in etwa 1 Prozent von Röntgenaufnahmen dieser Gegend angetroffen[340]); s. auch „Kreuzbein" und S. 198, Fig. 135.

---

[336]) Serra: Anatomia e patologia roentgenografica della Va lombare. Radiologia med. 1914.

[337]) Hammes l. c.

[338]) Siehe Ludloff: Verletzungen der Lendenwirbelsäule und des Kreuzbeins. Fortschritte. 1906. Bd. 9. 1905—06.

[339]) Schede: Der fünfte Lendenwirbel im Röntgenbilde. Fortschritte. Bd. 17. 1911.

[340]) Dürr: Assimilation des letzten Bauchwirbels. Zeitschr. für rationelle Medizin, 3. R. Bd. 8. — Anmerk. bei der Korrektur: s. jedoch Coleschi: Sacralizzazione simmetrica della V. vertebra lombare. — Considerazione roentgenodiagnostiche ed infortunistiche. Rassegna Sociale. — Rivista della Cassa Nazionale infortuni. 1918.

Digitized by Google

Die Deutung der gröberen und feineren Einzelheiten des 5. Lendenwirbels ist eins der schwierigsten Kapitel der Röntgenologie, erstens wegen seiner von benachbarten Wirbeln erheblich abweichenden Gestalt, ferner wegen seiner bei der gebräuchlichen dorsalen Röntgenprojection schrägen Lage zur schattenauffangenden photogr. Platte; endlich, weil er der Lieblingssitz morphologischer Anomalien ist[341]). Jedem fällt auf seinen Röntgenogrammen auf, daß im Gegensatz zum 4. und den vorhergehenden Wirbelkörpern der fünfte weder so deutliche obere und untere, noch so kräftige seitliche Konturen zeigt. Ersteres hat seine Ursache in der, nur ihm als Wirbel eigenen, keilförmigen Gestalt — er ist vorn höher als hinten — und seiner schrägen Stellung, wodurch seine Ober- und Unterfläche ganz schräg von den projicierenden Strahlen getroffen und die untere außerdem noch zum größten Teile vom Kreuzbein überschattet wird. Infolgedessen erscheint dieser Wirbel auch meist auffallend niedrig. Die Seitenkonturen treten aus folgendem Grunde zurück: Die anderen Lendenwirbel haben eine ausgesprochene Bogenwurzel, die Körper sind scharf gegen die Bogen und die Querfortsätze abgesetzt, ihre Seitenwände sind auf eine gewisse Strecke in der Strahlenrichtung fast sagittale Wände. Beim fünften Lendenwirbel aber, der gewissermaßen schon den Übergang zum Kreuzbein bildet, ist der Bogen nicht mehr so scharf abgesetzt; die Bogenwurzel verschwindet, schon ganz ventral beginnt das allmähliche Ausladen des Körpers in seine massigen Querfortsätze.

Im Gegensatz zu den Gelenken der anderen Lendenwirbel sind die der Processus articulares superiores des 5. Wirbels im Röntgenbilde selten als heller Spalt sichtbar, teils nur wenig, teils gar nicht. Die Stellung der oberen Gelenkflächen des 5. Lendenwirbels ist nämlich nicht sagittal, sondern eine Zwischenstellung zwischen sagittal und frontal; die sacrolumbalen, die Proc. art. inferiores stehen sogar fast ganz frontal. Doch zuweilen sichtbare, kurze vertikale Aufhellungen entsprechen nur den Anfängen oder Enden der Gelenkspalte. Manchmal sieht man auf der einen Seite, trotzdem der Wirbel im Groben symmetrisch projiciert ist, einen deutlichen Gelenkspalt, auf der anderen nicht. Man darf aber nicht ohne weiteres, ganz besonders bei den unteren Gelenken, aus dem Fehlen eines Gelenkspaltes einen sicheren Schluß auf eine pathologische Veränderung ziehen. Fehlt er beiderseits, wie dies die Regel bei den Lumbosakralgelenken ist, so ist die Versuchung ja auch nicht groß. Sieht man aber nur den einen Lumbosakral-Gelenkspalt, so wird gerne der andere für „verwaschen" erklärt und zu Unrecht auf Vorhan-

Nr. 3. — A. Rossi: Sciatiche di orgine scheletrica da anomalia vertebrale e la sindrome del Bertolotti. Chirurgia degli organi di movimento. Dezember 1918. — L. Coleschi: Contributo allo studio röntgenologico delle anomalie congenite del tratto lombo-sacrale del rachide. Radiol. med. Juli-Aug. 1919. — Japiot: Journ. de Rad. 1921. — G. Turini: Revue méd. de la Suisse rom. 1922. Nr. 2.

[341]) Es gibt eine Reihe Sonderarbeiten darüber: Putti: Die angeborenen Deformitäten der Wirbelsäule. Fortschritte. Bd. 15. 1910. — Schede, s. vorletzte Anmerkung. — Fischer: Der letzte Lendenwirbel. Eine Röntgenstudie. Fortschritte. Bd. 18. 1911—12. — Garcin: Journ. de Rad. et d'Electr. Bd. 5. Nr. 9.

Digitized by Google

densein einer traumatischen Schädigung geschlossen. Auch ist, selbst bei genauester symmetrischer Projection, mitunter die Gegend der einen Articulatio sacro-lumbalis dichter als die der anderen. Das kann sehr wohl noch normal sein, da erfahrungsgemäß das eine Gelenk, besonders das rechte, stärker entwickelt ist als das andere.

Über schiefe, verzogene, bajonettförmige Gestalt des 5. Lendenwirbelbogens, eventuell durch Spalt rechts oder links vom Proc. spinosus unterbrochen und ähnliche Verbildungen oder größere Defecte s. unten unter „Kreuzbein. Spina bifida occulta".

Sollte einmal ein merkwürdiger concrementähnlicher Schatten im Schatten eines Lendenwirbels erscheinen, so denke man — außer an verkalkte Lymphdrüsen, die übrigens an dieser Stelle noch nicht beschrieben sind — auch an die Möglichkeit eines Concrementes in einer Hufeisen-Niere (s. auch unter „Niere").

Kreuzbein.

Im dritten Monat des Foetallebens treten im ersten Sacralwirbel drei Knochenkerne auf, ganz, wie wenn es sich um einen sechsten Lendenwirbel handelte.

Beim ausgetragenen Kinde sind vom 1. bis 5. Wirbel die Körper, vom 1. bis 4. Wirbel die Bogen und vom 1. und 2. Wirbel die Rippenrudimente verknöchert.

Die knöcherne Verschmelzung der Körper beginnt etwa im 16. Lebensjahre an den untersten beiden Wirbeln und schreitet nach oben fort, so daß die Synostose zwischen 1. und 2. Sacralwirbel erst im 25. bis 30. Lebensjahre eintritt. Die Wirbelbogen und deren Fortsätze verschmelzen in gleicher Weise. Betr. Alters- und Geschlechtsverschiedenheiten des Kreuzbeins s. unter „Symphysis sacro-iliaca".

Ein- bis fünfmarkstückgroße oder größere lichthelle Stellen im Schatten des Os sacrum sind eine ganz normale Erscheinung. Sie rühren von Gasansammlungen in den Därmen her und dürfen nicht etwa für tuberculöse Herde oder knochenzerstörende Tumoren angesehen werden. Differentialdiagnostisch ist (für Anfänger) zu bemerken, daß, wenn die Aufhellung den Knochenkontur breit überschreitet, es sich sicher um Gasblasen handelt. Ist dies nicht der Fall, dann versuche man eventuelle Gase durch Luffacompressionsschwamm zur Seite zu schieben. Gibt dies kein Resultat, dann controlliere man ein paar Tage später. Bei Gasblasen wird man dann einen veränderten Befund erhalten (außer vielleicht, wenn zufällig Darmadhaesionen bestehen), bei Knochenaffection hingegen den gleichen. Schließlich kann man auch eine Profilaufnahme des Kreuzbeins versuchen.

Auf Kreuzbeinbildern markiert sich auch die Arteria iliaca, falls sie verkalkt ist, im benachbarten Weichteilschatten.

Fünfte Sacral-Foramina trifft man recht selten an, häufigst sind es deren vier; wohl aber kommen zahlreiche Übergangsformen vor (den

Digitized by Google

Assimilationswirbeln angehörend), so daß manchmal ein Foramen nicht geschlossen ist, sondern sich breit lateralwärts öffnet.

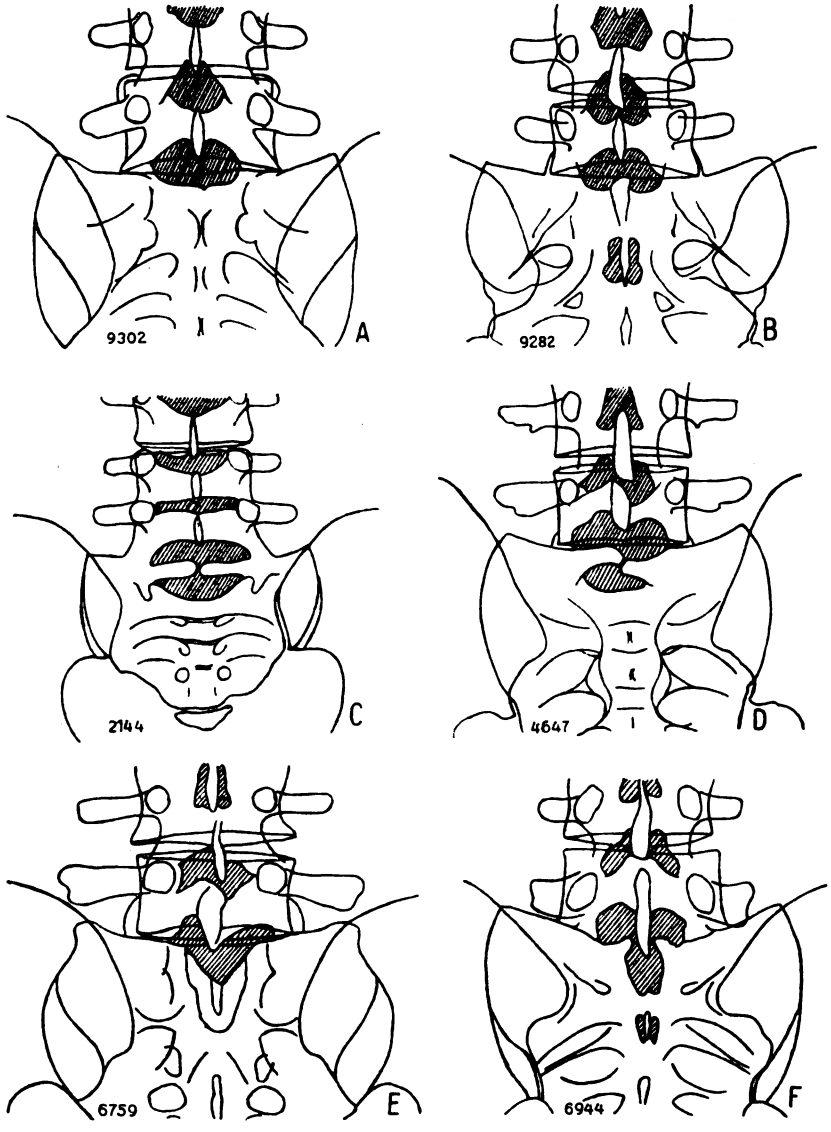

Figur 133.

Normalerweise hat das Kreuzbein 3—4 Dornfortsatzrudimente (Processus spinosi spurii), siehe z. B. Fig. 131 u. Fig. 133 A. B. E. F.

Infractionen gehen meist von einem Foramen aus und erfordern oft ein genaues Studium der Platte, um gefunden zu werden.

Erhält man bei nicht verdrehter Lage des Patienten und bei Stellung des Focus genau über der Mittellinie des Körpers eine auffällige

Digitized by Google

Asymmetrie der Beckenknochenschatten, so ist bei entsprechender Anamnese und klinischem Befund starker Verdacht auf eine Vertikalfractur des Kreuzbeins[342]). Man erwarte nicht, eine deutliche Bruchlinie zu sehen.

Je nach der Focusstellung und der Form des Promontorium wird der erste Kreuzbeinwirbelbogen, wenn ein solcher ausgeprägt vorhanden, in den Schatten seines eigenen Körpers oder in den des 5. Lendenwirbels (wie z. B. in Fig. 134) projiciert. Dem weniger Geübten passiert es häufig, daß er den ersten Kreuzbeinwirbelbogen für den letzten Lendenwirbelbogen ansieht. Deshalb ist genaue Zurechtfindung unbedingt geboten; im äußersten Notfall, bei wichtigen Entscheidungen, mache man noch eine Übersichtsaufnahme vom 12. Brustwirbel bis zur Mitte des Kreuzbeins. Wenn man aber die vorhergehenden Ausführungen genau durchliest, dürfte sich solche kostspielige Aufnahme erübrigen. In den dem Anfänger unklaren Fällen werden meist im Körperschatten des 4. Lendenwirbels 2 Processus-Schatten zu sehen sein. Von diesen gehört der obere dem 3., der untere dem 4. Wirbelkörper an; von da zählt man weiter und kann kaum fehlgehen.

Findet man einen stark verkürzten Schatten des Kreuzbeins, wie z. B. in Fig. 131, so ist das Kreuzbein des betr. Patienten nur stärker nach vorn geneigt. Dabei setzt sich übrigens auch das Promontorium schärfer durch einen dichten, mitunter doppelten Kontur vom kleinen Becken ab. Bezüglich Promontorium s. auch die Ausführungen u. Abbildungen S. 188 u. 189.

Die Deutung der Einzelheiten, auch nur der hauptsächlichsten Einzelheiten, des Kreuzbein-Röntgenogramms ist durchaus nicht so einfach, als es beim ersten Anblick scheint. Das kommt erstens daher, daß die Formeinzelheiten der Vorder- und Rückfläche des Kreuzbeins mit gleicher Deutlichkeit übereinanderprojiciert werden, so daß man nicht ohne entsprechende Studien zu sagen vermag, was vorn (plattenfern) und was hinten (plattennahe) ist; zweitens daher, daß das Kreuzbein (und der letzte Lendenwirbel) nicht parallel der photographischen Platte verläuft, sondern verhältnismäßig stark dazu geneigt liegt, außerdem ein gekrümmter Knochen ist; drittens daher, daß bei Projection geneigt zur Platte stehender Knochen jede geringe Verschiebung des Röhrenfocus ganz wesentlich voneinander verschiedene verzerrte Bilder hervorbringt. Selbst Bilder bei ausgeglichener Lendenlordose sind nicht wesentlich übersichtlicher. Ohne weiteres klar sind auf solchem Bilde (Fig. 131) nur die Rudimente der Processus spinosi, die Cristae sacrales articulares, der Hiatus sacralis und die Foramina, von denen meist nur die vierten unverzerrt sich darstellen. Was man in jedem Falle zu sehen erwarten sollte, aber nur ganz vereinzelt durch Zufall einmal auf der Platte sieht, das ist die Oberfläche des 1. Kreuzbeinwirbelkörpers. (Daß auch die untere Fläche des 5. Lendenwirbelkörpers meist unsichtbar

[342]) Siehe Ludloff: Die Röntgendiagnostik der Kreuzbeinverletzungen. Fortschritte. Bd. 10. 1906—1907.

Digitized by Google

bleibt, s. unter „Lendenwirbel".) Sie ist dann als Queroval zwischen und oberhalb der 1. Foramina-Aufhellung projiciert, Fig. 134[343]). Meist sucht man aber vergeblich nach ihr oder auch nur einer Andeutung. Was auf manchen guten Bildern als 6—8eckiges Gebilde, dem Promontorium nach oben anliegend, zum Vorschein kommt (Fig. 131 und Fig. 132 d), ist die auf etwa 2 cm in der Strahlenrichtung verlaufende Corticalis der unteren Hälfte des 1. und der oberen Hälfte des 2. Kreuzbeinwirbelkörpers in ihrer ganzen Circumferenz in Höhe des ersten Foramen sacrale. (Nur mit einem Kreuzbeinpraeparat in der Hand, das in der mittleren Sagittalebene durchsägt ist, kann man diese Ausführungen verstehen!) Bei Kreuzbeinen, die nicht stark geneigt verlaufen, kann das betr. Schattengebilde aus leicht erklärlichem Grunde nicht zustande kommen. Auch die Schattenlinie des Promontorium tritt bei schwachgeneigtem Kreuzbein schlecht in Erscheinung, weil die betr. Corticalispartie schräg von den Strahlen passiert wird, während sie bei stark geneigtem Kreuzbein äußerst sinnfällig hervorsticht; weniger weil das Promontorium dabei von den tangentialen Strahlen getroffen wird, als vielmehr weil hier die Vorderfläche des ganzen 1. Kreuzbeinwirbel-Segmentes, deren Krümmung fast gleich Null ist, auf eine Strecke von etwa 3 cm Länge in der Strahlenrichtung verläuft. Erwähnt werden muß endlich noch, daß, während man in der Regel durch das vierte Foramen hin, durchsieht, man bei starker Beckenneigung auf das 1. Foramen von unten (bzw. oben) hindurchsieht, das Loch also fast senkrecht zur Strahlenrichtung verläuft; im Schattenbild projiciert sich demnach nicht nur die ventrale, sondern auch die dorsale Ausmündung des 1. Foramen (s. b, Fig. 132 und das Übersichtsbild Fig. 131). Die dorsalen Ausmündungen der übrigen Foramina pflegen nur undeutlich hervorzutreten und sind in den Skizzen weggelassen. Hinsichtlich Deutung der übrigen Linien sei auf Skizze Fig. 132 verwiesen.

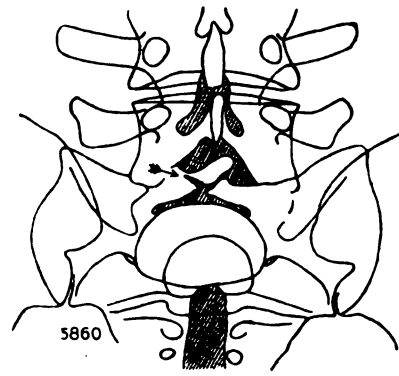

Figur 134.

Der erste Kreuzbeinwirbelbogen zeigt häufig eine Varietät: sein Processus spinosus steht schräg oder der ganze Bogen sitzt schief, sein Schatten ist asymmetrisch, eine Bogenspange verläuft höher oder tiefer als die der anderen Seite; so bildet der ganze Bogen einen (queren) bajonettförmigen Schatten (wie in Fig. 133 D, wo außerdem der Bogen rechts von der Mitte noch eine Spaltbildung zeigt). Über diese Vorkommnisse muß man unterrichtet sein, will man nicht Fracturen diagnosticieren, wo keine Andeutung davon vorhanden ist. Es kommen natürlich auch richtige Fracturen vor, mitunter sieht man aber dann direct die zackigkonturierte Continuitätstrennung (z. B. Fig. 134, Pfeil); im Notfall

[343]) Stark ausgeprägte Lendenlordose.

Digitized by Google

müßte der übrige Untersuchungsbefund den Ausschlag geben. Aber nicht nur der erste Kreuzbeinwirbelbogen, sondern beinahe noch häufiger der letzte Lendenwirbelbogen zeigt ebenfalls solche Schiefheit (s. z. B. Fig. 131 u. Fig. 133 D und E), viel seltener allerdings eine Spaltbildung. Häufiger steht nur der Bogen des einen von beiden Wirbeln, seltener die Bogen beider schief. In letzterem Falle pflegen noch weitere Veränderungen sich im Kreuzbein zu finden. Und doch können diese Anomalien alle bestehen, ohne daß sie die Ursache der Beschwerden sind, um derentwillen die Röntgenaufnahme gemacht wird. Das untere Ende des Wirbelkanals zeigt eben ungemein verschiedene Bilder und man vermag nicht zu sagen, wo die Anfänge des Pathologischen beginnen. „Der sacro-lumbale Teil ist ein Praedilectionssitz der morphologischen Anomalien und Differencierungsfehler“[344]). Eine kleine Übersicht über Anomalien des 5. Lendenwirbelbogens und des Kreuzbeins gibt Fig. 133.

Während in Fig. 131 nur der Proc. spin. des 5. Lendenwirbelbogens ein wenig schief steht, fehlt bei A, Fig. 133 jede Andeutung eines Proc. spin. des 1. Kreuzbeinwirbels (im Gegensatz zu B derselben Figur); an seiner Stelle ist eher ein nasenförmiger Defect. Solche Defecte aber nehmen oft eine große dreieckige (E, Fig. 133) oder ovale (F, Fig. 133) Ausdehnung an. (Bei F ragt außerdem ein besonders langer Proc. spin. des 5. Lendenwirbels über den Defect herunter.) Bei Beurteilung der Defectgröße ist zu berücksichtigen, daß die Defectpartie geneigt zur photographischen Platte steht, fast in der Strahlenrichtung liegt; daß also diese Defecte in der Höhenausdehnung größer, sogar viel größer sind als ihr Schattenriß. (Man kann dies nur an Hand eines entsprechenden Kreuzbeinpraeparates verstehen.) In ziemlich seltenen Fällen trifft man kleinere Öffnungen des Wirbelkanals zwischen 1. und 2. Kreuzbeinsegment an (B und F, Fig. 133). Bei B ist, wie beim kindlichen Kreuzbein, lateral das erste Wirbelsegment mit dem zweiten nicht knöchern verwachsen. — Bei Kindern (C, Fig. 133) muß man mit der Diagnose „Spaltbildung“ selbstverständlich vorsichtig sein, da die beiden Knochenkerne, die den Bogen bilden, frühestens mit dem 8. Lebensjahre knöchern verschmelzen. Aber die bleibenden, dazu meist schrägen Spaltbildungen bei Erwachsenen, wie sie D, Fig. 133 bringt, sind doch ein äußerst häufiger Zufallsbefund bei Aufnahmen dieser Gegend; und zwar kommt außerdem ein ungemein großer Reichtum verschiedener Formen dieser Spaltbildung vor, s. auch Fig. 134 (abgesehen von der Fractur des einen Bogenteils). — Und die meisten dieser Befunde werden als Zufallsbefunde erhoben bei Verdacht auf Fractur, auf Spondylitis, auf Tumor, auf Tuberculose, bei Darm-, Becken-, Ureteren- und Blasenaufnahmen. Wenn diese Anomalien also auch nur in den allerwenigsten Fällen die Ursachen von Beschwerden waren, eins ist doch sicher: daß sie, je ausgeprägter um so eher, einen locus minoris resistentiae vorstellen. So können denn schließlich auch einmal Brüche solcher freien Hälften der Wirbelbögen vorkommen (Fig. 134). Verf. sah allerdings in 25jähr. Tätigkeit nur diesen einen

[344]) Putti l. c. S. 191 dieses Buches.

Digitized by Google

Fall von Bruch; außerdem hat hier vielleicht auch eine Spondylolisthese stattgefunden, nach den querovalen Schattenkonturen darunter zu urteilen. — Zwischen den skizzierten Fällen Figg. 133 u. 134 gibt es natürlich eine große Anzahl Zwischenstufen und auch mehr oder minder abweichende Formen bis zum völligen Offenbleiben des ganzen Wirbelkanals im Kreuzbein. Aber schon die bloßen Verkrümmungen der Dornfortsätze, die Asymmetrien und einfacheren Längs- und Querspalte rechnete man zuerst zum Bereich der Spina bifida occulta, erst recht natürlich die größeren Defectbildungen. Das Merkwürdigste aber ist nun, daß — wie die Röntgenologen fanden[345]) — etwa jeder 10. Mensch eine mehr oder weniger ausgeprägte Spaltbildung aufweist. Manchmal zeigen äußerliche Merkmale wie Naevi, Narbenbildung, Einziehung der Haut, Teleangiektasien die Anomalie an. Die damit Behafteten können aber auch als Kinder völlig gesund sein und bekommen im zweiten Dezennium ohne jede äußere Ursachen trophoneurotische Störungen, jahrelang bestehende Geschwüre an den Füßen, Paraesthesien, Thermhypästhesien, Analgesien, langsam zunehmende Veränderung am Fußskelett, die sich allmählich zu Klauenhohl- und Krallenzehenfüßen ausbilden. Nun wurde noch[346]) die merkwürdige Tatsache gefunden, daß Spina bifida occulta in etwa 60—70 Prozent der Fälle von Enuresis nocturna sich mit Röntgenstrahlen nachweisen läßt. — (Zum Manifestwerden der Erkrankungen der Enuresis oder des Klumpfußes soll übrigens ein auslösendes Moment erforderlich sein. So trat bei einem Mann mit röntgenologisch nachgewiesener Spina bifida occulta nach längerem Aufenthalt im Schützengraben Enuresis ein, ferner desgl. bei einem 11jähr. Knaben, nachdem er einen schweren Keuchhusten überstanden[347]). Es kommen sogar Spaltbildungen vorn, also in den Wirbelkörpern vor, Spina bifida anterior, die oft recht schwer zu entwirrende Röntgenbilder liefert[347a]). Die Frage nun, wie weit man Verknöcherungslücken der Verschlußbögen der lumbo-sacralen Wirbel noch zur Norm rechnen soll, und wo das Pathologische einsetzt, wurde zuletzt[348]) dahin zusammengefaßt, daß die zweifellos pathologischen Verknöcherungslücken eine ungewöhnliche Ausdehnung der Lücke nach den oberen Lumbalwirbeln hin — beim Erwachsenen ist schon Beteiligung des 4., beim Kinde des 3. Lum-

[345]) Gräßner: Der röntgenologische Nachweis der Spina bifida occulta. 10. Röntgen-Kongreß, Berlin 1914. — Altschul: Röntgenbefunde bei Myelodysplasie. Ebendaselbst.

[346]) 1909 von Fuchs u. Mattauschek-Wien. — Letzte Zusammenfassung s. Willy Hofmann: Über den Röntgenbefund bei Enuresis nocturna (Spina bifida occulta). (Mit Literaturangaben.) Fortschritte. Bd. 26. 1919. — O. Cozzolino: Enuresi essenziale, dismorfismo della colonna lombo-sacrale e mielodisplasia di Fuchs. La Pediatria. Vol. 31. fasc. 3. 1923.

[347]) Altschul: Fortschritte. Bd. 30. 1. Kongreßheft 1922. S. 95. Discussion.

[347a]) W. Altschul: Spina bif. anterior und andere Mißbildungen der Wirbelsäule. Fortschritte. Bd. 27. 1921.

[348]) A. Hintze: Die pathologischen Formen der Verknöcherungslücken an den Verschlußbögen der lumbo-sacralen Wirbel. Fortschritte. Bd. 30. 1. Kongreßheft 1922.

Digitized by Google

balwirbels pathologisch — oder eine ungewöhnliche seitliche Asymmetrie zeigen. Characteristisch für Pathologicum ist auf jeden Fall die falsche Massenverteilung, die sich als Ausbildung unregelmäßiger großer Dorne bei oberhalb oder unterhalb bestehender Lücke darstellt und sich auch über die Wirbelkörper zu erstrecken pflegt. — Ein gewisses Zurückbleiben der Verknöcherung an den Lumbosacralbögen gilt als ein normales Durchgangsstadium der kindlichen Entwickelung, eine Art „Fontanella lumbosacralis"; und solche Lücken bleiben in einem nicht unerheblichen Prozentsatz auch bei Erwachsenen als Variation bestehen, ohne daß jemals während ihres Lebens pathologische Erscheinungen, die auf eine Entwicklungsstörung am unteren Rückenmarksende schließen lassen, auftreten.

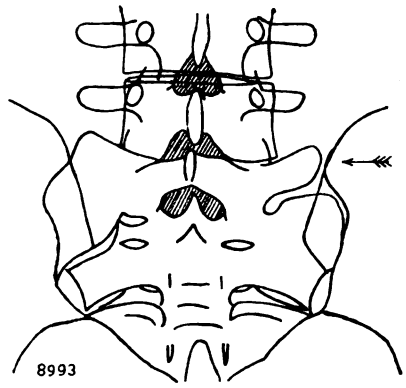

Figur 135.

So gehören also zum Bereich des Normalen schmale, mediane und symmetrische Verknöcherungslücken, die den ersten Sacralbogen oder einen seiner Nachbarn allein oder mit einem oder beiden Nachbarbögen betreffen, ferner Abweichungen der Bogenhälften in cranio-caudalem Sinne und Abweichungen der Dorne von der Sagittalebene. Bei Myelodysplasie könne der Röntgenbefund mindestens an der Grenze des Normalen stehen, bei der Meningocele sei er unter Umständen negativ. Ein Hiatus sacralis totalis selbst von erheblicher Breite und selbst beim Erwachsenen sei an sich nicht pathologisch. Etwas überraschende Röntgenbilder entstehen bei Jugendlichen, wenn die Lücke durch den Ossificationspunkt des Dorns ausgefüllt ist[349]).

Der erste Wirbel des Kreuzbeins ist in seltenen Fällen bloß in der einen Hälfte seitlich mit der Pars lateralis verschmolzen, besitzt dagegen auf der anderen Hälfte eine ähnliche Gestalt, wie ein Lendenwirbel (Fig. 135); man bezeichnet bekanntlich diese Zwischenform als Lumbosacralwirbel. (Das Sacrum gewinnt seinen ersten Wirbel erst im Laufe der Ontogenie, dieser Wirbel war vordem ein Lumbalwirbel.) Ein Lumbosacralwirbel kann ein sacralisierter Lumbalwirbel oder ein lumbalisierter Sacralwirbel sein. Welcher von beiden vorliegt, sieht man dem Wirbel nicht ohne weiteres an, zumal auf Blendenaufnahmen dieser Gegend eine Auszählung der Wirbel ausgeschlossen ist. Noch verwickelter würde die Bestimmung der Ordnungszahl des betr. Wirbels, wenn die Anzahl der praesacralen Wirbel verändert ist. Fig. 135 u. Fig. 133 B dürf-

[349]) Fast wörtlich nach A. Hintze, l. c. — Weitere Beiträge zu den Anomalien dieser Gegend s Ch. G. Sutherland: A röntgenographic study of developmental anomalies of the Spine. The Journal of Radiology. Vol. III. Sept. 1922.

Digitized by Google

ten sacral. Lumbalwirbel sein. Es sollen Beziehungen zwischen der numerischen Variation der lumbo-sacralen Region und „flachem Rücken" bestehen[350]).

Tumoren des Kreuzbeins sind relativ häufig, sie scheinen mehr in Nähe der Symphyses sacro-iliacae vorzukommen als in der Mitte des Knochens. Sie sind scharf gegen das gesunde Knochengewebe abgesetzt im Gegensatz zu tuberculösen Zerstörungen, die allmählich ausklingen. Zu guter Darstellung kleinster Veränderungen darf man keine harte Röhre nehmen, sondern eine mit solcher Strahlenqualität, wie sie die besten Handaufnahmen Erwachsener gibt. Gute Abblendung, Entleerung des Darmes und Compression sind unerläßlich, wenn man ein vollkommenes Röntgenogramm schaffen will.

Die unteren Enden der Cristae sacrales articulares geben häufig einen sehr dichten Schatten, der für pathologisch (Sklerose) gehalten werden könnte, wenn er nicht vollkommen symmetrisch zu sein pflegte.

Eine teilweise Verknöcherung des Ligamentum sacro-spinosum und Lig. sacro-tuberosum findet sich nicht so selten, wobei man vom Tuber, beziehungsweise der Spina ossis ischii ausgehende Zacken sieht, die sich manchmal ziemlich weit in das Band hinein erstrecken. Eine vollständige Verknöcherung des Lig. spinoso-sacrum wurde einmal im Röntgenbilde beobachtet[351]).

Symphysis sacro-iliaca.

Im 1. Lebensjahre findet man starkes Klaffen der Gelenkspalten, auffallende Divergenz derselben nach unten und rasche Wachstumsveränderungen. In den nächsten 4 Jahren tritt zunächst Parallelstellung und dann Convergenz der Gelenkflächen nach unten auf, bedingt durch die Wachstums- und Krümmungsvorgänge am Kreuzbein und Darmbein. Der vordere und der hintere Gelenkspalt decken sich noch im Röntgenbild. Vom 6.—10. Lebensjahre werden die Gelenkflächen von vorn sichtbar: die hintere Gelenklinie tritt auf. Gleichzeitig nehmen die Wachstums- und vor allem die Krümmungsvorgänge, sichtbar an dem Tiefertreten der durch die Kreuzbeinbasis an der vorderen Gelenklinie bedingten Convexität zu. Am Kreuzbein lassen sich schon jetzt geringe geschlechtliche Verschiedenheiten bemerken. Das weibliche Kreuzbein beginnt in der Horizontalen breiter und in der Verticalen kürzer als das männliche zu werden. Vom 11.—20. Lebensjahre treten neben den Größenzunahmen besonders die geschlechtlichen Verschiedenheiten hervor. Beim weiblichen Geschlecht beginnt die Differencierung früher als beim männlichen, nämlich im 11. Lebensjahr. Der obere Teil (anatomisch eigentlich der dorsale) der Kreuzbeinbasis wächst stark in die Breite, so daß auf den Röntgenbildern die größte Convexität der vorderen Gelenk-

[350]) Böhm, zit. von Wallenberg, in Gerhartz' Leitfaden.

[351]) Schönfeld u. Delena: Röntgenologie des unteren Kreuzbeinendes und der Steißwirbel. Fortschritte. Bd. 18. 1915—16.

Digitized by Google

linie in den oberen Abschnitt zu liegen kommt. An den männlichen Bekken tritt die Differencierung erst ungefähr mit dem 12.—14. Jahr auf. Die stärkste Convexität entwickelt sich durch Breitenwachstum der Kreuzbeinbasis im unteren Teil der vorderen Gelenklinien. Gleichzeitig mit dieser geschlechtlichen Differencierung tritt die hintere Gelenklinie immer deutlicher auf. Beide Gelenklinien werden gegen das Ende der Periode schmaler. Mit dem 20. Lebensjahr ist für beide Geschlechter der typische Reifezustand erreicht. — Nach dieser Zeit treten noch zwei typische Erscheinungen auf: Auf den Bildern mancher Frauen sind die hinteren Gelenklinien auffallend breit (besonders im unteren Abschnitt!). Ob dies als ein Zeichen durchgemachter Schwangerschaft gelten kann, läßt sich nicht genau sagen. An männlichen Beckenaufnahmen nach dem 45. Lebensjahr beobachtet man eine Veränderung der Form der vorderen Gelenklinie im Sinne der Form dieser Linie beim ausgewachsenen Frauenbecken[352]).

Um ein Pathologicum in einer der Symphyses feststellen zu können, ist unbedingt eine saubere Aufnahme mit praeciser Zentrierung des Focus nötig, die beide Symphysen wiedergibt. Dabei darf man nicht allzuviel auf kleine Unregelmäßigkeiten des vorderen (im Bilde lateralen) und hinteren (im Bilde medialen) Gelenkkonturs geben.

Nach Angaben von Anatomen[353]) soll bei älteren Leuten, besonders Männern, zuweilen eine stellenweise Verschmelzung des Gelenkspaltes vorkommen.

Kleine unregelmäßige Höcker längs der Gelenkkonturen sind lediglich Alterserscheinungen.

Kleine knochenderbe Schatten in den Gelenklichtungen oder in ihrer Nähe können von Uretersteinen herrühren.

Es ist normal, wenn die Darmbeingelenkfläche in allen Richtungen ein paar Millimeter größer ist als die Kreuzbeingelenkfläche (= Beweis für Beweglichkeit des Kreuz-Darmbeingelenkes).

Die normalen Verhältnisse des Röntgenogramms der Symphysen, besonders auch die sehr verschiedene Configuration ihrer unteren Gelenkenden sind in den verschiedenen Beckenskizzen dieses Buches wiedergegeben[354]).

Steißbein.

Der erste Wirbel des Steißbeins bekommt gegen die Geburt hin Knochenkerne.

Die Zahl der vorhandenen Steißbeinwirbel (Maximum = 6) und

---

[352]) Fast wörtlich nach P. Happel: Das Sacroiliacal-Gelenk im Röntgenbild. I. Mitt. Die Alters- und Geschlechtsverschiedenheiten des Sacroiliacalgelenks im Röntgenbild. Arch. f. Orthop. u. Unfall-Chir. Bd. 20. Heft 4. 1922.

[353]) Citiert von Fick: Anatomie der Gelenke. I, S. 289 u. 290.

[354]) S. ferner auch: Myron B Palmer: The lumbere Spine and sacroiliac Joints. Am. Journ. of Röntg. Jan. 1922. — Edward S. Blaine: Sacroiliac Athrosis obliterans. Am. Journ. of Röntgen. März 1923.

Digitized by Google

die Größe des Steißbeins sind äußerst wechselnd; meist trifft man 4 Wirbel an.

Die untersten Wirbel pflegen knöchern zu verschmelzen, die obersten hingegen meist lockerer miteinander verbunden zu sein; am häufigsten ist jedenfalls zwischen dem 1. und 2. Steißbeinwirbel eine gelenkige Verbindung festzustellen. Der erste Steißbeinwirbel hinwiederum ist bei Männern häufig knöchern mit dem Kreuzbein verbunden. Schräge Projection kann die Übersichtlichkeit der Foramina und der Verbindungen (Synchondrosen und Synostosen) sehr stören bzw. unmöglich machen.

Nach Angaben von Anatomen tritt häufig eine Verknöcherung der Bänder zwischen den Cornua sacralia und Cornua coccygea ein. Das muß röntgenographisch sich darstellen.

Das Steißbein läßt sich, wenn nötig, dadurch besonders deutlich machen, daß man Luft in das Rectum einbringt[355]).

Bei der Suche nach Blasensteinen fand Verfasser als Zufallsbefund ein dem Kreuzbein ganz schief ansitzendes Os coccygeum. Seine Achse wich etwa 45 Grad nach links von der Achse des Kreuzbeins ab.

Rippen und Brustbein.[356])

Rippen.

Die Brustrippen erhalten ihre ersten Ossificationen am Ende des zweiten Foetalmonates und zwar in ihrem dorsalen Abschnitte; bereits zu Anfang des dritten Foetalmonates umfassen sie als zarte knöcherne Spangen den größten Teil der Brustwand. Vom 8. Lebensjahre ab entwickeln sich Epiphysenkerne im Capitulum und Tuberculum[357]).

Mißbildungen sind nicht allzuselten; sie sind fast immer mit Mißbildungen der entsprechenden Wirbel vergesellschaftet; zuweilen ist gleichzeitig Hochstand einer Scapula vorhanden[358]). Umfangreiche Mißbildungen, die die Elasticität der Thoraxwände beeinträchtigen, haben eine Änderung der Zwerchfellbewegung zur Folge: Die normalerweise selbst bei tiefster Inspiration bestehen bleibende Kuppel flacht sich hier mehr oder weniger bis zur Geraden ab (Fig. 161, Nr. 1615). Findet man bei Beschwerden eine geringe Mißbildung einzelner Rippen, so braucht letzteres nicht immer der Grund der vorhandenen Beschwerden zu sein.

---

[355]) Kaïsin: Un perfectionnement technique dans l'examen röntgénographique de la région sacro-coccygienne. Journ. de Rad. 31. Juli 1909, Bd. 3.

[356]) Zur normalen Anatomie von Rippen und Sternum s. Atlas I. Grashey, 4. Aufl. S. auch Hasselwander l. c. (S. 2 dieses Buches).

[357]) Wörtlich citiert aus der ausführlicheren Schilderung von Lambertz: Entwicklung des menschlichen Knochengerüstes während des fötalen Lebens. Hamburg 1900.

[358]) Ein vollständiges Literatur-Verzeichnis (bis 1911) über Schulterblatt-Hochstand findet sich bei Hayashi und Matsuoka. Dtsche. Zeitschr. f. Chirurgie. Bd. 113. 1912.

Digitized by Google

Die bekanntesten Arten von Rippen-Anomalien sind: Verschmelzen und Gabelung mehrerer Rippen durcheinander bei gleichzeitigem Hochstand einer Scapula. Defecte der vorderen Teile der zweiten bis fünften Rippe oder einzelner derselben (sogenannter seitlicher Thoraxspalt). Intermediäre Knochenspange zwischen vierter und fünfter Rippe. Einfache gabelige Teilung der Rippen. Verkürzung der ersten Rippe beiderseits mit Verschmelzung der ersten Rippe einer Seite in ihrem vorderen Anteile mit der etwas emporgerückten zweiten Rippe zu einer breiten Knochenplatte[359]). Verf. beobachtete eine vorn doppeltbreite dünne 3. rechte Rippe.

Über die Halsrippen siehe unter „Halswirbelsäule". Unvollkommen entwickelte Halsrippen können sich auf halbem Wege mit der ersten Rippe vereinigen (zweiköpfige erste Rippe).

Manchmal erreichen die Rippen des ersten Brustwirbels das Sternum nicht[360]). Man darf dann solche Rippen nicht mit Halsrippen verwechseln.

Verknöcherung der Rippenknorpel[361]). Bei Individuen, die über 25 Jahre alt sind, trifft man fast immer mehr oder weniger große bis vollständige Ossificationen des ersten Rippenknorpels an; und zwar vollzieht sich der Prozeß an der ersten Rippe anscheinend in zum Rippenverlauf senkrechten Lamellen im Gegensatz zu den anderen Rippen[362]). Der untere Rand des vollständig verknöcherten ersten Rippenknorpels ist gewöhnlich eigenartig gezackt oder gezähnt; ferner bleibt dabei je ein feiner, senkrechter, durchlässiger Spalt am Ansatz des früheren Knorpels an den Rippenknochen und ans Manubrium sterni ganz unverkalkt; das muß man wissen, um nicht bei entsprechendem Verdacht diese Spalte für Fracturen zu halten. — Auch nach neueren Untersuchungen[363]) begünstigt die frühzeitige Verknöcherung der obersten Rippenknorpel resp. die angeborene Steilstellung der ersten Rippe die Entstehung von Tuberculose in den oberen Bezirken der Lunge. „Daß die Rippenknorpelverknöcherung nicht etwa die Folge der Tuberculose ist, ergibt sich daraus, daß es viele Fälle von Tuberculose gibt, die keine Rippenknorpelverknöcherung aufweisen, und daß, wenn die Tuberculose in den unteren Partien der Lunge beginnt, sich hier keine Verknöcherung findet." Die anderen Rippenknorpel zeigen, wenigstens bei Männern, ebenfalls häufig mit dem 25. Jahre Zeichen beginnender Verknöcherung, und zwar nimmt nach Verfassers Erfahrung der Grad der Verknöcherung nach den unteren Rippenknorpeln zu, so daß also die 6. Rippe mehr als

[359]) Kienböck: Über angeborene Rippenanomalien. Fortschritte. Bd. 13, S. 269 (ausführlichst mit allen Literaturangaben).

[360]) Citiert nach Grashey, Atlas I.

[361]) S. auch Groedel: Der röntgenologische Nachweis der Rippenknorpelverknöcherung. Münch. Mediz. Wschr. Nr. 14. 1908. — Käding. Röntgenkongreß 1923.

[362]) Die Arbeit von Sato, cit. unter „Sternum", bringt auch Bilder und ein größeres Kapitel von Rippenknorpelverknöcherungen.

[363]) F. Jessen: Röntgenolog. Studien über die Beziehungen zwischen Rippenknorpelverknöcherung und Lungentuberculose. Verh. des Deutsch. Kongresses f. Innere Medizin. Wiesbaden 1914.

Digitized by Google

die 2., und die 12. Rippe mehr als die 6. verknöchert ist; und zwar oft ganz unabhängig von der Verknöcherung der 1. Rippe. So kommen häufig Fälle vor, wo die 1. Rippe vollständig, die 2. fast gar nicht, die 3. nur wenig, die 4. mehr und so zunehmend bis zur 12. Rippe, die wieder vollständig verknöchert ist. Der Ossificationsbeginn der 2.—12. Rippe zeigt sich im Röntgenbild an der Grenze von Rippenknochen und -knorpel in einem schmalen, dichten Schattenoval, das übersehen zu werden pflegt; bald aber tritt ein dicker Streifen längs des unteren Randes des Knorpels auf, der sehr in die Augen fällt; alsdann ossificiert der obere Rand, jedoch weniger breit, und schließlich die Partie zwischen den Rändern, und zwar von lateral unten sich nach oben und sternal vorschiebend. — Abgesehen von einigen wenigen Fällen, auf die man unten noch zurückkommen wird, handelt es sich wohl bei der Verknöcherung der Rippenknorpel um einen physiologischen Prozeß nach Analogie der Vorgänge in den Kehlkopfknorpeln. — Nach Durchsicht von Hunderten von Platten von Leuten, die lungen- oder herzkrank waren, oder bei denen auch nur der leiseste Verdacht solcher Krankheiten bestand, kam Verfasser zu folgendem Ergebnis: Bis zum Ende des 19. Lebensjahres scheint keine Rippe auch nur die geringste Andeutung einer Ossification zu zeigen, selbst nicht bei Patienten mit hochgradiger Lungentuberculose. Auch bis Ende des 24. Jahres ist in der Mehrzahl der Fälle keine Spur von Kalkschatten in den Rippenknorpeln zu sehen, nur ganz vereinzelt findet man in den Knorpeln der ersten Rippe beginnende Ossification, ganz selten einmal auch an den anderen Rippen durch einen senkrechten Strich an der Knorpelknochengrenze der Rippen angedeutet. Ausgedehnte Verkalkung des ersten Rippenknorpels scheint frühestens im 25. Jahre in Erscheinung zu treten, und zwar sehr selten so früh. Auch bis zum 29. Jahre bleiben in einer recht großen Anzahl (über der Hälfte der Fälle?) die Rippenknorpel ohne jede Verkalkung (selbst bei ausgedehntester Lungentuberculose kann der Rippenbefund ganz negativ sein!). Vom 30. bis 35. Jahre pflegen die 1. Rippenknorpel in etwa 95—99 Prozent der Fälle mehr oder weniger ossificiert zu sein, sämtliche übrigen Rippen durch senkrechte Striche an der Knorpelknochengrenze angedeutet; äußerst vereinzelte Fälle (allerdings anscheinend immer mit Lungentuberculose) kommen um das 35. Jahr herum mit hochgradiger Verkalkung aller Rippen vor. Gegen das 40. bis zum 50. Jahr pflegt in der Mehrzahl der Fälle der 1. Rippenknorpel vollständig verknöchert zu sein, an allen anderen Rippen sind Anfänge zu bemerken, wobei der Prozeß von der 2. nach der 12. Rippe zunimmt. Mitunter zeigen sämtliche Rippenknorpel, dabei — was hier das Auffällige ist — der 1. Rippenknorpel eingeschlossen, nur gleichmäßig schmale (Längs-)Kalkstreifen. Man findet in diesen Jahren auch Fälle mit dichter Ossification aller Rippenknorpel bei hochgradiger Lungentuberculose, andererseits auch wieder hochgradige Lungentuberculose mit ganz mäßiger Ossification aller Rippen, einschließlich der ersten. Vom 50. Jahr an nimmt die Verknöcherung naturgemäß weiter zu, doch findet man zuweilen Fälle, selbst 60jährige, wo nur die 1. Rippe stärker verknöchert ist, die anderen nur dünne Streifen

Digitized by Google

aufweisen; und selbst bei einem 70jährigen Mann (Arteriosklerotiker und Lebemann) fand Verfasser nur eine geringfügige Andeutung von Verknöcherung an allen Rippenknorpeln. Verfasser hat, wie erwähnt, seine Studien an 200 Röntgenplatten von Patienten gemacht, die einer Lungenerkrankung verdächtig oder sicher waren, und weiter an 200 Platten, die wegen Herzbeschwerden aufgenommen waren. Es konnte nicht sicher der Eindruck gewonnen werden, daß bei den Lungenpatienten häufiger Rippenverknöcherung vorkommt wie bei den Herzpatienten. Eins aber geht sicher aus den Aufnahmen hervor, nämlich, daß — wie oben schon angedeutet — der Verknöcherungsvorgang bei Frauen wesentlich später als bei Männern einsetzt und auch langsamer vorwärts schreitet. Das nimmt insofern wunder, als beim weiblichen Geschlecht gewisse (vielleicht analog zu setzende) Prozesse, wie der der Ossification der Knochenkerne beim wachsenden Individuum, denen des männlichen Geschlechts vorauseilen. Indessen kann der Atmungstypus die frühere Starrheit und Verknöcherung des Rippenkorbes beim Manne bedingen. Ebenso wie (s. oben) ein kleiner Prozentsatz Fälle bei Männern und Frauen gefunden wird, wo bis ins höhere Alter die Rippenknorpel-Ossification fast ganz ausbleibt, ebenso kommen vereinzelt Fälle vor, wo in auffallend frühem Zeitpunkt alle Rippenknorpel in ihrer ganzen Breite ossificiert sind; so hat Verfasser je einen Fall von 20 u. 26 Jahren, einen von 34 und zwei von 37 Jahren und vereinzelte aus dem nächsten Jahrzehnt. Die Anamnese ergab dabei wichtige Momente, insofern ich bei einigen — ehe ich den Röntgenbefund sah — vermerkt hatte „hustet bereits seit Kind auf", ein Pat. leidet seit 20 Jahren an Malaria, ein anderer war ein paar Jahre in schwerer Kriegsgefangenschaft gewesen; einer leidet nach Angabe des behandelnden Arztes seit 27 Jahren an chronisch pneumonischen und pleuritischen Prozessen, einer seit 21 Jahren an Lungentuberculose, einer an einem anscheinend langsam wachsenden Lungentumor, einer an einem Aortenaneurysma, zwei Pat. sehen kachectisch aus, ohne daß ein Grund dafür zu finden ist, ein Pat. leidet an hochgradiger Eventratio diaphragmatica (oder Hernia diaph.), einer hat im Laufe der letzten Jahre über 70 Pfund abgenommen, drei waren seit 1—2 Jahrzehnten Syphilitiker, einer Nephritiker. Den höchsten Grad von Rippen-Ossification fand ich jüngst bei einem 22jährigen, den bestgekleideten Ständen angehörigen weiblichen Wesen mit Magenbeschwerden (Verdacht auf Ulcus). Schon als Kind viele Magenbeschwerden, immer sehr schlechten Appetit, erhebliche Hyperacidität. — Damit habe ich unter 400 Fällen bereits alle mit hochgradiger Ossification aller Rippenknorpel aufgeführt. Es folgt daraus, daß Zustände, die eine leidliche Ernährung auf viele Jahre und Jahrzehnte hinaus ausgeschlossen haben, in allererster, wenn nicht einziger, Linie die Ursache für beschleunigte hochgradige Ossification der Rippenknorpel abgeben. Daß dabei die Lungentuberculose ein entsprechend großes Contingent stellt, ist selbstverständlich. Ob und in welcher Art mechanische Factoren dabei mitwirken, ist zur Zeit noch nicht zu übersehen. Daß solche mitwirken, läßt sich aus dem verzögerten Auftreten und Fortschreiten der Verknöcherung bei

Digitized by Google

Frauen schließen, wofern der Atmungstyp der ursächliche Hauptfactor sein sollte. Einige Fälle hinwiederum scheinen sich nicht in diese Hypothese zu fügen. — Mit Arteriosklerose scheint keine Parallele zu bestehen. Wenn auch oben ein Fall mit Aneurysma figuriert, so verfügt Verfasser, wie schon oben gesagt, über einen anderen Fall eines 70jährigen Mannes mit Arteriosklerose und Aneurysma, bei dem nur minimalste Rippenknorpelverknöcherung nachzuweisen war. Solches Fehlen bei alten Leuten gehört zu den größten Seltenheiten; unter hundert Fällen findet man kaum fünf. Beachtet zu werden verdient aber — hinsichtlich Aetiologie — daß die wenigen Fälle von Leuten hohen Alters ohne Ossification der Rippenknorpel ausgerechnet solche Individuen betraf, denen zeitlebens die besten Ernährungsverhältnisse zur Verfügung gestanden hatten. — Geklärt ist damit noch lange nicht alles. Weitere eingehende Studien an Tausenden von Fällen wären nicht überflüssig. Insbesondere wären Untersuchungen über Beziehungen der Rippen-Verknöcherungen zu den Kehlkopf-Verknöcherungen zu wünschen. Als Ursache für Verknöcherungen der Rippenknorpel soll auch Emphysem und (senile) Thoraxstarre in Betracht kommen.

Da man im Röntgenogramme die Brustapertur immer schräg zur photographischen Platte projiciert sieht, so läßt sich natürlich schwer sagen, ob die Apertur eine mehr geradovale oder mehr querovale ist (wie letztere für Phthise typisch zu sein scheint); denn sie wird aus obigem Grunde im Röntgenbilde eigentlich immer queroval sich darstellen.

Rippenfracturen sind dann schwer darzustellen, wenn sie in den Leberschatten fallen, ebenso links, wenn sie unterhalb des Zwerchfells sitzen. Selbstverständlich werden sie bei reichlicher Continuitätstrennung und guter Aufnahmetechnik nicht verborgen bleiben können, aber diese Fälle sind seltener; die häufigeren Fälle sind die Knickungen, die man, wenn sie im knorpeligen Teile statthatten, natürlich niemals sieht, aber auch im knöchernen Teile so gut wie gar nicht, weil die Knickung wohl immer nur in der Horizontalebene erfolgt und das für die Projection die ungünstigsten Verhältnisse schafft. Geringe seitliche Verschiebungen treten am besten auf Bildern mit tangentialem Strahlengang zutage. Wenn es sich bei den Rippenbrüchen auch nur um Knochenuntersuchungen handelt, stelle man doch in jedem Falle vorher eine Durchleuchtung am Schirm an, um Nebenverletzungen der Lunge (Haematothorax) und des Zwerchfells (Prolaps von Bauchorganen in die Pleura) nicht zu übersehen. Eigenartige Aufhellungen in den Weichteilschatten neben Rippenbrüchen rühren von Weichteil-Emphysem her.

Mit geheilten Fracturen, Callusbildung, verwechsele man ja nicht etwa folgende Erscheinung: In der Mitte ihrer dorsalen Hälfte haben die Rippen unten einen 6 bis 10 cm langen auflagernden Schatten mit zuweilen ganz unscharfem Rand, der einen Callus oder eine Periostitis ossificans vortäuschen könnte. Es handelt sich aber um ganz normale Leisten, die den messerscharfen Überwölbungen des Sulcus costalis entsprechen.

Bei ganzen oder halben Thoraxbildern kann eine Mißdeutung nicht

Digitized by Google

aufkommen, weil man den betr. Schatten an jeder Rippe gewahrt. Aber bei kleinen Blendenaufnahmen, bei denen nur eine Rippe zu übersehen ist, während die anderen vom Leberschatten verdeckt sind, kann der Anfänger leicht zu einer falschen Diagnose verleitet werden.

Zur Orientierung, welche Rippen man vor sich hat, diene folgendes: Die erste Rippe ist meist nur mit dem ersten Brustwirbel gelenkig verbunden, kann es aber außer mit diesem auch noch mit dem 7. Halswirbel sein. Die 2. bis 9. oder 10. Rippen schieben sich mit ihren Gelenkflächen wie Keile zwischen je zwei Wirbelkörper. Jeder dieser Rippen kommt also die Nummer des Wirbels zu, an dessen oberer Ecke sie ansetzt (und umgekehrt: jedem Wirbel entspricht die Nummer, welche diejenige Rippe führt, die an seinem oberen Teil ansetzt). Am Scapularwinkel liegt immer die 7. oder 8. Rippe. Die 10. Rippe ist meist noch mit dem 9., manchmal nur mit dem 10. Brustwirbel in Articulation. Die 11. und 12. Rippe articulieren jede nur mit ihrem zugehörigen Wirbel.

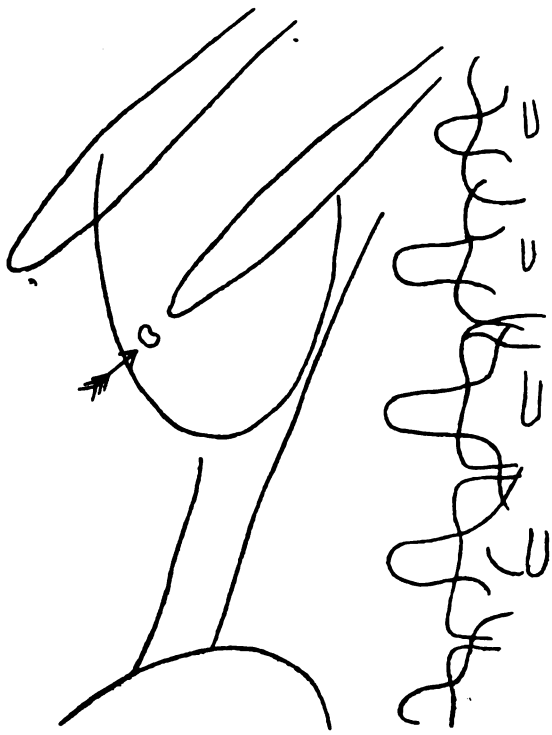

Figur 136.

Über Halsrippen und die Orientierung am unteren Ende der Halswirbelsäule siehe unter „Halswirbel" und „Brustwirbel"[364]).

Über Lendenrippen siehe unter „Lendenwirbelsäule" (S. 186) und auch unter „Nieren".

Bei deformierenden Prozessen der Wirbelsäule und als Alterserscheinung kommen am Wirbelende der Rippen kleine Excrescenzen, Dornen und Stacheln vor.

Eine Varietät wurde an der 6. Rippe beobachtet[365]): Am betr. Rippenhalse wurden knöcherne, zylindrische, nach aufwärts gerichtete Fortsätze gefunden, die mit dem Hals der 5. Rippe bzw. dem Querfortsatz des 5. Wirbels articulierten, ferner öfters kürzere Stacheln am Hals der 6.—10. Rippe.

An der Spitze der 12. Rippe kommt ein selbständiger Kalk-

[364]) S. auch Falk: Zur Genese der Halsrippen. 10. Röntgen-Kongreß 1914.

[365]) Schwegel: Zeitschr. f. rat. Mediz. 3. Reihe. Bd. 5, zit. nach Atlas I, Grashey. 4. Aufl.

Digitized by Google

schatten vor (s. Fig. 136)[366]), der nicht mit einem Nierenconcrement verwechselt werden darf. Er soll nicht selten vorkommen, kann auch gelenkartig aufsitzen, auch geteilt sein.

Bei normaler Länge der einen 12. Rippe wurde die der anderen Körperseite stark verkürzt gefunden[367]).

Brustbein.

Die ersten Ossificationsherde zeigen sich im 6. Foetalmonat, und zwar zuerst einer im Manubrium, dem bald mehrere im Corpus folgen, manchmal jedoch tritt das erste Ossificationscentrum im oberen Teile des Corpus zwischen dem zweiten und dritten Rippenknorpel auf. Beim Neugeborenen sind die Kerne (6 bis 13 an Zahl) meist noch voneinander getrennt. Die einzelnen Segmente des Sternum sind bis zum 12. Lebensjahre fertig verknöchert und nur noch durch schmale Knorpelstreifen voneinander getrennt; sie synostosieren dann miteinander, später synostosiert auch das Corpus mit dem Manubrium, falls sich hier nicht statt Synostose eine Syndesmose entwickelt (Angulus Ludovici). Der Processus ensiformis, dessen Ossification zu unregelmäßiger Zeit im Kindesalter beginnt, verknöchert erst vollständig in vorgerücktem Alter und verwächst dann auch mit dem Corpus durch Synostose[368]).

Die Form des Manubrium ist bis zum Ende des 2. Decennium eine längliche, dann bildet sich allmählich eine querbreite Form aus. Durchschnitt des Längenmaßes des Sternum beim Manne 16,7 cm, bei Frauen 14,6 cm. Die Gelenklinie zwischen Manubrium und Corpus sterni verläuft bald schräg, bald gekrümmt, seltener horizontal[369]). Als Anomalie ist das Fehlen des Gelenks zwischen der Manubrium-Corpusverbindung zu bezeichnen; ob Lungentuberculose und fehlendes Sternalgelenk in irgendeinem Zusammenhang stehen, ist noch unentschieden.

Daß das Sternum nicht einfach darzustellen ist, ist klar. Man muß unter guter Berechnung der Projectionsverhältnisse schräg durchstrahlen, und zwar am besten von rechts hinten nach links vorn, so daß der Wirbelsäulenschatten nach links vom Sternum wegprojiciert wird. Von einer Seite wird gerade hier der Wert von Stereoskop-Aufnahmen betont. Aber auch von links hinten nach rechts vorn erhält man oft aufschlußgebende Bilder, falls nicht der Aortenbogen und das Herz die Stelle beschattet hat, auf die es gerade ankommt. Etwas mehr Sternum erhält man auf der Platte, wenn man den Patienten sich auf die linke Seite legen

---

[366]) Nach Grashey, Atlas I, 4. Aufl.

[367]) Frommhold: Über Intercostal-Neuritis infolge Mißbildung einer Rippe. Fortschritte. Bd. 25. 1918.

[368]) Mit Abkürzungen fast wörtlich zitiert nach Lambertz: Die Entwicklung des menschlichen Knochengerüstes während des fötalen Lebens. Hamburg 1900.

[369]) Mendelssohn: Rippenknorpelanomalien und Lungentuberculose. Archiv f. Kinderheilkunde 1904, Bd. 38, desgl. vide ebendaselbst 1906, Bd. 44. — Seichiro Sato: Zur Lehre vom Thorax phthisicus und den Operationen der Lungenspitzentuberculose. Deutsche Zeitschr. für Chir. 1913. Bd. 126.

Digitized by Google

läßt, so daß Herz und Aortenbogen nach links sich senken und etwas breiteren Zwischenraum schaffen. Volle Übersicht über das ganze Sternum gibt aber auch diese Projection nicht. Es ist am besten, die Aufnahme bei angehaltenem Atem anzustellen. Auch ein Sternoclaviculargelenk kommt dabei mit übersichtlich auf die Platte. — Bei der heutigen Technik gelingen auch öfters Profilaufnahmen. Pat. hält dabei die Arme nicht über den Kopf nach aufwärts, sondern legt sie auf den Rücken. Mitunter läßt sich auf den Profilbildern sogar der Processus ensiformis darstellen[370]).

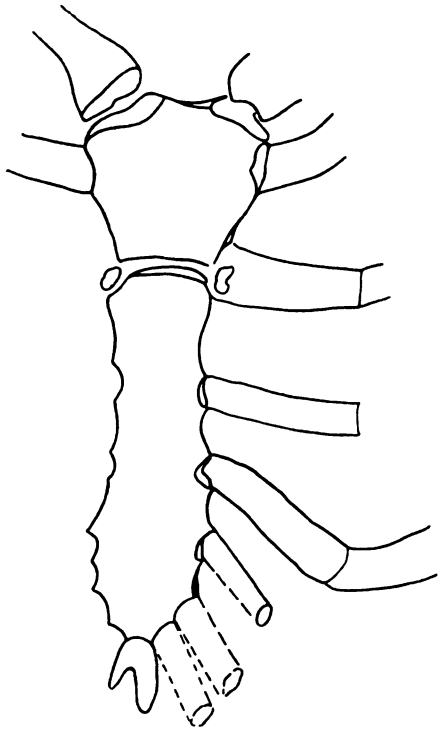

Figur 137[371]).

Technisch vollendete Aufnahmen lassen die Knochenstructur schön hervortreten; es ist daher nicht allzu schwer, Tumoren richtig zu erkennen; differentialdiagnostisch kämen noch Gummen in Betracht. Das gilt auch für das bei diesen Aufnahmen besonders deutliche sternale Schlüsselbeinende.

Die Projectionsverhältnisse bei diesen schrägen Aufnahmen bedingen es oft, daß das sternale Clavicula-Ende wie luxiert oder subluxiert aussieht, ohne daß pathologische Verhältnisse vorliegen. Nur bei gesenkten Schultern soll diese auffallende Erscheinung zustande kommen.

Als Varietäten sind in der anatomischen Literatur angeführt: Ossicula suprasternalia dicht medial vom Sternoclavicular-Gelenk, dem oberen Rand des Manubrium aufliegend (selten). — Fissura sterni congenita. — Gelenkartige Verbindung zwischen 1. Rippe und Clavicula. Außerdem wurden kleine Knochenkerne am Ansatz der 2. Rippen neben der Verbindung zwischen Manubrium und Corpus beschrieben; s. Fig. 137. S. auch unter „Clavicula".

Im Gebiet des Ansatzes der 1. Rippe rechts wie links beobachtet man gelegentlich, vom Manubrium nur durch einen 1 mm breiten Spalt getrennt, erbsengroße grobdreieckige Kalkschatten, die vielleicht mit Ossa suprasternalia verwechselt werden können. Vielleicht handelt es sich aber nur um beginnende Verkalkung der Rippenknorpel[372]).

[370]) Drüner: Über die Röntgenologie des Brustbeins. Fortschritte. Bd. 27. 1919.
[371]) L. Drüner: Über die Röntgenologie des Brustbeins. Fortschritte. Bd. 27. S. 58.
[372]) Privatmitteilung von H. R. Schinz-Zürich.

Digitized by Google

Kopf.[373])

Entwickelung.

Die ersten Verknöcherungszentren des Kopfes finden sich in der 7. Embryonalwoche und zwar im Kiefer, in der 8. Woche in der Squama des Os occipitale, dann folgen im 3. Embryonalmonat Verknöcherungen im Os sphenoidale, Os ethmoidale, Os frontale und Os parietale, in den Conchae nasales und im Os zygomaticum, ferner in der Pars squamosa und P. tympanica des Os temporale, während die Pars petrosa erst im 5. Foetalmonat zu verknöchern beginnt und der Processus styloideus bis zur Geburt knorpelig bleibt. Der Ambos verknöchert im 4., der Steigbügel im 5. Foetalmonat[374]).

Unter allen Synchondrosen des kindlichen Schädels bleibt die Synchondrosis spheno-occipitalis (Fig. 138) am längsten offen, ihre Verwachsung beginnt im 13.—14. Lebensjahr und ist mit dem 18. bis 20. Lebensjahr vollendet[375]). Eine praematurе Synostose ist nach Virchow[376]) typisch für Cretinismus, nach anderen[377]) genügt, daß das Os tribasilare (Clivus, Sella turcica u. Planum sphenoidale) überhaupt eine Entwickelungsstörung erfährt. Nach neueren Untersuchungen an 15 Cretinen, die ausschließlich dem erwachsenen Alter angehörten, wurde sogar bei 60% eine persistierende Synchondrosis spheno-occipitalis gefunden[378]).

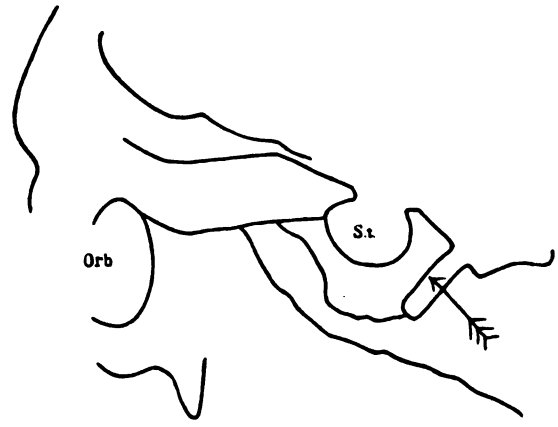

Figur 138.

Praematurе Nahtsynostosen kommen vor[379]).

---

[373]) Zur normalen Röntgenanatomie des Kopfes s. Grashey, Atlas I, 4. Aufl.; ferner Schüller, im Lehrbuch von Schittenhelm 1924. — Albers-Schönberg: Die Röntgentechnik. V. Auflage. 1919 (Hamburg, Sillem). — Balli und Frassetto: Anatomia röntgenografico dello scheletro. Parte I. — Il cranio. Modena. 1921. (Edit. Orlandini.) Mit Literatur-Verzeichnis. — Weinnoldt: Beitr. z. pathol. Anat. 70. S. 311 u. 345.

[374]) Sehr ausführliche Einzelheiten s. bei Lambertz (l. c. S. 201) und bei Hasselwander: „Die Ossification der Knochen des Schädels" im Lehrbuch Rieder-Rosenthal. Bd. 2. S. 200 ff.

[375]) Arthur Schüller: Die Schädelbasis im Röntgenbilde. Hamburg 1905 (Sillem).

[376]) Virchow: Knochenwachstum und Schädelform. Virchows Archiv, Bd. 5.

[377]) Bircher: Entwicklung und Bau des Cretinenskeletts. Hambzurg 1919. (Gräfe und Sillem.)

[378]) Stoccada: Untersuchungen über die Synchondr. spheno-occip. und den Ossificationsprozeß bei Cretinismus und Athyreosis. Zeiglers Beiträge. Bd. 6. 1915.

[379]) Böhm: Über das angeb. synostot. Caput obstipum. Orthop. Kongreß 1914.

Digitized by Google

Das Fehlen der pneumatischen Höhlen, Stirnhöhlen, Keilbeinhöhlen, Oberkieferhöhlen und Warzenfortsatzzellen, ist beim Neugeborenen die Norm.

Am Os parietale sind hereditäre Ossifications-Defecte beschrieben[380]).

Allgemeines.

Mißlich bei den seitlichen Kopfaufnahmen ist, daß die plattennahe Kopfhälfte immer von der anderen Kopfhälfte störend beschattet wird. Der Anfänger soll deshalb wissen, daß man diesem Mißstande etwas abhelfen kann, wenn man den Röhrenfocus möglichst nahe an den Patienten heranbringt. Verschlechtern würde man die Verhältnisse, wenn man den Focus möglichst weit abrücken würde; dann kann schließlich der Fall eintreten, daß man auf dem Negativ nicht unterscheiden kann, welches die plattennahe und welches die plattenferne Kopfhälfte ist. Handelt es sich um Teile der Kopfmitte (Sella turcica usw.), dann hinwiederum ist ein weites Abstehen des Focus geboten. (Diese Verhältnisse erklären sich leicht physikalisch.)

Kopfaufnahmen werden am vorteilhaftesten im Liegen vorgenommen, um Verwackelungen möglichst zu vermeiden.

Über getrennte Projection der Unterkieferhälften s. später „Unterkiefer".

Bei rätselhaften rundlichen Schatten in kleinerer oder größerer Menge in der Gegend vor dem Ohr kommen Parotissteine in Betracht, wenn solche auch äußerst selten sind. Ein in der Literatur veröffentlichtes Bild[380a]) zeigt etwa 40 zerstreute stecknadelkopf- bis linsengroße, wenig Kalk enthaltende, discusförmige an der Peripherie stärker verkalkte Concremente.

Man hüte sich, einfache Näthe, die zuweilen bei Blendenaufnahmen gut hervortreten, für Fracturen oder Fissuren zu halten. Auch die Furchen der Arteria meningea media und des Sinus venosus transversus und sigmoideus prägen sich auf tadellosen Negativen gut aus und dürfen nicht verkannt werden.

Fissuren der Schädelbasis können, wie sich leicht denken läßt, auf dem Röntgenogramm vollständig verborgen bleiben; hat man dieselben doch sogar auf Röntgenogrammen skelettierter Schädel nicht sichtbar machen können. Ebensowenig wird man klare Resultate bei Verdacht auf Geburtsverletzungen durch Zange usw. bekommen.

Die plattennahe Ohrmuschel zeichnet sich häufig ganz deutlich ab; eine Mißdeutung wäre nur möglich, wenn sie nur zum Teile angedeutet ist. Über Verkalkung s. später bei „Gehörorgan".

Oft ist die Stelle des Kopfes, welche dem Negativ angepreßt lag, weniger durchlässig (scheinbar!), während die umgebende Partie, besonders die obere und hintere, die also immer weiter von der Platte abstehen, durchlässiger auszufallen scheint, als zu erwarten ist. Das rührt

[380]) R. Neurath: Zschr. f. Kinderhlk. Bd. 32. Heft 1—2. S. 121.

[380a]) E. Rabloczky: Über Parotissteine und über die Röntgenuntersuchung der Speicheldrüsen. Fortschritte. Bd. 27. 1920 (mit Literatur-Verzeichnis).

Digitized by Google

von der Sekundärstrahlung des Luftraumes zwischen Platte und den abstehenden Partien des Kopfes her. Leider sind in Deutung dieser Verhältnisse, die ganz normal sind, eine Unmenge Kunstfehler begangen worden, indem man die nicht von Sekundärstrahlen geschwärzte, annähernd ovale, mittlere Partie für einen Tumor an der Schädelbasis angesprochen hat.

Bei auffallender Größe der pneumatischen Höhlen denke man an die Möglichkeit des Vorhandenseins von Akromegalie. Der Prognatismus des Unterkiefers ist kaum zu verkennen. Ist derselbe nicht oder noch nicht vorhanden, dann findet man den Kiefer meist derb, ohne erkennbare Struktur. Betr. Hypophysentumor s. unter „Sella turcica".

Ein gegen 1 cm langer derber Knochendorn am Os occipitale, 6 bis 8 cm hinter dem Processus posterior des Atlas, bedeutet nichts Pathologisches, sondern entspricht nur einer stark ausgeprägten Protuberantia occipitalis, wie solche z. B. bei Hunden in der Regel kräftig ausgebildet ist. Man hat bei Menschen mit diesem Höcker von congenitalen familiären Skelettanomalien gesprochen[381]), da man die gleiche Affection bei mehreren Geschwistern feststellen konnte. Der Dorn soll unabhängig vom Zug des Ligamentum nuchae entstehen, durch ihn im späteren Wachstum höchstens begünstigt werden (s. auch „Olecranonsporn", S. 48).

Eine höchst auffallende, fast rechtwinklige Knickung des im Profil aufgenommenen Os occipitale wurde einmal bei Geschwistern mit der Trias: Blaue Sklera, Knochenbrüchigkeit und Schwerhörigkeit beobachtet. (Ausführlicheres und Literatur s. letzten Artikel des Abschnittes: Processus mastoideus und Gehörorgan.)

Man hüte sich, bei Verdacht auf Schädelfractur, bei Profilaufnahmen oben am Schädeldach in der Mitte ein paar 2 bis 3 cm lange durchlässige, fissurenähnliche Zickzacklinien für pathologisch zu halten. Es sind die normalen Nähte zwischen Frontale und Parietalia, die hier oft deutlich hervortreten. Bei Hereditär-Geisteskranken sollen Persistenz der Stirnnaht und Schaltknochen, besonders in der Lambda-Naht, vorkommen.

Am seitlichen Orbitalrand markiert sich die Sutura zygomaticofrontalis meist recht klar; sie darf nicht mit einer Fractur verwechselt werden.

Man achte auf etwa vorhandene, meist symmetrische Nahtknochen (in der Lambdanaht häufig; seltener zwischen Scheitelbein und großem Keilbeinflügel, zwischen Scheitelbein, Schuppen- und Warzenteil des Schläfenbeins)[382]), sowie auf die inselförmigen Schaltknochen, die Depressionsfracturen vortäuschen können.

Bei Schädeluntersuchungen von Epileptikern wird die Röntgenuntersuchung meist ein negatives Resultat ergeben. Immerhin sind doch

[381]) Esau: Bemerkungen zu den Spornbildungen (Olecranon- u. Occiputsporn). Deutsche Zeitschr. f. Chir. Bd. 117. — Crysospathes: Der Occipitumdorn, ein Beitrag zum Calcaneussporn. Deutsche Zeitschr. f. Chir. Bd. 110, S. 313.

[382]) Rauber, zitiert nach Grashey, Atlas I, 4. Aufl.

Digitized by Google

bereits eine Menge positiver Befunde erhoben worden; infolgedessen muß man besonders auf die betreffenden Gebiete und ihre eventuellen Veränderungen achten. Es wurden gefunden[383]): Basale Hyperostosen der vorderen Schädelgrube, vertiefte Impressiones digitatae, vertiefte Pacchionische Gruben, Erweiterung der Diploë-Venen (Brechetsche Kanäle), Verdünnung des Schädeldaches der Parietalgegend und Veränderungen an der Sella turcica (s. daselbst). Andere[384]) geben als Röntgenbefunde bei Epilepsie noch an: Fissuren, Inpressionen, Lochdefecte, Form- und Größenanomalien des Schädels, diffuse und cirkumscripte Hyperostosen der Schädelwand, luetische Knochenerkrankungen (Osteoporose, Osteosklerose), Herderkrankungen des Gehirns (verkalkte encephalitische Herde, verkalkte Zystizerken, verkalkte Gehirntumoren, Veränderungen an der Sella turcica bei vorhandenem, aber nicht verkalktem Gehirntumor u. a. m.

Synostosen zwischen Os occipitis und Atlas kommen vor[385]). Sie können vollständig oder partiell sein.

Beim Greisenschädel sind die Nähte mehr oder weniger verstrichen, ossificiert.

Bei Enface-Aufnahmen, bei denen also Stirn und Gesicht der Platte auflagen, ist zu bedenken, daß Asymmetrien des Kopfes zur Norm gehören. Die linke Schädelhälfte ist oft länger als die andere, die Nasenhöhle der einen Seite enger als die der anderen. Auch die Orbitae sind meist ungleich gestaltet. Das Septum der Stirnhöhlen hält fast nie genau die Mitte ein und die Stirnhöhle der einen Seite ist der der anderen Seite kaum je einmal ähnlich.

Die Aufhellungen zwischen den Orbitae entsprechen den vorderen und mittleren Siebbeinhöhlen (s. später); in der Nase sieht man deutlichst die untere und mittlere Muschel und den unteren und mittleren Nasengang. Zuweilen sind beide Stirnhöhlen kaum zu erkennen, zuweilen beide Augenhöhlen kaum, zuweilen beide Kieferhöhlen kaum. Die Ursache ist die Überlagerung ihrer Aufhellung durch den Schatten der Schädelbasis (s. auch später).

Einzelne durchlässigere Wellenlinien mitten an der obersten Partie des Os frontale gehören ins Bereich der Norm.

Das Nasenseptum ist bekanntlich häufig schief oder verbogen, ohne pathologisch zu sein.

Pacchionische Gruben dürften kaum auf Röntgenbildern erkennbar sein[386]). Glaubt man solche deutlich zu erkennen, so erwäge man, ob nicht eher ein Gumma oder Myelom oder ähnliches vorliegen kann.

In der Körpermitte des Os occipitale kann beim Erwachsenen ein Querspalt vorkommen, wenn die knöcherne Vereinigung der vorderen und rückwärtigen Knochenkerne des Grundstückes des Hinterhaupt-

[383]) Sabat: l. c. S. 213 dieses Buches, Anmerkung 388.
[384]) Schüller u. Redlich: Fortschritte. Bd. 14. 1909—10.
[385]) Siehe G. Ferrari: Sulla saldatura dell' os occipitis coll' atlas. Modena 1912.
[386]) Ein gutes Röntgenbild mit Pacchionischer Grube, am mazerierten Schädeldach dargestellt, findet sich bei Grashey, Atlas I, 4. Aufl., Schädeldach.

Digitized by Google

beines ausblieb[387]). Auch Fissuren der Schuppe, Nahtknochen und Schaltknochen sind von Anatomen erwähnt.

Gehirn.

Bei Verdacht auf Tumor des Gehirns erwarte man nicht, mit Röntgenstrahlen viel Aufschluß zu erhalten. Außer Hypophysentumoren (s. später) sind nur die wenigen Fälle von Tumor nachweisbar, bei denen Verkalkung oder Verknöcherung eingetreten ist, Psammome, und solche, die, wie die Hypophysentumoren, den Knochen arrodiert haben; d. h. den Tumor selbst sieht man in letzterem Falle nicht, sondern nur die vom Tumor gesetzte Arrosion des Knochens. Ähnlich verhält es sich mit Abscessen und Gummen.

Intrakranielle Verkalkungen geben oft Schatten, die Plattenfehlern sehr ähnlich sehen. Außerdem können selbst recht ausgebreitete Verkalkungen auf technisch nicht völlig gelungenen Platten äußerst undeutlich hervortreten. Außerdem werden so ungewöhnliche und so wenig bekannte Bildungen leicht übersehen oder als irgendein Kunstprodukt mißdeutet. Vorsicht bei der Deutung und eine wiederholte Aufnahme ist deshalb immer unerläßlich. Systematische Untersuchungen an großem Kranken-Material haben übrigens ergeben, daß solche Verkalkungen gar nicht so selten sind[388]). Sie können sehr verschiedener Herkunft und brauchen nicht unbedingt pathologischer Natur zu sein. I. Physiologische intrakranielle Verkalkungen kommen vor in der Glandula pinealis, in den Plexus chorioidei, in der Falx cerebri und in Pacchionischen Granulationen; erstere sind die häufigsten; sie sind rund oder oval, sehr klein bis zu etwa 4—5 mm Durchmesser und 1,5—2,5 cm oberhalb der Pars. petrosa. Verkalkungen in den Plexus chorioidei sind in den Pl. ch. laterales im unteren Horn der Seitenventrikel gesehen worden. Auf den Stirnbildern lagen sie symmetrisch von der Mittellinie auf beiden Seiten, nahezu gerade über der Orbita, etwas näher der Mittellinie, im Profilbild oberhalb des hinteren Randes der Pars petrosa; ein anderer Autor sah sie auf dem Stirnbild an der oberen inneren Ecke jeder Orbita, ca. 1 cm messend. Knochen-Neubildungen in der Falx cerebri treten als strichförmige oder knopflochähnliche Schatten in der Mittellinie längs des Verlaufes der Falx cerebri hervor. Kalkconcretionen in Pacchionischen Granulationen sollen sich als linsenförmige Flecke abheben, die seitlich von der Scheitelhöhe in einer Pacchionischen Grube liegen. II. Pathologische intrakranielle Kalkherde. Verkalkte Psammome lagen hart an der Innenfläche des Schädeldaches, selten im Innern des Schädels, sie zeigten ziemlich gleichmäßig-dichte Struktur. Endotheliome und Sarkome, die gewöhnlich von der Dura (seltener von Blutge-

[387]) Beobachtet zweimal von Schwegel; s. Grashey l. c.

[388]) Siehe Sabat: Röntgendiagnostik der Erkrankungen des Kopfes und der Wirbelsäule. Verhandlungen der Deutschen Röntgen-Gesellschaft. Bd. 9. 1913. — S. Ström: Über die Röntgendiagnostik intrakranieller Verkalkungen. Fortschritte. Bd. 27. 1921 (mit vollständigem Literaturverzeichnis).

Digitized by Google

fäßen im Gehirn) ausgehen, zeigen ihre Verkalkungen dementsprechend innerhalb des Ausbreitungsgebietes der Dura, sich von hier aus mehr oder weniger tief in den intrakraniellen Raum hineinerstreckend; oft ist außerdem eine starke locale Hypertrophie des Schädeldaches über dem Gebiet des Tumors vorhanden. Hypophysengang-Tumoren: typische Localisation mit hauptsächlicher Ausbreitung in der nächsten Umgebung der Sella, zuweilen auch intrasellar. Verkalkte Gliome und Zysten geben Schatten von Ringform oder Teilen einer Sphäre. Verkalkte Solitär-Tuberkel können bis gänseeigroß werden, zeigen gut begrenzten Kalkschatten von gerundeter Form; bei den drei bisher bekanntgegebenen (röntgenographierten) Fällen war die Localisation ungefähr dieselbe, nämlich der vordere untere Teil der Hemisphäre. (Solitär-Tuberkel kommen auch im Kleinhirn, im Pons und in den Stammganglien vor.) Verkalkungen in Aneurysmen: Die Aneurysmen entstehen hauptsächlich an den basalen Gehirnarterien, Carotis interna und basilaris sowie auch Art. fossae Sylvii, gewöhnlich von der Gabelungsstelle derselben ausgehend. Sie können bis hühnereigroß werden. Die von der Art. carotis interna ausgehenden können die Sella destruieren und in die Orbita hinein durchbrechen. Die drei bisher veröffentlichten Fälle sollen ein ganz characteristisches Röntgenbild gezeigt haben, „strichförmige Schattenbildungen in Halbkreisform", „dünne bogenförmige Schatten in der mittleren Schädelgrube und dem hinteren Teil der vorderen". — Verkalkungen in encephalitischen Herden, nach Traumen und Blutungen (klinische Symptome bei Befund solcher Verkalkungen meist Epilepsie, infantile Hemiplegie oder verschiedene Paresen). Die Röntgenschatten waren klein bis haselnußgroß, ohne characteristische Struktur oder Localisation. Auf Grund der Größe der Kalkschatten kann man nicht immer auf die Größe der Neubildung schließen. — Auch verkalkte Zystizerken sind im Gehirn gefunden worden[389]).

Schädelbasis.

Meist kommen hier Profilaufnahmen in Betracht[390]). Frontalwärts treten die hintere Stirnhöhlenwand resp. der Boden der vorderen Schädelgrube und das Orbitaldach als, einige Zentimeter lange, kräftige Schatten im Bilde hervor. Dann kommt nach hinten zu die Sella turcica, bei der eingehend verweilt werden muß:

Sella turcica.

Dem Röntgenologen wird bei Akromegalie, bei Morbus Raynaud usw. die Aufgabe gestellt, zu entscheiden, ob die Sella turcica vergrößert ist

[389]) Nach S. Ström l. c.

[390]) Siehe u. a. P. Brown: The diagnostic evidence obtained by X-Rays from the lateral aspect of the skull, with especial reference to the base and its adnexa. Boston Medical and Chirurgical Journal, 12. Juni 1913. — W. F. Manges: The Röntgen-findings in obscure head lesions. Amer. Journal of Röntg. August 1914 (mit amerikan. Literatur). — Crouse (El Paso): Am. J. of Röntg. Juni 1923. — Mckinney: Ebendaselbst. Okt. 1923.

Digitized by Google

oder nicht, woraus natürlich auf die — im Röntgenbilde nicht sichtbare — Hypophyse geschlossen wird. Das zu entscheiden ist deshalb schwer, weil die Größe der normalen Sella turcica in weiten Grenzen schwankt, nämlich zwischen 8 und 16 mm Längsdurchmesser. Aber selbst die Beurteilung und Ausmessung des Röntgenbildes ist nicht ganz einfach, da es sich hier um verschiedene complicierte Verhältnisse handelt: Die in der Mitte des Schädels gelegene Sella läßt sich beim Erwachsenen nicht näher als rund 7 cm an die Platte heranbringen; sie wird also unter allen Umständen schon vergrößert auf die Platte projiciert; da aber ihre Größe und ihr Abstand von der Platte verhältnismäßig sehr gering ist im Vergleich zu der gebräuchlichen Focusdistanz von 50 bis 60 cm, so kann man die geringe fokale Verzerrung in der Praxis vernachlässigen.

Da es praktisch so gut wie unmöglich ist, den Focus mathematisch genau mitten über der Sella einzustellen, so kommen (schematisiert) folgende Projectionen zustande (Fig. 139 a b c). Bild a erhält man, wenn durch Zufall der Focus senkrecht über dem Zentrum der Sellahöhlung

Figur 139.

sich befand, b: wenn er mehr nach vorn oder hinten, c: wenn er mehr scheitelwärts oder kinnwärts sich befand oder die mittlere Sagittalebene des Kopfes nicht parallel der Platte lag. Natürlich muß man suchen, eine Projection herauszubekommen, die den Verhältnissen bei a am nächsten kommt. Das erreicht man am besten, wenn der Focus senkrecht über der Mitte einer Linie steht, die den äußeren Augenwinkel mit dem äußeren Gehörgang verbinden würde. Es ist klar, daß man bei Bildern wie b nicht die innere Weite, sondern den Durchmesser eines der Halbkreise mißt.

Ist es wegen der weiten physiologischen Grenzen einerseits schwer zu entscheiden, ob eine Sella noch normal oder pathologisch vergrößert ist, so kommt andererseits ein Factor hinzu, der diese Schwierigkeiten beseitigt bzw. vermindert, nämlich der Umstand, daß ein Tumor die Sella turcica nicht einfach (in geometrischem Sinne) erweitert, sondern daß er bestimmte Teile der Sella in meist typischer Weise zerstört: zuerst die Processus clinoidei posteriores, dann das Dorsum, am spätesten den vorderen Teil der Sella. Auch ein Aneurysma der Art. Carotis interna kann die Sella turcica aushöhlen[391]). Zum besseren Verständnis seien die anatomischen Verhältnisse in zwei Skizzen gezeigt (Fig. 140a

[391]) Fälle von Schüller, Spieß und Pfeiffer, zit. von Pincherle (s. später unter „Augenhöhlen".

Digitized by Google

u. b). — Bei Infantilismus wurden ganz besonders kleine Sellae beobachtet[392]), bei Mongolismus zeigten sich kleine Sella-Veränderungen.

Kann man die Verhältnisse nicht übersichtlich genug bekommen, so mache man noch ein paar Aufnahmen; es genügen ja kleinste photographische Platten. Gewarnt sei, den Bogen der Vorderwand der mittleren Schädelgrube (M. S. Fig. 140b) für die vergrößerte Sella turcica zu halten. Nur aus einem absolut tadellosen Röntgenogramm läßt sich eine Diagnose stellen. Ist aber die Platte scharf, sie braucht gar nicht

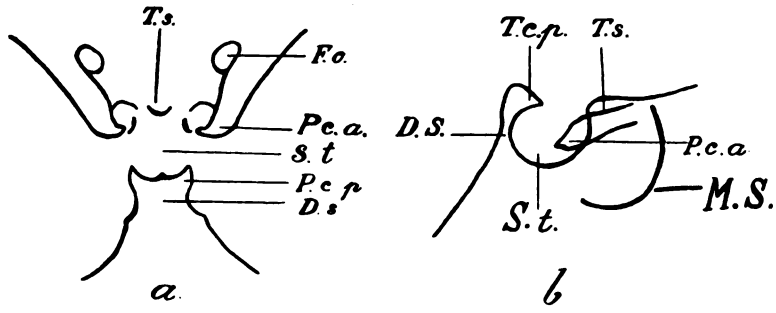

Figur 140.

von oben gesehen	von der Seite gesehen
S. t = Sella turcica.	P. c. a. = Proc. clinoid. ant.
T. s. = Tuberculum sellae.	P. c. p. = Proc. clinoid. post.[393])
F. o. = Foramen opticum.	M. S. = Vordere Wand der mittleren Schädelgrube.

kontrastreich zu sein, so sind selbst kleine Arrosionen an den Processus oder am Dorsum klar zu erkennen[394]).

Es kommen Fälle vor, wo die Processus clinoidei anteriores mit den Pr. cl. posteriores verwachsen sind oder scheinen, und es ist dies von einer Seite für pathognomonisch für Epilepsie erklärt worden, eine Ansicht, der allerdings von anderer Seite widersprochen ist. — Blasse Sellabilder sind eher auf Gumma verdächtig.

Bei Verdacht auf Hypophysentumor, annähernd normalen Konturen der Sella turcica, aber auffallend wenig durchlässigem Inhalt, d. h. wenig durchlässiger Hypophyse, denke man an Kalkeinlagerungen in der Hypophyse. Dem Anfänger entgeht das Eigenartige solchen Bildes leicht; aber einem in Sellaturcica-Bildern erfahrenen Röntgenologen, dem zum ersten Male solcher Befund begegnet, fällt es sofort auf, ohne daß er vielleicht gleich die rechte Deutung findet. Diese Kalkeinlagerungen allein gehören noch zur Norm.

Foramina.

Das Foramen ovale wechselt in seiner Größe innerhalb erheblicher Grenzen. Bei der intrakraniellen Injectionsbehandlung der Trigeminus-

[392]) O. v. Dehn: Zur Casuistik des hypophysären Zwerchwuchses. Fortschritte. Bd. 29. 1922. — W. Clift: Am. Journ. of Röntg. Juli 1922.

[393]) In der Figur irrtümlich mit „T. c. p." bezeichnet.

[394]) S. auch Luger: Hypophysengangsgeschwülste. Fortschritte. Bd. 21. 1914.

Digitized by Google

Neuralgie kann vom Röntgenologen verlangt werden Vorhandensein und Größe des For. ovale zu bestimmen um dadurch die Punction desselben sicherer zu gestalten und allenfalls Anomalien zu erkennen, welche die Punction vereiteln könnten. Der Verlauf der Achse des For. ovale entspricht der „Trigeminus-Achse“[395]), welche vor der Impressio trigemini des Felsenbeines durch das For. ovale geht, der Richtung des 3. Trigeminusastes folgend, und zwischen Tuber maxillare und aufsteigendem Unterkieferast die Wange trifft. Am anderen Ende schneidet diese Linie das Schädeldach an einem Punkte, der etwa 4 cm von der Spitze der Lambdanaht nach vorn liegt und von der Mittellinie um etwa 2 cm nach der Gegenseite abweicht. Die Aufnahme wird in Bauchlage gemacht, der Kopf ist etwas im Nacken zurückgeneigt und liegt mit der Wange schräg auf der horizontalliegenden Platte. Die Einstellung erfolgt auf den vorhin erwähnten Punkt der Schädelhaube. Der Hauptstrahl wird so ausgerichtet, daß er von der Seite gesehen durch das Tuberculum articulare des Jochbogens, von vorn gesehen, durch die Pupille hindurchgeht. Der Mund wird durch einen Kork weit geöffnet gehalten.

Auch die Darstellung der genauen Größe der anderen Foramina ist natürlich nur möglich, wenn es gelingt, den Hauptröntgenstrahl in die Achse des betr. Schrägkanals einzustellen. So verläuft die Achse des Foramen opticum horizontal von hinten innen nach vorn außen; die des For. rotundum sagittal, die des For. lacerum zeigt von innen vorn oben nach außen hinten unten; die des For. jugulare horizontal von hinten innen nach vorn außen. Die Kanäle der Art. carotis und des Nervus facialis sind wegen ihres abgeknickten Verlaufes überhaupt nicht darstellbar.

Pneumatische Höhlen.

Allgemeines.

Die Kontraste im Schädelbilde von Kindern treten nicht so scharf wie beim Erwachsenen hervor, weil geringere Dichtigkeitsdifferenz zwischen den weichen Knochen und den Weichteilen des Schädels besteht (s. auch S. 209 u. 210).

Verdunkelung, Trübung, Verschleierung, Verwischen der Konturen einer pneumatischen Höhle einer Seite kann in seltenen Fällen einmal normal sein, und zwar, wenn die knöcherne Höhlenwand der einen Seite in der Strahlenrichtung dicker ist als die der anderen; oder wenn die eine Höhle weniger tief in der Strahlenrichtung verläuft (was öfters bei den Stirnhöhlen der Fall ist); oder wenn schattenwerfende Prozesse außerhalb vor oder hinter der einen Höhle in der Strahlenrichtung vorhanden sind. Aber in der Regel bedeutet die Verdunkelung eine Erkrankung der betr. Höhle. Die Ursache der Verdichtung kann Eiter, ein Tumor, stark ödematös geschwollene Schleimhäute, Schleimmassen,

[395]) Fr. Härtel: Röntgenographische Darstellung des Foramen ovale des Schädels. Fortschritte. Bd. 27. 1921 (mit Literatur-Verzeichnis.)

Digitized by Google

Polypen und Schwartenbildung (bei ausgeheilten Prozessen) sein[396]). Es kommen hier wegen Vergleichs mit der anderen Seite nur Aufnahmen bei sagittalem Strahlengang in Betracht. — Die Beurteilung des Röntgenogramms wird erschwert, wenn der Vergleich mit der Höhle der anderen Seite wegen gleichzeitiger Erkrankung oder wegen Fehlens der Höhle unmöglich ist. Man stützt sich dann auf das Verhalten der Grenzen der Höhlen. Letztere erscheinen bei Erkrankung in der Regel verwaschen.

Bleibt nach Spülung einer Höhle die Trübung im Röntgenbilde bestehen, so ist sie auf Veränderungen der Schleimhaut, des Periosts oder des umgebenden Knochengerüsts zurückzuführen. Ist die Höhlung nach der Spülung wesentlich aufgehellt, so läßt dieser Befund eine intensive Veränderung der Schleimhaut usw. ausschließen und berechtigt beim Fehlen jeglicher Trübung zur Annahme eines Pyosinus[397]).

Zuweilen sieht man in einer pneumatischen Höhle keine gleichmäßige Verdunkelung, sondern dunkle und helle Abschnitte wechseln miteinander ab, so daß eine Art Marmorierung entsteht. Diese Veränderungen, bisher nur an Kieferhöhlen beobachtet, werden als characteristisch für abgelaufene Erkrankungen dieser Höhle angesehen; man glaubt, daß das betr. Bild durch fibröse Schleimhautverdickungen eventuell mit gleichzeitiger Osteophytenbildung bedingt werde, da bei Probespülungen diese Höhlen regelmäßig frei von Secret befunden wurden[398]).

Bei Kindern findet man häufiger noch als bei den vollkommen entwickelten Höhlen Erwachsener mäßige Verschleierungen und ein Verwaschensein der Grenzen bei völlig gesundem Cavum, weil die Höhlen erst geringe Tiefe haben und ihr Durchmesser in der Strahlenrichtung rechts und links nicht immer genau der gleiche ist.

Kleinheit mancher Höhlen findet sich auffallend häufig bei Ozaenakranken, dabei Atrophie der Nasenmuscheln, sehr weite Nasengänge und Trübung von Nebenhöhlen (besonders des Siebbeins).

Außer der in Fig. 143 angegebenen Methode der Darstellung der Ne-

---

[396]) Ausführliche Orientierung über die Fragen bringen H. Burger: Was leisten die Röntgenstrahlen in der Rhino-Laryngologie. Wiesbaden 1908. Ferner Spieß: Die Röntgenuntersuchung der oberen Luftwege. (In Lehmanns med. Atlas. Bd. 7, Groedel, München 1907); Caldwell: Skiagraphy of the accessory sinuses of the nose. American Quarterly of Röntgenology. 1907. Jan. — Jungherr: Die bisherigen Leistungen der Röntgenographie auf dem Gebiete der Rhinologie, Laryngologie und Otologie. Zeitschr. f. med. Elektrologie und Röntgenkunde. 1908. Heft 4 (mit 118 Nummern Literaturübersicht!) — Rhese: Die Diagnostik der Erkrankungen des Siebbeinlabyrinths und der Keilbeinhöhle durch das Röntgenverfahren. Deutsche Med. Wochenschr. 1910. Nr. 38. — Brunslow: Die Darstellung der Nasennebenhöhlen und ihrer Erkrankungen im Röntgenbilde. Fortschritte. Bd. 17, Heft 1. 1911. — Sonnenkalb: Röntgendiagnostik des Nasen- und Ohrenarztes. Jena 1914 Verlag Fischer (mit Literatur-Verzeichnis). — Siehe ferner P. Brown l. c. (S. 000 dieses Buches). — J. Neumayer: Die Röntgenuntersuchung in der Rhino-Laryngologie. — B. Heine: Die Röntgenuntersuchung des Ohres. Beide Arbeiten im Lehrbuch Rieder-Rosenthal. 2. Bd. 1918. — Dag B. Carlsten: Zur Röntgenologie der Nasennebenhöhlen. Stockholm 1917. — F. M. Law: Amer. Journ. of Röntg. April 1923.

[397]) Neumayer l. c.

[398]) Brunslow l. c.

Digitized by Google

benhöhlen ist noch eine andere Darstellung angegeben worden, bei der allerdings die Siebbeinzellen nicht genügend zur Darstellung kommen[399]).

Stirnhöhlen.

Nur ausnahmsweise sind die Stirnhöhlen einmal vor dem 5. Lebensjahr sichtbar (im 6.—7. sind sie etwa erbsengroß); vom 8. Jahre ab überwiegt ihr Vorhandensein, und im 12. werden sie kaum einmal vermißt; aber erst Anfang der 20er Jahre sind sie völlig ausgebildet.

Man findet bei älteren Kindern zuweilen die eine Höhle gut entwickelt, während die der anderen Seite noch in der ersten Anlage ist.

Bei Erwachsenen ist das Fehlen von Stirnhöhlen nichts Merkwürdiges, ebensowenig das Fehlen einer Stirnhöhle. Ehe das Fehlen beider Stirnhöhlen behauptet werden kann, muß feststehen, daß die Aufnahme technisch richtig ausgeführt worden ist; d. h. der überaus kräftige Schatten der Schädelbasis und des Occiput darf die Stirnhöhlen nicht überdecken. Der Röhrenfocus darf nicht in einer Ebene (noch weniger tiefer) mit der Schädelbasis stehen, sondern über derselben, am besten weit darüber.

Bei Kindern können kleine Höhlen in der Höhe des oberen Orbitalrandes sowohl hoch hinaufragende Siebbeinzellen, wie im Beginn der Entwicklung stehende Stirnhöhlen sein. Die Profilaufnahme bringt meist Aufklärung, welcher von beiden Fällen vorliegt; andererseits kommt es hier und da einmal vor, daß sich die Stirnhöhle in die Spina nasalis superior hinein erstreckt[400]).

Daß eine Stirnhöhle weniger aufgehellt sein kann, als die der anderen Seite, ohne pathologisch sein zu müssen, geht sehr einfach aus folgender Überlegung hervor: Die Helligkeit einer gesunden Stirnhöhle im Röntgenbild steht im proportionalen Verhältnisse zum Durchmesser ihres Luftraumes in der Strahlenrichtung. Nun haben gerade bei den Stirnhöhlen die beiden Seiten oft ganz verschiedene Größe und dementsprechend auch verschiedene Tiefe in der Strahlenrichtung. Die weniger tiefe Höhle wird also immer eine geringere Aufhellung geben (siehe dazu die entsprechenden Ausführungen unter „Pneumatische Höhlen. Allgemeines").

Schwierigkeiten können die Verschleierungen der Stirnhöhlen bieten, wenn sie beide Seiten gleichmäßig betreffen. Man fertige dann noch eine Profilaufnahme an. Zeigt auch hier die Höhle deutlichen Schleier, so ist sie nicht gesund, denn eine normale Stirnhöhle gibt hier gute Durchlässigkeit. Dann aber erkennt man auch die Dicke der vorderen Knochenwand, welche im Sagittalbilde nicht selten eine Verschleierung vortäuscht[401]).

[399]) H. Tschebull: Eine neue Darstellung der Nebenhöhlen. Fortschritte. Bd. 28. 1921 (mit Literatur-Verzeichnis).

[400]) H. Haike: Die Röntgenuntersuchung der Nasennebenhöhlen der Kinder und ihre Ergebnisse für Entwicklungsgeschichte, Diagnostik und Pathologie. Archiv f. Laryngologie. 23. Bd., 2. Heft. Dieser Arbeit sind mehrere Sätze vom Verfasser entnommen.

[401]) Brunslow l. c.

Digitized by Google

Siebbeinhöhlen.

Die Siebbeinzellen des Kindes werden im Alter von $1^1/_2$—2 Jahren im Röntgenbilde erkennbar.

Beim Erwachsenen entsprechen den Siebbeinhöhlen die vielen wabenartigen, kirschkern- bis haselnußgroßen hellen Stellen zwischen den Orbitae und sich nach unten lateral um letztere herumbiegend.

Schwach angedeutete Verschleierungen der einen Seite können auch entstehen, wenn der Kopf etwas schief bei der Aufnahme ge-

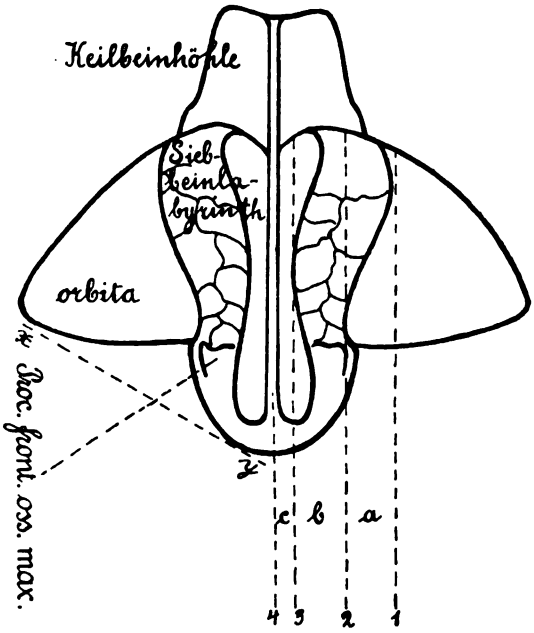

Figur 141[402]).

Horizontalschnitt durch Orbitae, Siebbeinlabyrinth und Keilbeinhöhlen. Im Abschnitt b zwischen den Parallelen 2 und 3 befinden sich sowohl vordere, wie mittlere, wie hintere Siebbeinzellen, während im Abschnitt a zwischen 1 und 2 das hintere Siebbeingebiet frei und nahezu isoliert dem Orbitalrande anliegt. Im Abschnnitt c tritt ein Teil der vorderen Keilbeinhöhlenwand frei und vom Siebbein ungedeckt zutage.

halten worden ist. Deutliche Verschleierungen einer Seite bei gerader Kopfhaltung sind immer äußerst verdächtig. Rhinologen mit reicher Erfahrung geben an, daß sie bezüglich des vorderen Siebbeins niemals vom Röntgenbild getäuscht worden sind, weder am Lebenden noch an der Leiche[403]). Die Projectionsverhältnisse sind natürlich bei den Siebbeinzellen äußerst complicierte.

[402]) Nach Rhese.

[403]) Goldmann-Killian: Über Verwend. d. Röntgen-Str. f. d. Bestimmung d. nasalen Nebenhöhlen und ihrer Erkrankungen. Beitr. z. klin. Chir. 54. Heft. I. 07, und Albrecht: Die Bedeutung der Röntgenographie für die Diagnose der Nasenhöhlenerkrankungen. Archiv f. Laryngol. XX, S. 175, 07.

Digitized by Google

Wie aus Fig. 141[404]) ersichtlich, umlagert das Siebbein von hinten her die Orbita ein größeres Stück, und zwar liegt das vordere und mittlere Siebbein hinter dem Processus frontalis des Oberkiefers, das hintere Siebbein mit seinem medialsten Abschnitt natürlich auch; ein wesentlicher Teil des hinteren Siebbeins befindet sich aber lateral vom Processus frontalis und vom inneren Orbitalrand, es blickt von hinten her in

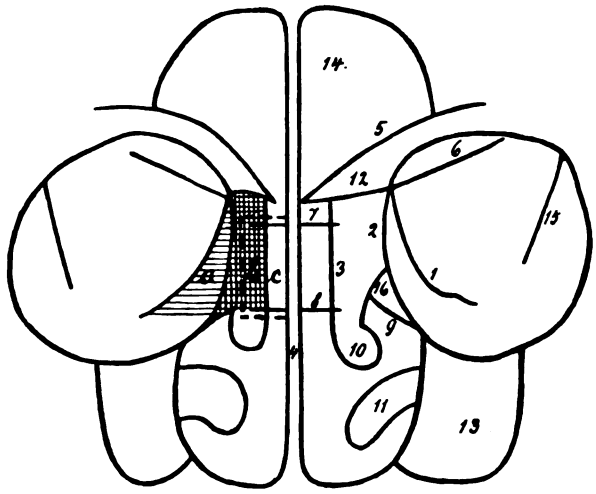

Figur 142[405]).

Figur 142 zeigt die in Fig. 141 dargestellten Verhältnisse auf das sagittal aufgenommene (= Sagittal-) Röntgenbild übertragen. Wir finden also das vordere und mittlere Siebbeinlabyrinth vorzugsweise in dem doppelt schraffierten Abschnitt b zwischen den Linien 2 und 3; das hintere Siebbeinlabyrinth vorzugsweise in dem einfach schraffierten Teil a zwischen Linie 1 und 2; das Gebiet der Keilbeinhöhle ist durch eine punktierte Linie umgrenzt,

a (zwischen Linien 1 und 2) entspricht a in Fig. 141
b „ „ 2 „ 3) „ b in Fig. 141
c „ „ 3 „ 4) „ c in Fig. 141

1. mediale Kante der Fissura orbitalis inferior, 2. medialer Orbitalrand, 3. mediale Siebbeinbegrenzung, 4. Septum, 5. Arcus superciliaris, 6. oberer Rand der Fissura orbitalis superior, 7. Naht zwischen Os nasale und Processus frontalis des Oberkiefers einerseits, Os frontale anderseits, 8. oberer Choanalrand (Keilbeinhöhlenboden), diese Linie ist häufig tiefer, 9. Processus uncinatus, 10. mittlere Muschel, 11. untere Muschel, 12. Wulst, der der Fortsetzung des oberen Orbitalrandes medialwärts entspricht, 13. Kieferhöhle, 14. Stirnhöhle, 15. Naht zwischen Jochbein und großem Keilbeinflügel, 16. Bulla ethmoidalis, — — — — — Keilbeinhöhlengebiet.

die Orbita hinein, indem es nicht nur deren seitliche, sondern auch deren hintere Wand bildet.

Ist Verdacht auf eine Erkrankung des vorderen Siebbeinlabyrinths einschließlich Frontalzellen, und bringt die Sagittalaufnahme darüber keinen Aufschluß, so empfiehlt sich eine Schrägaufnahme, wobei die Platte in der Lage x y der Fig. 141 liegt. Senkrecht oder annähernd

[404]) Nach Rhese, l. c. (S. 218 dieses Buches).
[405]) Nach Rhese.

Digitized by Google

senkrecht auf die so gelagerte Platte auffallende Strahlen würden also die vorderen Siebbeinzellen der (in diesem Falle) linken Seite ohne störende Schattenüberlagerung zur Darstellung bringen.

Die Erkrankungen des hinteren Siebbeins sind jedenfalls auf Aufnahmen bei sagittalem Strahlengang am besten zu erkennen. Das liegt teils an den in Fig. 141 skizzierten anatomischen Eigentümlichkeiten des hinteren Siebbeinlabyrinths, teils daran, daß bei der Sagittalaufnahme die sehr wichtige Grenzlinie 1 (Fig. 142) auftritt. Während diese bei gesundem hinteren Siebbein mit großer Regelmäßigkeit scharf und deutlich sichtbar ist, ist sie bei Erkrankungen des hinteren Siebbeins in der überwiegenden Mehrzahl der Fälle verwaschen oder gänzlich verlöscht. Hiernach ist auf der Sagittalaufnahme die Erkrankung des hinteren Sieb-

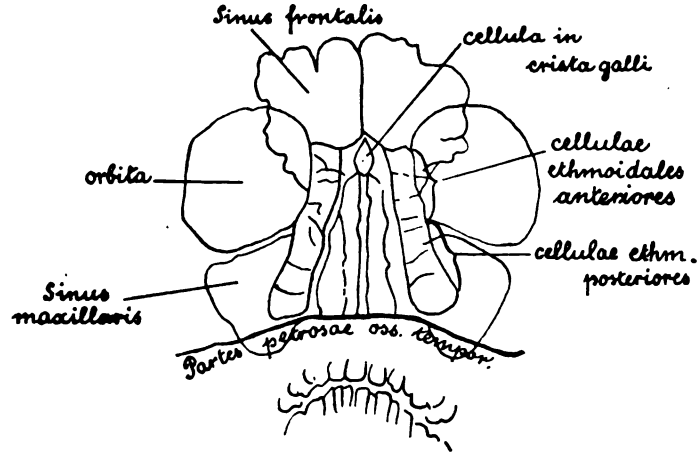

Figur 143[406]).

beins aus einer Verbreiterung der Verschleierung nach lateralwärts zu folgern, besonders aus einer Verschleierung lateral vom medialen Orbitalrand zwischen diesem und der medialen Umrandung des aufsteigenden Teiles der Fissura orbitalis inferior (Linie 1 der Fig. 142). Ist Linie 1 nicht verwaschen, der zwischen Linie 1 und 2 gelegene Abschnitt klar, der zwischen Linie 2 und 3 gelegene indessen verschleiert, so ist auf eine isolierte oder vorzugsweise Erkrankung des vorderen und mittleren Siebbeinlabyrinths zu schließen[407]).

Eine Siebbeinzellen-Erkrankung allein soll selten einen tiefen, intensiven Schatten erzeugen, wohl aber in Combination mit einer Keilbeinhöhlen-Erkrankung, eine Combination, die äußerst häufig nachgewiesen worden ist.

Geringe seitliche Drehung des Kopfes bei der Sagittalaufnahme kann ein vergrößertes Siebbein der einen Seite vortäuschen.

---

[406]) Nach Waters u. Waldron: Americ. Journ. Röntg., Februar 1915.

[407]) Dieser und die beiden vorhergehenden Absätze wörtlich nach Rhese l. c.

Digitized by Google

Gelingt es nicht, die Siebbeinzellen genügend übersichtlich darzustellen, so bediene man sich einer besonderen Projection, die neuerdings angegeben worden ist[408]). Patient drückt sein Kinn auf die photographische Platte auf, während die Nasenspitze nicht anliegen darf, sondern 1—1,5 cm von der Platte abstehen soll; die Stirn ist dabei etwa 5 cm von der Platte entfernt. Der Röhrenfocus steht senkrecht über der Mitte der Platte. Man erhält dann ein ungemein übersichtliches Bild der ganzen Siebbeinzellen, übrigens auch der Stirnhöhlen und Kieferhöhlen (s. Fig. 143), so daß diese Projection auch sonst nur empfohlen werden kann.

Kieferhöhlen.

Die Kieferhöhlen werden etwa mit 2 Jahren sichtbar; im Alter von $2^1/_2$—3 Jahren gibt die Kieferhöhle auf Sagittal-Aufnahmen gewöhnlich

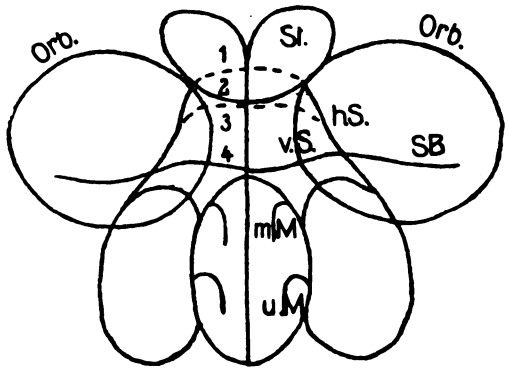

Orb. = Orbitalrand.
St = Stirnhöhle.
S B = Schädelbein.
h S = seitliche Grenze der hinteren Siebbeinzellen.
v S = seitliche Grenze der vorderen Siebbeinzellen.
2 = Lamina cribrosa.
1, 3, 4 = obere und untere Grenzen der Keilbeinhöhle.
m M = mittlere Muschel.
u M = untere Muschel.

Figur 144 [409]).

das Bild eines Dreiecks. Hier gelten im Großen dieselben Verhältnisse, wie sie soeben an den vorderen Siebbeinzellen erörtert wurden. Eine durch eine sagittale Wand geteilte Kieferhöhle ist nicht pathologisch. Die Kieferhöhlen sind so zu projicieren, daß der Focus unterhalb einer durch die Schädelbasis gelegt gedachten Ebene postiert ist, damit Schädelbasis- und Occiputschatten nicht hindernd in den Weg fallen (s. auch S. 212).

Kleine Kieferhöhlen finden sich meist vergesellschaftet mit hohem Gaumen.

Starke Asymmetrien der beiden Schädelhälften, besonders der Basis, können bewirken, daß ein durch Verkürzung derselben in die Höhe gedrängtes Os temporale die Kieferhöhle der betreffenden Seite stärker verdunkelt, ohne daß man mit Sicherheit außen am Schädel diese Ursache feststellen kann.

---

[408]) Nach Waters und Waldron: Americ. Journ. Röntg., Februar 1915.

[409]) Aus Brunslow: Die Darstellung der Nasennebenhöhlen und ihrer Erkrankungen im Röntgenbilde. Fortschritte. Bd. 17, Heft 1, 1911.

Digitized by Google

Keilbeinhöhlen.

Die Keilbeinhöhlen werden beim Kinde zwischen dem 3. und 4. Jahre röntgenographisch erkennbar. Im 6. Jahre sind sie etwa bohnengroß. Der (auf Profilaufnahmen) unter der Sella turcica liegende, lichtdurchlässige größere Raum entspricht den in der Strahlenrichtung übereinanderliegenden Keilbeinhöhlen. Ihre physiologische Höhe und Ausdehnung schwankt in weiten Grenzen. Besonders daraufhin gerichtete Untersuchungen[410]) haben ergeben, daß beim Erwachsenen die Form des Sinus

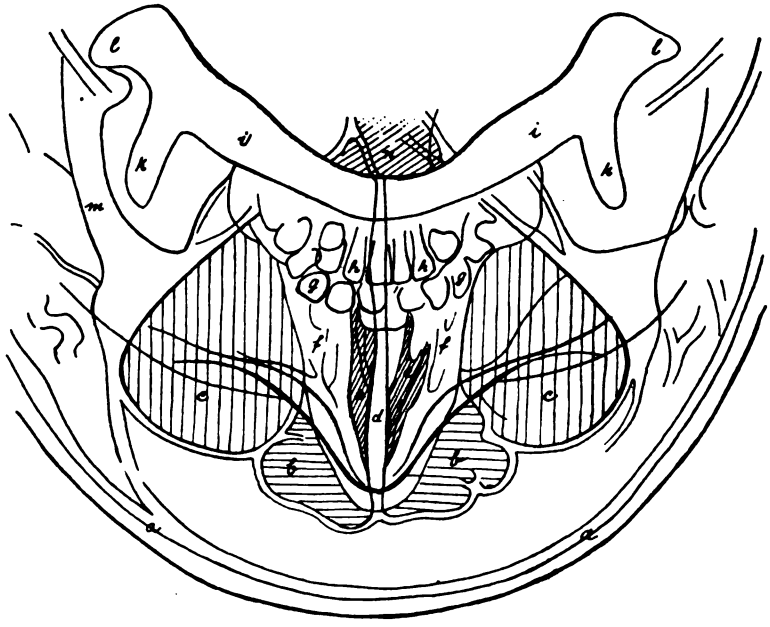

Figur 145 [411]).

Verticalaufnahme (vertico-submentale Richtung). a Stirnbein, b Stirnhöhle, c Augenhöhle, d Nasenscheidewand, e meatus narium communis, f Siebbeingegend, g Zähne des Oberkiefers, h Zähne des Unterkiefers, i Unterkiefer, k proc. coronoideus, l proc. articularis, m proc. zygomaticus, n Keilbeinhöhle.

sphenoidalis unabhängig vom Alter des Individuum, der Form des Schädels und der Sella turcica, der Anwesenheit und Form der Processus clinoidei ist. — Weil die Keilbeinhöhlen bei seitlichen Aufnahmen sich decken, so ist bei Katarrhen usw., eben weil ein Vergleich der beiden Höhlen nicht möglich, die Profilaufnahme wertlos, so schön auch ihr Gesamtkontur sich darstellt. Auf Sagittal-Bildern indessen ist die Deutung der Keilbeinhöhlen mit erheblichen Schwierigkeiten verbunden, aber jetzt immerhin möglich (Fig. 144):

Die Konturen der Keilbeinhöhlen auf Sagittal-Bildern sind fol-

---

[410]) Bertini: Osservazioni di Anatomia röntgenographica sui Seni sfenoidali de Cranio umano. Torino 1911.

[411]) Skizze von Neumayer-München (2. Bd. des Lehrbuches Rider-Rosenthal).

Digitized by Google

gendermaßen erklärt worden: Linie 4 entspricht der unteren Begrenzung der Keilbeinhöhle, die punktierte Linie 1 der oberen. Nun hat die Keilbeinhöhle infolge der Einsenkung im Türkensattel zwei verschieden hohe Abschnitte; und es entspricht die Linie 1 der oberen Begrenzung des vorderen höheren, Linie 3 der des hinteren niederen Abschnitts.

Bald wurde auch in der Literatur die Möglichkeit erörtert[412]), die sagittale Durchleuchtung für die Keilbeinhöhle noch erfolgreicher zu gestalten, indem man Aufnahmen auf eine unter das Kinn gelegte

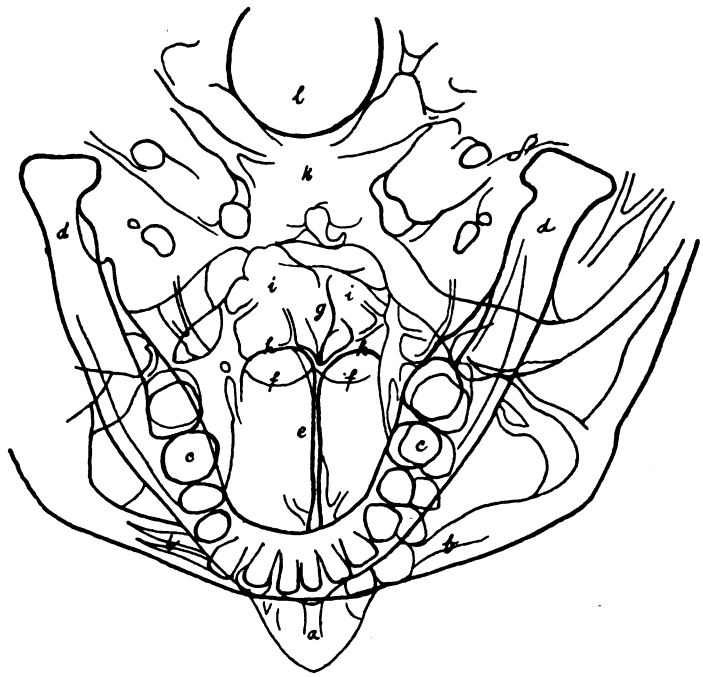

Figur 146[413]).

Verticalaufnahme (submento-verticale Richtung). a äußere Nase mit Septum, b Stirnbein, c Zahnreihen des Unter- und Oberkiefers, die sich decken, d Unterkiefer, e harter Gaumen mit der Crista nasalis und der davon gedeckten Nasenscheidewand, f hintere Begrenzung des harten Gaumens, g Septum sphenoidale, h Vorderwand der Keilbeinhöhle, i die beiden Keilbeinhöhlenhälften, k clivus, l foramen magnum.

Platte, eventuell größeren Film in den Mund, vornimmt, wobei der Röhrenfocus in der mittleren Sagittalebene über dem Scheitel zu stehen kommt: axiale Aufnahme mit vertico-submentaler Strahlenrichtung (Fig. 145). Darstellen lassen sich auf diese Weise am übersichtlichsten die beiden Keilbeinhöhlen-Hälften, die beiden Siebbeinlabyrinthe und die orbitalen Recessus der Stirnhöhlen. Pat. befindet sich dabei am besten

[412]) Eine lehrreiche diesbezügliche Arbeit mit sehr guten Abbildungen bringt D. R. Bowen: Röntgen-Examination of the sphenoidal sinus, presenting a vertical technique. Amer. Journ. Röntg. Oktober 1914.

[413]) Skizze von Neumayer-München (2. Bd. des Lehrbuches Rieder-Rosenthal).

Digitized by Google

in Bauchlage. Die Halswirbelsäule wird gestreckt und das Kinn auf die photogr. Platte aufgelegt. (Bei Aufnahmen mit großem Film im Munde sah Verfasser wenig Brauchbares.) Man kann die Projection auch in umgekehrter Richtung ausführen: submento-vertikal (s. Fig. 146). Dabei liegt der überhängende Kopf mit der Scheitelgegend auf einem Stuhl und der darauf befindlichen Platte. Betr. Orientierung s. die beiden Abbildungen Fig. 145 u. 146. Bei Röhren mit scharfem Brennpunkt, guter Abblendung und kurzzeitiger Exposition erhält man bei zarten Schädeln oft ganz brauchbare Bilder, indessen gelingt es leider äußerst selten, mit Sicherheit eine sich in Verdichtung des Höhlenbildes äußernde Erkrankung einer Keilbeinhöhle zu diagnosticieren; der Grund dafür ist wohl in dem relativ großen Abstand der Keilbeinhöhlen von der photogr. Platte und der entstehenden superponierten Secundärstrahlung der in diesem großen Abstand liegenden Schichten bedingt. Aber über den Verlauf des



Figur 147.

Septum und die Breite und Buchten der Höhlen, bei Sondierungen und anderem, gibt solche Verticalaufnahme guten Aufschluß.

Schwierig, wenn auch immerhin hier und da einmal von Erfolg gekrönt, sind schräge Aufnahmen der Keilbeinhöhlen, wobei die Keilbeinhöhlen in die Aufhellung der einen Orbita projiciert und dadurch relativ günstige Verhältnisse geschaffen werden[414]).

Die Form des lufthaltigen Raumes normaler Keilbeinhöhlen wechselt sehr. Wenn auch A Fig. 147 ↑ die häufigere Form ist, so trifft man doch auch zuweilen Bilder an, wie B ↑ derselben Figur. Möglicherweise wird letztere Gestalt nur bei gewissen Schädelformen angetroffen.

Augenhöhlen.

Bei Kindern sind die Augenhöhlen relativ groß im Verhältnis zu den anderen Kopfhöhlen. Über ihre normale Asymmetrie siehe unter „Allgemeines" (S. 212).

Will man auf Profilaufnahmen die Zeichnung derjenigen Orbita, auf die es ankommt, möglichst uncompliciert durch den Schatten

[414]) Siehe Skillern u. Pfahler: The Roentgen-Ray as an aid to the diagnosis of diseases of the sphenoid sinus. Annals of Otology, Rhinology and Laryngology. Dezember 1912.

Digitized by Google

der anderen Seite erhalten, dann ist der Röhrenfocus verhältnismäßig nahe zu stellen.

Beginnende bösartige Tumoren, die die dünnen Wandungen der knöchernen Augenhöhle ergriffen haben, sind, wie leicht verständlich, nur unter besonders günstigen Bedingungen einmal zu erkennen; relativ gut hingegen mehr oder weniger solide Osteome.

Ein paar sonderbare Röntgenbilder der Orbitae sind veröffentlicht worden[415]), auf denen kalkdichte Schattengebilde in Schlingen- oder Hufeisenform (oder unscharfe Bandstreifen) zu sehen waren, die jahrelang unverändert bestehen blieben. Es handelt sich um Teile der verkalkten Arteria carotis interna, die auf Aufnahmen bei sagittalem Strahlengang in die Mitte der Augenhöhlenaufhellung projiciert waren. Photographiert man einen solchen Fall im Profil, dann tritt der Schatten noch sinnfälliger in der Sellaturcica-Aufhellung hervor. Da die Arteriosklerose bekanntlich schon das mittlere Lebensalter befallen kann, z. B. infolge von Alkohol- und Nikotin-Mißbrauch, bei Bleiarbeitern, bei Leuten, die an Auto-Intoxicationen infolge von Leber- und Nierenkrankheiten leiden, und endlich ganz besonders bei Luetikern, so kann ihr frühzeitiger röntgenologischer Nachweis von nicht zu unterschätzender diagnostischer Bedeutung sein.

Fracturen und Infractionen der Orbitalränder müssen auf guten Negativen zu sehen sein. Man hüte sich, die Sutura zygomatico-frontalis für Fractur oder Fissur zu halten. Bei klinischem Verdacht einer Fractur des Foramen opticum versäume man nicht, eine Aufnahme eigens für diesen Zweck anzufertigen. Die Platte liegt dabei der ganzen Augengegend möglichst dicht an; der Kopf ist also dabei etwas nach der gesunden Seite hin gedreht, und der Focus steht senkrecht über der Mitte der Platte. Auf jeder halbwegs gelungenen Aufnahme läßt sich leicht erkennen, ob das Foramen intact ist oder nicht[416]).

Bei Untersuchungen auf kleinste Metallsplitter im Augapfel ist der Anfänger und der weniger Geübte zu leicht geneigt, kleinste Knochenleistchen der Orbitalwandungen für ein Corpus alienum zu halten. Da muß betont werden, daß Metallschatten etwa fünf- bis zehnmal kräftiger als Knochenschatten sind und in mindestens neun von zehn Fällen ein ganz untrügerisches Bild ergeben, selbst wenn sie nicht größer als ein Viertel-Millimeter sind. Man kann aber in Fällen, wo selbst das beste Röntgenbild keinen Schatten zeigt, nicht behaupten, es wäre kein Fremdkörper vorhanden. Verf. fand in einem Falle auf einem technisch absolut einwandfreien Röntgenogramme nur einen etwa einen Viertel-Millimeter großen Schatten. Der enucleierte Bulbus, unmittelbar auf die photographische Platte gebracht, zeigte aber im ganzen 4 (!) kleinste Metallsplitterchen. Zu berücksichtigen ist, daß die Röntgendarstellung kleinster Metallsplitter nicht so sehr von ihrer Größe und von ihrer Entfernung von

[415]) Schüller, cit. von Pincherle. — P. Pincherle: Über die röntgenographische Darstellung verkalkter Hirnarterien. Fortschritte. Bd. 29. 1922.

[416]) Ausführliche Arbeiten darüber existieren von A. de Kleyn und H. W. Stenvers-Utrecht in Graefes Archiv für Ophthalmologie 19.

Digitized by Google

der photographischen Platte, als vielmehr von der Größe, d. h. dem Durchmesser des Brennpunktes der Röhre abhängig ist. Je kleiner letzterer, um so kleinere Splitter lassen sich noch darstellen.

Den Bulbus oculi sieht man ohne Phantasie zur Zeit im Röntgenbilde nicht. Will man feststellen, ob ein röntgenographisch gefundener Fremdkörper noch im Bulbus oder außerhalb desselben sitzt, so mache man eine Profilaufnahme mit Blickrichtungswechsel während der Exposition. Man lasse den Patienten während der ersten Hälfte der Aufnahme einen ihm gegenüber bezeichneten auffallenden Punkt (Kreidestrich od. Briefmarkenpapier) fixieren, während der zweiten Hälfte auf Kommando einen anderen, etwas davon abstehenden, ohne daß beim Wechsel des Blickes der Kopf bewegt wird. Ist der Fremdkörper innerhalb des Bulbus, so hat man dann auf der Platte zwei Fremdkörperschatten: liegt er außerhalb des Bulbus, nur einen, mit seltenen Ausnahmen[417]). Diese Methode läßt sich natürlich noch mit anderen Localisationsmethoden combinieren.

Trotz Hilfe der Wesselyschen Bleikapseln kann man in vielen Fällen — nämlich dann, wenn das Corpus alienum weit nach hinten in der Orbita sitzt — nicht entscheiden, ob es im Bulbus oder dahinter liegt. Unentbehrlich aber ist die Wesselysche Kapsel, wenn das Corpus alienum weit vorn im Bulbus haftet. Man kann dann fast auf den Millimeter berechnen, wie weit es bei der Operation von der vorderen Bulbusfläche entfernt zu suchen ist.

Processus mastoideus und Gehörorgan.

Zur Röntgen-Untersuchung kommen erstens die sagittalen Aufnahmen in Betracht, da bei Profilaufnahmen ein sicherer Vergleich der beiden Seiten unmöglich ist. Bei ersteren Untersuchungen ist es angängig, bei aufgelegtem Gesicht (auf die Platte) oder bei aufgelegtem Hinterkopf die photographische Projection zu machen; zu berücksichtigen ist aber, daß in jedem Falle ein Teil der pneumatischen Zellen der Warzenfortsätze, nämlich der medial oben gelegene, vom Kiefergelenk und Processus zygomaticus immer bis zur Unkenntlichkeit verdeckt wird. Um diese Schattenüberschneidung so weit als möglich zu beheben, muß man in ersterem Falle (bei aufgelegtem Gesicht) den Abstand Focus—Platte möglichst klein (40—50 cm), im zweiten Falle möglichst groß (70—80 cm) nehmen. Erstere Projection ist vorzuziehen.

Ein Unterschied in der Durchlässigkeit beider Seiten ist immer sehr verdächtig, meist sogar beweisend pathologisch, denn es ist durch eingehende Untersuchung nachgewiesen, daß die Warzenfortsätze, seien sie nun knöchern solider oder an pneumatischen Hohlräu-

[417]) Köhler: Zur röntgenologischen Differencierung intra- oder extrabulbär sitzender Geschoßsplitter. (Ergebnisse und weiterer Ausbau des Blickrichtungswechselverfahrens.) Münchener Mediz. Wochenschr. 1918. Nr. 15. S. 399. — W. Altschul: Lokalisation intraocularer Fremdkörper. Fortschritte. Bd. 29. 1922.

Digitized by Google

men reicher, bei demselben Individuum auf beiden Seiten im normalen Zustande immer annähernd gleich beschaffen, gleich dicht sind[418]). Findet man den Warzenfortsatz einer Seite auffallend undurchlässig, gleichmäßig structurlos im Gegensatz zur anderen Seite, und weisen die Beschwerden des Patienten nicht auf die Warzenfortsätze oder den Gehörapparat hin, so ergeben meist daraufhin gerichtete Fragen, daß vor Jahren eine Otitis media bestanden hat; es hat da eine Ausheilung in Osteosklerose stattgefunden.

Bei einer typischen Profilaufnahme des Kopfes überdecken sich die beiden Felsenbeinpyramiden, wodurch das Bild für otologische Zwecke oft (nicht immer!) unbrauchbar wird. Soll die knöcherne Ohrgegend einer Seite bis in Einzelheiten deutlich dargestellt werden, so ist eine Schrägaufnahme erforderlich, wobei die kranke Kopfhälfte der Platte aufliegt wie bei einer regelrechten Profilaufnahme, der Röhrenfocus aber nicht senkrecht über dem Ohr, sondern senkrecht über dem Profil der Stirn steht (auf diese Weise haben die Strahlen nur die dünne Knochendecke der Schläfengegend der gesunden Seite als geringes Hindernis zu durchdringen) oder über dem Tuber parietale.

Kommt man mit keiner der gebräuchlichen Strahlenrichtungen zu einer befriedigenden Warzenfortsatzaufnahme; dann versuche man es in schräger Richtung bei weitgeöffnetem Mund des Patienten.

Sodann ist noch eine schräge Projection des Processus mastoideus von vorn (oben) lateral nach hinten, unten, innen angegeben worden[419]). Dabei wird die Schläfenbeinpyramide und mit ihr das pneumatische System annähernd senkrecht zu seiner Längsausdehnung getroffen, kommt also auch in ganzer Länge zur Darstellung. Der Proc. mast. erscheint in Darstellung der feinsten Einzelheiten; gegen die medialen Pyramidenteile hin nimmt die Schärfe der Darstellung gleichmäßig mit der zunehmenden Dicke der Skeletteile, der größeren Entfernung von der Platte und dem Spärlicherwerden der pneumatischen Räume überhaupt ab.

Das Cholesteatom als solches gibt naturgemäß im Röntgenbilde keinen Schatten. Bei klinischem Verdacht auf ein solches und bei großem Antrum im Röntgenbilde gewinnt die Diagnose an Wahrscheinlichkeit. Ein großes rundes oder ovales strukturloses Feld im Warzenfortsatz, durchlässiger als Knochen, spricht ebenfalls für Cholesteatommassen[420]). Betr. Differentialdiagnose gegen Abscess, der ein gleiches Bild ergeben kann, gibt Anamnese und Klinik den Ausschlag.

Zur Markierung des Meatus acusticus externus ist empfohlen

[418]) Kühne u. Plagemann: Röntgenuntersuchung des Proc. mastoideus bei Otitis media. Fortschritte. Bd. 12. 1907. — Sidney Lange: Die Pathologie der Mastoiditis im Lichte der Röntgenstrahlen. Fortschritte. Bd. 17, Heft 2, so auch ebendaselbst Bd. 15, Heft 2 und Referate Bd. 15, Heft 1, S. 57 und Heft 4, S. 208. — Wm. A. Evans: Amer. Journ. of Röntg. Mai 1923.

[419]) Staunig u. Gatscher: Eine neue röntgenologische Darstellung des Schläfenbeins. Fortschritte. Bd. 26. 1919.

[420]) S. auch S. Asai: Über Röntgenbefunde am Schläfenbein bei Tumoren. Fortschritte. Bd. 29. 1922 (mit Literatur-Verzeichnis).

Digitized by Google

worden, ein in Gaze gewickeltes Metallkorn in den Gehörgang zu legen. Dieses Hilfsmittel erübrigt sich wohl meist.

Zur Orientierung diene: Senkrecht unter dem inneren Gehörgang liegt das Foramen jugulare mit seinen beiden Abschnitten für Nerv und Vene, nach vorn der wie aufgesplittert erscheinende Canalis caroticus. In der oberen Kante der Pyramide tritt die Eminentia arcuata hervor, und von dieser strahlt als äußerst feine Linie das Tegmen tympani et antri, zuweilen doppelt konturiert, in das pneumatische System hinein. Die Zellen oberhalb von ihm gehören der Schläfenschuppe an. Das Antrum, hinten oben von der Pauke unter dem Tegmen zu suchen, ist in vivo beim pneumatischen Warzenfortsatz niemals deutlich zu erkennen. Beim total sklerosierten Processus mastoideus tritt es meist in dreieckiger Form

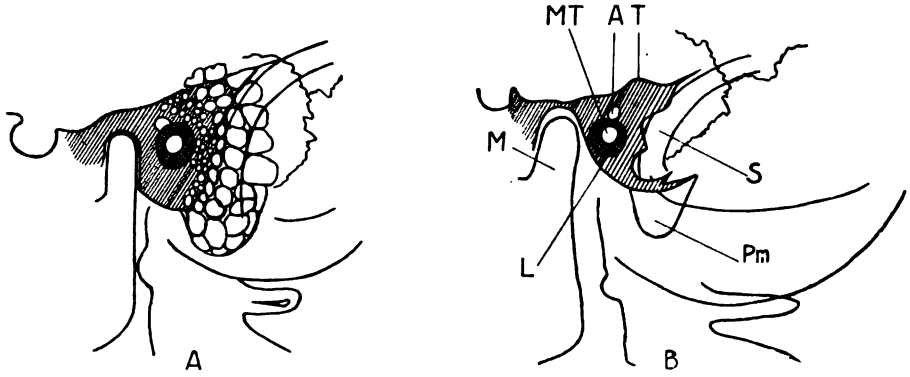

Figur 148.

MT = Innerer Gehörgang plus Pauke. T = Tegmentum. A = Antrum. L = Labyrinthknochen. S = Sinus. M = Unterkiefer. P m = Proc. mastoideus.

hinten oben von der Pauke auf, aber auch hier nur in unscharfen Konturen[421]).

Der Sinus tritt im Röntgenbilde deutlicher beim sklerotischen Warzenfortsatz in Erscheinung; bei stark lufthaltigem Warzenfortsatz geht die (auf der Platte) dunkle Zeichnung seines Verlaufs in dem Dunkel der Zellen fast unter und nur die beiden Sulcuskanten sind als feine Linien sichtbar.

Bei einem gut pneumatisierten Warzenfortsatz nehmen die Zellen vom Centrum, also der Antrumgegend, nach der Peripherie an Größe zu und ihre Längswände sind radienartig angeordnet, sie strahlen Centrum nach außen fächerförmig aus (s. Fig. 148 A).

Über die Spitze des Processus mastoideus ziehende (auf der Platte) weiße, breite Streifen rühren von medial von ihr gelegenen dicken Knochenpartien an der Schädelbasis her.

Über den normalen oder pathologischen Zustand des Antrum, das

[421]) Fast wörtlich angeführt aus Sonnenkalb: Die Röntgendiagnostik des Nasen- und Ohrenarztes. Jena 1914 (Fischer); dem gleichen Buch sind auch noch einige andere Sätze dieses Abschnittes entnommen. Wichtig ist ferner Wittmack: Verhandlungen der Deutschen Otolog. Gesellschaft 1913 (Stuttgart), S. 342.

Digitized by Google

bei diesen Schrägaufnahmen meist verschleiert sich projiciert, läßt sich zur Zeit nichts Sicheres aussagen; nur für die Größe lassen sich gewisse Anhaltspunkte gewinnen.

Die Menge der pneumatischen Zellen scheint ungemein variabel zu sein. Zwei Extreme, die aber beide normale Bilder darstellen — wenigstens wurden sie bei Schädelaufnahmen von Patienten ohne klinischen Verdacht auf Ohrleiden gewonnen — sind in Fig. 148 gezeichnet. In dem rechten Bilde B der Figur sind überhaupt keine pneumatischen Zellen, sondern nur eine kompakte Masse zu sehen. Beim gemischten, kompakt-pneumatischen Fortsatz liegt der pneumatische Teil zentral, der kompakte peripher; die Zellbildung pflegt bei ihm weniger regelmäßig nach Größe und Anordnung zu sein. Die compakten und gemischten Warzenfortsätze sollen zu eitrigen Entzündungen mit Rezidiven praedisponieren; bei stark pneumatisierten Fortsätzen aber soll die Entzündung, wenn einmal solche Fuß gefaßt, um so heftiger, prognostisch ungünstiger verlaufen.

Bei acuter Otitis media treten die befallenen Zellen in ihren Konturen weniger scharf hervor bis zum fast gänzlichen Verschwinden. (Unerläßlich ist ein Bild der gesunden Seite zum Vergleich.) Eine stärkere Entzündung im pneumatischen System äußerst sich eben immer als Verschleierung auf dem Röntgenbilde. Wie schon bei den großen pneumatischen Höhlen so ist es bei den kleinen Zellen erst recht unmöglich zu entscheiden, ob Schleimhautschwellung, Eiteransammlung oder Granulationsbildung die Ursache bildet.

Ein großer Porus acusticus internus soll für Acusticus-Tumor sprechen[422]). Auf Grund von Nachprüfungen von anderer Seite[423]) — Verfasser verfügt über keine eigenen Erfahrungen — wird diese Annahme bestritten, von dritter Seite jedoch bestätigt.

Größere Abszeßhöhlen in compaktem Knochen geben eine rundliche oder ovale Aufhellung, die aber selbstverständlich nicht den Grad von Aufhellung erreicht, den pneumatische Räume geben; kleinere Abszesse können ganz verborgen bleiben. Immerhin sei man in jedem Falle sehr vorsichtig mit der Diagnose: Abszeßhöhle, auf Grund des Röntgenbildes. Am sichersten geht man bei Wiederholung der Röntgenuntersuchungen in größeren Zwischenräumen.

Bei Mucosuseiterungen soll man von der Antrotomie ruhig so lange absehen, als das pneumatische System scharf gezeichnet und kontrastreich auf der Platte erscheint[424]).

Doppelseitige abnorm reichliche Kalkablagerung um das Labyrinthärsystem kommt bei einem eigenartigen, erst in neuerer Zeit bekannt gewordenen erblichen Leiden vor, das in Schwerhörigkeit,

---

[422]) Henschen: Die Acusticus-Tumoren, eine neue Gruppe röntgenographisch darstellbarer Hirntumoren. Fortschritte. Bd. 18. 1911—12.

[423]) Otto Strauß: Medizin. Klinik. 1916, S. 399 in einem Referat über die 2. Auflage der „Grenzen des Normalen usw.". — S. jedoch S. Fraenkel: Moskowski Mediz. Journal 1922. Nr. 5 u. 6.

[424]) Sonnenkalb l. c. (Anm. 421 dieses Buches).

Digitized by Google

Knochenbrüchigkeit und blauer Sklera sich äußert[425]). Man forsche vorkommendenfalls nach eventuellen anderen congenitalen Abweichungen. Das ganze Krankheitsbild wurde zuerst von Eddowes 1900 erkannt und beschrieben.

Veränderungen im Bereich des Os temporale überhaupt können eine Menge Ursachen haben: In erster Linie (mit Wiederholung von bereits Erwähntem) kommen folgende vor: Karzinom-Metastasen, multiple Defecte infolge von intrakraniellen Zysten, Acusticus-Tumoren (dabei Usuren im Bereich des Meatus auditorius internus), Usuren im Bereich der Pyramide bei Aneurysmen der basilaren Arterien, bei großen Tumoren der Hypophyse und bei Endotheliomen der Dura mater, Osteome, Osteosarkome und die durch Ostitis deformans hervorgerufenen hyperostotischen Veränderungen[426]).

Daß mitunter die ganze Ohrmuschel auf Profilaufnahmen fast störend sich darstellt, wurde oben bereits erwähnt. Aber man muß, um Mißdeutungen in dieser Gegend auch sonst zu vermeiden, noch wissen, daß nicht allzuselten auch Verkalkungen und Verknöcherungen in den Ohrmuscheln vorkommen[427]), namentlich im oberen Teile der Rinne des Helix, fast durchweg bei Personen jenseits der Vierzig. Bei älteren, jenseits des 60. Lebensjahres stehenden Männern sollen solche Verkalkungen sogar in rund 20 Prozent angetroffen werden. Die Aetiologie ist noch wenig untersucht, einen großen Prozentsatz scheinen jedoch frühere Erfrierungen und Othaematome zu stellen.

Unterkiefer.

Fracturen und Infractionen sind oft nicht ohne weiteres klar hervortretend, sondern können nur beim genauen Studium der Platte erkannt werden; und auch dann nur, wenn das Negativ erstklassig ausgefallen ist; denn die Dislocation ist häufig eine ganz minimale.

Hinter dem Kieferwinkel scheint manchmal ein halbmondförmiges Knochenstück von 1 bis 2 cm Durchmesser zu sitzen, das für eine Absprengung vom Kiefer angesehen werden kann. Es handelt sich um eine ganz normale Sache, nämlich um das Corpus resp. das Tuberculum anterius des I. Halswirbels (s. daselbst, S. 180 und A, Fig. 149).

Tumoren des Unterkiefers sind keine Seltenheit und im Röntgenbild meist gut abgesetzt und deutlich. Man hüte sich indessen, auf Profilaufnahmen eine scharf hervortretende Aufhellung am Kieferwinkel für einen Tumor zu halten. Die Aufhellung rührt von der Luft im Schlunde her. Sie ist als solche sicher daran zu erkennen, daß sie sich in die Weichteile des Halses fortsetzt und die Form eines breiten, geraden oder leicht gekrümmten Bandes hat. (P. P. Fig. 149.)

---

[425]) van der Hoeve, de Kleyn und Stenvers: Blaue Sklera, Knochenbrüchigkeit und Schwerhörigkeit. Archiv für Ophthalmologie. 95. Bd., 1. Heft, 1918. — S. Singer: Zschr. f. klin. Med. 97, 1—3, S. 43.

[426]) Aufgezählt nach Asai l. c.

[427]) Eugen Fraenkel: Über Verkalkung und Verknöcherung der Ohrmuschel. Fortschritte. Bd. 27. 1920.

Digitized by Google

Die Alveolarspongiosa ist auf Profilbildern vorn in der Mitte von einer auffallenden Durchlässigkeit, so daß sie bei Beschwerden in dieser Gegend einen Anfänger verführen könnte, hier einen Tumor herauszulesen (s. Fig. 149, S).

Eine ein bis drei Millimeter breite durchlässige Rinne im seitlichen und aufsteigenden Kieferteile rührt vom Canalis nervi mandibularis her; auch das Foramen mentale ist wohl immer deutlich sichtbar und darf nicht, bei Beschwerden in dieser Gegend, als eingeschmolzener Knochenherd angesprochen werden (s. Fig. 149; F=Foramen. C=Canalis).

Läßt sich durchaus kein genügendes Bild des Unterkiefers erreichen wegen Überdeckung durch den Schatten der anderen Seite, dann

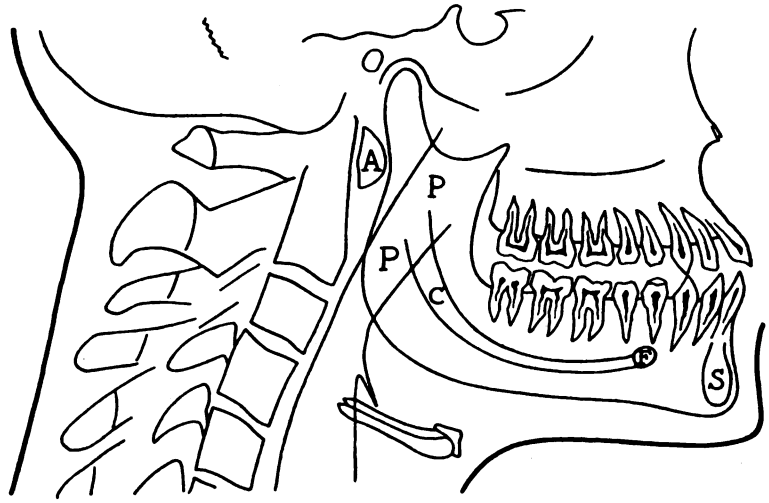

Figur 149.

suche man ihn in möglichst weiter Ausdehnung isoliert darzustellen und zwar auf folgende Weise[428]): Man lasse in völliger Seitenlage des Patienten den Kopf mit der zu untersuchenden Kieferhälfte so weit schulterwärts neigen und den Kopf nach hintenüber strecken, als es mit einiger Anstrengung des Patienten möglich ist, und stelle den Focus über der anderen Schulter so auf, daß die mittleren Strahlen die Höhe der röhrennahen Schulter tangential streifen. Der Kiefer der röhrennahen Seite deckt dann den zu untersuchenden Kiefer nur vorn am Kinn und an den Kronen der vorderen Zähne; die ganze Partie des Eckzahnes und der Backenzähne und die ganze Architektur des seitlichen Kiefers ist klar zu übersehen. Es ist einleuchtend, daß die zu untersuchende Kieferhälfte um so weniger überschattet wird, je besser man mit der Röntgenröhre an Schulter und Hals der Gegenseite herankommen kann. Mit solcher Anordnung läßt sich auch zuweilen das

[428]) Diese Projection wurde erst sehr spät in die Aufnahmetechnik eingeführt und zwar ziemlich gleichzeitig vom Verfasser (Grenzen des Normalen usw., 1. Aufl.), Haenisch und Quiring (Fortschritte, Bd. 16, S. 56).

Digitized by Google

Kiefergelenk, das der Röntgenexploration bekanntlich sehr ungünstig liegt, am ehesten übersichtlich darstellen. Diese Projection, so dankbare Resultate sie im allgemeinen liefert, kann mitunter schwer auszuführen sein, z. B. bei Patienten mit sehr kurzem Hals, vor allem aber bei beschränkten und bei unvernünftigen Kindern. Man kommt in letzteren Fällen meist zurecht, wenn man die sogenannte percraniale Projection anwendet, d. h. man lagert den Patienten genau wie für eine gewöhnliche Profilaufnahme des Kopfes, stellt aber den Focus in eine 10—15 cm oberhalb des Scheitels gedachte Horizontalebene, und am besten in eine Frontalebene, die man sich etwa durch die Naht zwischen Os frontale und Ossa parietalia gelegt denkt (oder etwas mehr frontal oder mehr okzipital, je nachdem es mehr auf die Gegend des Weisheitszahnes oder des Eckzahnes ankommt). Die Einstellung braucht aber durchaus nicht so exakt berechnet zu werden[429]). Eine Zusammenfassung aller angegebenen Verfahren zur Darstellung des Kiefergelenks, sowie ein neuer guter Vorschlag wurde bekannt gegeben[430]). Bei fast allen bisherigen Verfahren, wenigstens denen mit Focusstellung über der anderen Halsseite, werde das Gelenk von der Spina angularis ossis sphenoidalis überschattet, manchmal auch noch vom Processus styloideus ossis temporalis und der Crista basilaris des Os occipitale. Alles das werde nun vermieden, wenn man den Zentralstrahl etwa durch die Mitte der Basis des Processus coronoides des Unterkieferastes der gesunden Seite nach dem kranken Kiefergelenk hinlenke. „Der Patient wird in reine Seitenlage gebracht, wobei das Kiefergelenk in die Mitte einer kleinen Platte (es genügt 9×12) zu liegen kommt. Hierauf wird eine Blende von 5 cm Durchmesser und 8 cm Länge mit dem Mittelpunkt auf die Basis des Processus coronoides der abliegenden Seite derart eingestellt, daß der Zentralstrahl gegen das aufzunehmende Kiefergelenk gerichtet ist. Hierzu ist eine Kippung des Blendenkästchens kaudokranialwärts um ca. 25 Grad und fronto-occipitalwärts um ca. 20 Grad notwendig. Den richtigen Punkt zur Einstellung des Zentralstrahles findet man leicht; es ist der Schnittpunkt einer durch den Ansatzpunkt des Ohrläppchens gezogenen Horizontalen und der Verbindungslinie des Angulus mandibulae mit dem tiefsten Punkt der vorderen Haargrenze."

Zähne.[431])

Entwickelung und Durchbruch.

Im 5. Foetalmonat beginnt die erste Knochenbildung, und zwar an den Zahnkronen und schreitet schnell vorwärts, so daß bereits im

[429]) Siehe Köhler: Zur Vereinfachung der Röntgenographie ganzer Kieferhälften. Fortschritte, Bd. 17, 1910—11.

[430]) Altschul: Die röntgenologische Darstellung des Kiefergelenkes. Fortschritte. Bd. 27, 1919.

[431]) Hauptmeyer u. Albers-Schönberg: Die Untersuchung der Zähne und Kiefer; in Albers-Schönberg :Röntgen-Technik. V. Auflage. Hamburg 1919. (Verlag Sillem.) — Balli u. Frasetto: Anatomia röntgenografica dello scheletro. Parte I. — Il cranio. 1921. Modena (Edit. Orlandini). — Weski: Vjschr. f. Zahnhlk. 38. 1. S. 1.

Digitized by Google

7. Monat fast sämtliche 20 Milchzähne in das Stadium der Verknöcherung eingetreten sind. Von den bleibenden Zähnen verknöchert zuerst der erste Molarzahn, und zwar kurze Zeit vor der Geburt, die übrigen bleibenden Zähne, ausgenommen die Weisheitszähne, ossificieren vom 1. und 2. Lebensjahre ab. Im 6. Jahre enthalten daher die Kiefer des Kindes 52 Zähne, von denen die vier Weisheitszähne sich noch im häutigen Zustande befinden, also röntgenographisch nicht erkennbar, während die übrigen 28 Zähne des bleibenden Gebisses in den Kronen verknöchert sind und medial von den Wurzeln der Milchzähne in ihren Zahnsäckchen liegen[432]).

Für forensische Zwecke sei erwähnt, daß sich aus der Weite der Pulpakammer, den Entwickelungsstadien, den Durchbruchsverhältnissen der Zähne und der Resorption an Milchzahnwurzeln bis gegen das 20. Jahr eine annähernd sichere Altersbestimmung machen läßt[433]).

Der Anomalien des kindlichen Zahnwechsels gibt es ein ganzes Heer und es kann hier nicht ausführlich darauf eingegangen werden. Die Bestimmung der Zähne, selbst wenn man deren nur zwei auf dem Film sieht, ist — auch für den röntgen-diagnostisch tätigen Arzt, der nicht Zahnarzt ist — gewöhnlich leicht; bei Erwachsenen kann man sich in den meisten Fällen nach den Plomben orientieren.

Bei unzivilisierten Rassen sollen die Zähne sich etwas früher bilden und früher durchbrechen wie bei neuen Kulturvölkern.

Die Persistenz von Milchzähnen betrifft am häufigsten den oberen Eckzahn, dann den zweiten unteren Milchmolaren und an dritter Stelle den oberen seitlichen und unteren mittleren Schneidezahn.

Unterzahl der Zähne kommt nicht allzu selten vor. Am häufigsten fehlen die seitlichen oberen Schneidezähne, demnächst die unteren zweiten Praemolaren, demnächst die Weisheitszähne, demnächst die unteren mittleren Schneidezähne. Viel seltener ist der angeborene Mangel des oberen Eckzahns, der oberen Praemolaren und der zweiten Molaren; am seltensten dürfte der erste bleibende Molar vermißt werden.

Verdoppelungen sind beobachtet beim oberen seitlichen Schneidezahn; ferner wurden Bildungen von vierten Molaren, ja selbst zweier überzähliger Praemolaren beobachtet. Am seltensten zeigt der Eckzahn solche Anomalie.

Mitunter scheint das Röntgenogramm in Gegend der Eckzähne drei Zähne übereinander (also zwei Nachwuchszähne) zu zeigen. Das ist indessen in der Mehrzahl der Fälle nur Täuschung. Der eine der im Kiefer sitzenden Zähne gehört zum nächst vorderen oder hinteren Zahn.

---

[432]) Cit. nach Lambertz: Die Entwicklung des menschlichen Knochengerüsts während des fötalen Lebens. Hamburg 1900 (Gräfe und Sillem). — s. ferner: F. G. Riha: Röntgenstudien über die Entwicklung des menschlichen Eckzahnes. Ztschr. f. Stomatologie, Heft 6. 1922; ferner Riha: Ebendaselbst Heft 11. 1922.

[433]) Die ausführlichste Arbeit ist der Atlas von W. Dieck: Anatomie und Pathologie der Zähne und Kiefer im Röntgenbilde, Hamburg 1911 (Sillem), dem fast alle Erweiterungen der 2. und folgenden Auflagen entnommen sind.

Digitized by Google

kanals, so ist das ein Zeichen, daß in der Jugend die Pulpa aus irgendeinem Grunde (meist Trauma) der Nekrose verfallen ist.

Totale Wurzelresorption bleibender Zähne kommt zuweilen vor, wenn auch sehr selten.

Bei Beschwerden Jugendlicher oder Erwachsener in Gegend des Weisheitszahnes genügt es nicht, festzustellen, daß der Zahn dem Durchbruch nahe ist. Es ist vor allem auf die Stellung (Richtung) des Zahnes zu achten, weil die Beschwerden oft dadurch bedingt sind, daß er gegen den Vorderzahn andrückt.

Die Wurzelkanäle werden unter normalen Verhältnissen bis ins Alter hinein immer enger. Findet man daher bei einem Zahn in vorgeschrittenerem Alter auffällige Weite der Pulpakammer und des Wurzel-

Zuweilen wechselt ein Milchzahn nicht und der zu seinem Ersatz bestimmte Zahn kommt nicht zum Vorschein, indem er in verschiedenem Grade der Ausbildung im Kiefer eingeschlossen bleibt. Die Persistenz einzelner Milchzähne kann auch die Ersatzzähne zum Durchbruch an anderen Stellen der Alveolarfortsätze — außen und innen — veranlassen.

Überzählige Zähne kommen seltener vor. So findet sich in seltenen Fällen hinter den oberen Incisores ein meist paariger Zahn (Gaumenzahn); wenn er unpaar, ist seine Krone konisch gestaltet[434]).

Anatomie und Nomenclatur.

Was man am einzelnen Zahn zu beachten und darzustellen hat, ist in Fig. 136 wiedergegeben.

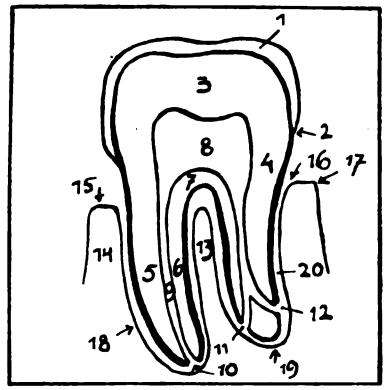

Figur 150[435]).

1. Kronenemail.
2. Unterer Schmelzrand.
3. Kronendentin.
4. Halsteil.
5. und 6. Wurzeln.
7. Wurzelbrücke.
8. Kronenhöhle.
9. Wurzelkanäle.
10, 11, 12. Foramen apicale.
13. Septum interradiculare.
14. Septum alveolare.
15. Kamm des Septum
16, 17. Limbus alveolaris.
18. Seitenwand der Alveole.
19. Spitzenalveole.
20. Periodontalraum.

Beginnende Pathologica.

Die Alveolarspongiosa um die Wurzeln herum ist normalerweise gleichmäßig dicht und von regelmäßig maschiger Struktur. Durchlässigere Herde von unregelmäßiger Gestalt sind meist pathologisch,

[434]) Gegenbauer: Anatomie.
[435]) Skizze von Robinson-Wien. Fortschritte. Bd. 22. S. 346.

Digitized by Google

wenn es sich auch oft nur um (belanglose) alte abgelaufene Prozesse handelt.

Gegen die Umgebung scharf abgesetzte kreisrunde oder ovale sehr durchlässige Stellen, konzentrisch um die etwas unscharfe abgestumpfte Wurzelspitze herum, sind immer pathologisch: Wurzelabszeß bzw. Granulom. Die Aufhellung rührt aber nicht vom Eiter her (der selbst nie sichtbar ist), sondern von der vom Eiter oder den Granulationen arrodierten bzw. resorbierten Spongiosa. Wurzelabszesse kommen häufig an äußerlich gesund scheinenden Zähnen vor. — Ist um solche Aufhellung herum ein schmaler, etwa 1 mm breiter, dichter (sklerotischer) Rand, dichter als die normale Alveolarspongiosa, so ist — was man allerdings sehr selten sieht — das Granulom oder der Abszeß im Ausheilen begriffen oder bereits ausgeheilt.

Auf Film-Negativen, die weit über die Wurzelenden hinaufreichen, sieht man 2 bis 5 mm oberhalb der Wurzel große zungen- oder lappenförmige gleichmäßige Aufhellungen, die man bei entsprechendem klinischen Verdacht für Wurzelabszesse halten könnte. Es handelt sich indessen um normale Verhältnisse, um Buchten der Highmorshöhle. Die Größe der Aufhellungen, ihre regelmäßig geformte Gestalt, besonders aber ihre dichte Begrenzung nach der Alveole zu kennzeichnet sie als das, was sie sind (siehe auch die vorhergehende und die nächste Bemerkung).

Die Communication von Zahnwurzeln mit der Kieferhöhle in Fällen von Empyem der letzteren kann leicht erkennbar sein; andererseits ist zu bedenken, daß eine dem Röntgenogramme nach in die Kieferhöhle ragende Zahnwurzel in Wirklichkeit nicht bis in dieselbe hinein zu ragen braucht, sondern daß durch weit schläfenwärts postierten Röhrenfocus nur eine irreführende Projection entstanden ist. Zur Unterscheidung, ob eine Wurzel in die Kieferhöhle hineinragt oder nicht, erwäge man folgendes: Das Bild einer gesunden Wurzel ist zunächst von einer schmalen durchlässigen Linie umrandet, die dem von der Wurzelhaut eingenommenen Raume entspricht, dann folgt eine undurchlässige Linie, welche die dichte Knochensubstanz der Alveolarwand darstellt. Sind diese beiden begrenzenden Linien intact, so führt die Wurzelspitze nicht in das Antrum hinein, wenn es auch im Schattenbilde so scheint. Desgleichen kann sie nicht in das Antrum hineinragen, wenn sie von einem runden oder oval aufgehellten Hof (= Granulum oder Abszeß) umgeben ist.

Eine Emporhebung des Antrumbodens durch eine Zahnwurzel soll sehr selten vorkommen und nur bei besonders weiter Oberkieferhöhle.

Die Wurzelspitze ganz intacter Zähne ist spitz oder ein wenig abgerundet und scharf gegen ihre Umgebung abgesetzt. Zahnwurzeln, die rund, aufgefranst und kalkarm enden, sind oder waren erkrankt. Die Wurzeln fast aller Zähne mit größeren Plomben zeigen diese Erscheinungen.

Digitized by Google

Seit Jahren im Kiefer abgebrochene Zahnwurzeln erleiden meist eine starke Atrophie und werden so teilweise resorbiert. Sie erscheinen also im Röntgenbilde nicht immer so deutlich, wie man es sich wünschen möchte. Man muß mit dieser Tatsache vertraut sein, um nicht fälschlich einen negativen Befund zu diagnosticieren.

Bei Trauma und Verdacht auf Wurzelfractur übersehe man letztere im Röntgenbilde nicht. Falls nämlich nicht gerade eine Diastase der Fragmente besteht, zeichnet sich die Fractur lediglich durch eine haardünne, eben gerade erkennbare ovale Lichtlinie im Zahnwurzelschatten aus.

Bei Aufnahmen der beiden oberen mittleren Schneidezähne fällt meist eine kleine, sehr durchlässige Stelle zwischen den Wurzeln auf, die einem Untersucher, der sie im Röntgenbilde zum ersten Male sieht, als ein Einschmelzungsherd imponieren könnte. Es handelt sich um ein ganz normales Gebilde, nämlich um das sog. Foramen incisivum. Bei falscher, schiefer Projection kann es direkt an die Wurzel eines Zahnes projiciert und dann irrtümlich als Granulom oder Wurzelabszeß gedeutet werden.

Ähnliches gilt für das Foramen mentale. Es befindet sich am Unterkiefer zwischen den beiden Praemolaren unterhalb ihrer Wurzelspitzen.

Eine weite Wurzelspitzenöffnung (Foramen apicale) an einem jungen, noch nicht ganz ausgebildeten Zahne und das darunter gelegene lockere Bindegewebspolster kann mißdeutet und für einen Granulationsherd angesprochen werden.

Auf manchen Bildern werden auch die Nasenbeine und die Nasenscheidewand zum Teil mitprojiciert, auch selten einmal die Jochbeine. Diese Möglichkeiten dürfen bei Beurteilung verwickelter Schattendeckungen nicht außer Betracht gelassen werden.

Die Beantwortung der Frage, welcher von zwei im Bilde sich deckenden oder sich kreuzenden Schatten der Aufnahmeplatte zugewendet und welcher abgewendet lag, ist in manchen Fällen nur durch das stereoskopische Verfahren oder durch andere complicierte Aufnahmetechnik mit Hilfe verschiedener Richtungen zu entscheiden. Für den oberen retinierten Eckzahn, ein häufigeres Vorkommnis, merke man sich indessen, daß derselbe palatinalwärts von den Nachbarzähnen gelegen zu sein pflegt.

Der Röntgenolog, der nicht Odontolog ist, versäume nie, sich bei jedem Zahn die Pulpaaufhellung genau anzusehen. Eine häufige Ursache für Trigeminusneuralgie ist nämlich eine Dentikelbildung oder vollkommene Verkalkung der Pulpa. Der röntgenologische Anfänger kann solches leicht ganz übersehen. Auch durch alte Wurzelreste soll Trigeminusneuralgie zuweilen bedingt sein (s. ferner auch unter „Unterkiefer")[436]).

[436]) S. Anmerkung S. 233.

Digitized by Google

Weichteile des Halses.[437])

Allgemeines.

An keinem Körperteile lassen sich so viele und so verschiedenartige Weichteile röntgenographisch unterscheiden wie am Halse. Wenn auch ihre Erkrankungen seltener eine Röntgenuntersuchung erheischen, weil man mit anderen Untersuchungsmethoden weiter kommt, so muß man doch mit den Schattenconfigurationen dieser Weichteile in ihrem normalen Zustande vertraut sein, um Fehldiagnosen zu verhüten.

Bei kleinen Kindern sieht man kaum Differencierungen in den Halsorganen. (Es kommen natürlich für die betr. Untersuchungen in erster Linie die Profilaufnahmen in Betracht.) Gegen das siebente Lebensjahr erkennt man Andeutungen des Schildknorpels, gegen das 11. Jahr solche des Ringknorpels.

Maulbeerartige dichte Schatten in irgendeinem Bereiche des Halses entsprechen verkalkten Drüsen.

Zur Orientierung in den Schatten der Halsorgane dient das immer deutlich sichtbare Zungenbein, das schon in den ersten Lebensjahren nachweisbar zu sein pflegt, wenigstens was den Zungenbeinkörper anbetrifft. Etwa zwischen 6. und 10. Jahr erscheinen die Cornua, zunächst noch getrennt, später ohne Grenze zwischen dem Körperschatten.

Mitunter sieht man einen langen (ossificierten Processus styloideus von oben hinten herabziehen (harmlose Abnormität).

Bei eigenartigen Schattenconfigurationen von Kalkdichte, die in Höhe der Claviculae und darüber in den mittleren Partien eines Halsröntgenogramms zum Vorschein kommen, erwäge man, ob es sich um Kalkablagerungen im Kolloid der Thyreoidea handeln könnte (Struma ossea)[438]).

Larynx und Pharynx.

Das lange schlauchförmige, sehr strahlendurchlässige Gebilde vor der Wirbelsäule entspricht dem Pharynx und dem Larynx oder vielmehr dem Luftvolumen, das beide ausfüllt. In Höhe des Kehldeckels, den man auf fast allen guten Negativen Erwachsener in seiner ganzen Länge erkennen kann, ist die Configuration der Aufhellung sehr compliciert, zumal hier die sich mehr oder weniger deckenden Kieferwinkel und der vordere Teil des Atlas sich teilweise darüber projicieren. Es ist natürlich, daß Tumoren des Schlundes und Kehlkopfes, besonders ihrer Vorder- oder Rückwand, von einer gewissen Größe ab Schatten (gegen die Lufttransparenz) geben müssen; da aber die einfache Laryngo- und Pharyngoskopie bequemere und übersichtlichere Resultate ergibt, brauchen wir uns hier nicht dabei aufzuhalten. Es kommen jedoch Fälle von bösartigem Tumor der Zungenbasis und des Mundbodens vor,

[437]) S. Anmerkung S. 240.

[438]) S. auch Levy-Dorn: Beitrag zu den für die Röntgendiagnose wichtigen Weichteilverknöcherungen. Berl. klin. Wochenschr. 1918. S. 829.

Digitized by Google

bei denen die Spiegelung nicht gelingt. Da muß der Kehlkopf röntgenographisch untersucht werden mit Aussicht auf Erfolg, was tatsächlich bereits in einigen Fällen geschehen ist.

Die Epiglottis zeichnet sich in den ersten Lebensjahren noch nicht deutlich im Röntgenbilde ab.

Nicht nur bei den Schluckbewegungen, sondern auch bei der Respiration bewegt sich der Kehlkopf mit; daher muß ein Röntgenogramm, bei dem es in erster Linie auf den Larynx ankommt, bei Atemstillstand erzielt werden.

Der Unterschied zwischen einem männlichen und einem weiblichen Larynx ist im Röntgenogramme nicht derart markant, wie bei der Untersuchung mit Kehlkopfspiegel. Während der Zeit, in welcher die Stimme zu mutieren pflegt, ändern sich die Größenverhältnisse besonders schnell.

Verkalkte Kehlkopfknorpel sind als solche leicht kenntlich und dürften, selbst von Anfängern, kaum jemals als etwas anderes gedeutet worden sein; aber man war lange geneigt, die Verknöcherungen bei Individuen im besten Alter für pathologisch zu halten. Das trifft nicht zu. Die Röntgenstrahlen haben bewiesen, daß die Ossification der Kehlkopfknorpel ein physiologischer Vorgang ist, der ungefähr gegen Abschluß des Körperwachstums seinen Anfang nimmt, auch schon mehrfach bei 15jährigen beobachtet wurde. (Mikroskopisch zeigt der vorher ganz gefäßlose Knorpel nach complicierten Degenerationsvorgängen am Ende der Pubertät ausgedehnte blutgefüllte Hohlräume und Gefäße, in denen sich Kalksalze als metaplastisches Knochengewebe ablagern.) — Die Ossification wird mit zunehmendem Alter stärker, indessen gestattet der Grad der Ossification keinen sicheren Schluß auf das Alter des Trägers des betr. Kehlkopfes. Mit dem 50. bis 55. Jahre beginnen nämlich zwar regressive senile Metamorphosen, indessen wird dadurch (Umwandlung roten Knochenmarks in Fettmark usw.) das Röntgenbild kaum merklich beeinflußt. Die drei größeren Kehlkopfknorpel bestehen dann und werden in ihrer Form nur erhalten durch eine dünne Knochenschale, die eine von wenigen Gefäßen durchzogene Fettmasse umschließt[439]).

Eine senile Eburnisation kommt vor, die weniger aus Neubildung von Knochengewebe als vielmehr aus dem Nichtresorbiertwerden der vorhandenen Knochenmassen erklärt wird. Verf. erinnert sich nicht, sie jemals im Röntgenbild gesehen zu haben. Sie soll auch (nach Thost) sehr selten sein.

[439]) Der größte Teil dieses Abschnittes ist folgenden wichtigen Röntgenarbeiten entnommen: A. Thost: Der normale und kranke Kehlkopf des Lebenden im Röntgenbild. Hamburg 1913 (Gräfe und Sillem); s. ferner E. Fraenkel: Über Verknöcherung des Kehlkopfes und Luftröhre. Fortschritte. Bd. 12 u. 21. Die ersten röntgenologischen Arbeiten stammen von M. Schreier: Weitere Mitteilungen über die Anwendung der Röntgenstrahlen in der Rhino- und Laryngologie. Ebendaselbst Bd. 1; ferner derselbe: Über die Ossification des Kehlkopfes. Archiv f. mikroskop. Anatomie und Entwicklungsgeschichte. Bd. 59. — Mignon: L'examen anatomo-topographique et physiologique du larynx par la röntgenoskopie. Arch. internat. de Laryngologie. 1901.

Digitized by Google

Der Verkalkungs- und Verknöcherungsprozeß soll nach einigen Autoren beim weiblichen, nach anderen beim männlichen Geschlecht früher einsetzen.

Bei Osteomalacie pflegen die Kehlkopfknorpel auffallend gering ossificiert zu sein[440]).

Die Epiglottis, die Santorinischen und die Wrisbergschen Knorpel scheinen niemals zu verknöchern. Nur einmal bei einer 102jährigen Frau sind Kalkflecken in beiden Santorinischen Knorpeln gefunden worden.

Am frühesten verkalkt der Schildknorpel in den unteren Abschnitten des hinteren Randes der Schildknorpelplatte. Die Verkalkung geht sehr langsam vorwärts und kann frühestens im fünften Decennium sich über den ganzen Schildknorpel erstreckt haben.

Gleichzeitig (gegen Abschluß des Körperwachstums) oder etwas später verkalkt der Ringknorpel, und zwar zuerst in der Platte. Auch der Ringknorpel kann frühestens im 5. Jahrzehnt total verknöchert sein.

Die Verkalkung der Aryknorpel nimmt frühestens mit dem 20. Lebensjahre ihren Anfang, und zwar in den basalen Partien der Knorpel, seltener in der oberen Spitze der Pyramide. Auch dieser Knorpel ist frühestens im 5. Jahrzehnt völlig ossificiert. Bei manchen Individuen fehlt an diesem Knorpel noch im 3. Jahrzehnt jede Spur von Kalkablagerung.

Die Verknöcherungspunkte entsprechen hauptsächlich den Ansatzstellen der Muskeln.

Den Verknöcherungen pflegen diffusere Verkalkungen vorausgehen. Letztere geben dementsprechend einen weniger kräftigen Schatten.

Bei Phthisikern soll die Ablagerung der Kalksalze besonders ausgedehnt, dagegen wenig Neigung zur Knochenbildung vorhanden sein.

Bei lokaler Syphilis des Kehlkopfes sollen sich die Konturen des Kehlkopfes besonders scharf abzeichnen im Gegensatz zu dem matten Ton bei tuberculösen Kehlköpfen, besonders scharf aber die Verknöcherungen an den befallenen Teilen, die eine eigentümliche zackige Form böten.

Die horizontale spindelförmige intensive Aufhellung im Kehlkopflumen, 2—3 cm unter dem Zungenbein, rührt vom Ventriculus Morgagni her. Diese Aufhellung im Röntgenbilde entspricht wohl zum größten Teile der der Platte anliegenden Hälfte. Bei laryngoskopisch deutlichen Veränderungen einer Seite, die man röntgenographisch nachweisen will, fertigt man also Profilbilder von beiden Seiten an.

Bei tuberculösen Prozessen an den Stimmbändern pflegt die dem Ventriculus Morgagni entsprechende Aufhellung zu fehlen. Voraussetzung bei Beurteilung dieser Verhältnisse sind technisch völlig einwandfreie, in Atempause gewonnene Röntgenogramme.

Selbst kleine Tumoren an den Stimmbändern unterbrechen die Ventrikelaufhellung durch einen mehr oder weniger kleinen kreisförmigen Schatten.

[440]) Siebenmann: Demonstration der Kehlköpfe zweier osteomalazischer Frauen. Verh. des Vereins süddeutscher Laryngologen. 1905.

Digitized by Google

Trachea.[441])

Im frühen Kindesalter liegt die Trachea rechts von der Mittellinie und rückt vom 5. bis 6. Jahre fast ganz in dieselbe ein. Die Bifurcation, in den ersten drei Lebensjahren vor dem 4. Brustwirbel gelegen, soll etwa bis zum 6. Brustwirbel hinabsteigen. Von anatomischer Seite wird dies bezweifelt[442]).

Die Verkalkung der Trachealringe beginnt im Durchschnitt gegen die Mitte des 4. Decenniums, die eigentliche Knochenbildung ungefähr erst 10 Jahre später. Nach anderen soll eine Gesetzmäßigkeit in der Verknöcherung und Verkalkung nicht bestehen. Frühzeitigere Verknöcherungen kommen bei Lungenphthise und wahrscheinlich auch anderen kachektischen Leiden vor.

Die Trachea hat normalerweise ihre größte Breite in mittlerer Höhe. In Höhe (auch der normalen) Schilddrüse ist sie ein klein wenig eingeengt.

Auf Profilbildern ist die Trachea je nach der Länge des Halses mehr oder weniger weit herab zu verfolgen. Der hintere Kontur ist ziemlich gerade verlaufend, der vordere leicht gewellt.

Selbst kleine, von der Vorder- oder Rückwand ins Lumen vorspringende Tumoren, wie endotracheale Strumen und Gummaknoten, kommen zum Ausdruck. Schleimhautveränderungen, wie Arrosionen, Geschwüre, bleiben im Röntgenogramm verborgen.

Aufnahmen bei sagittalem Strahlengang (in Rücken- oder Bauchlage) sind ebenso wichtig und wertvoll wie Profilaufnahmen, trotzdem die Wirbelsäule dabei im Wege ist. Unerläßlich für richtige Beurteilung solcher Bilder ist, daß der Focus genau in der verlängerten mittleren Sagittalebene des Halses bzw. der Wirbelsäule gestanden hat. Die normale Trachea ist dann als eine genau in der Mitte der Wirbelsäule, zum mindesten der Zwischenwirbelscheiben herabziehende markante Aufhellung kenntlich.

Abweichungen unten, besonders nach links, allenfalls mit Verengerungen sind verdächtig und kommen oft frühzeitig bei Aneurysmen des Aortenbogens zur Beobachtung; ferner können Abweichungen und Verengerungen veranlaßt sein durch Lymphdrüsentumoren, Strumen, Vergrößerung der Thymusdrüse, Mediastinaltumoren, Tumoren und Divertikel der Speiseröhre, Tumoren der Wirbelsäule, Senkungsabszesse, Tumoren der Lunge usw.; auch bei Lungenemphysem wird Verengerung (Säbelscheidenform) der Trachea beobachtet[443]). Die Trachea ist dabei bogen- oder S-förmig verkrümmt oder scharfwinklig geknickt. Säbelscheidenform kommt übrigens auch sonst, besonders bei Männern in

[441]) Eugen Fraenkel: Anatom. röntgenol. Untersuchungen über die Luftröhre. Fortschritte. Bd. 21. 1915. — A. Thost im Lehrbuch von Schittenhelm, 1924.

[442]) St. Engel: Form, Lage und Lageveränderungen des Bronchialbaumes im Kindesalter. Arch. f. Kinderheilkunde. Bd. 60 u. 61. — A. Hasselwander: Die Bedeutung des Röntgenbildes für die Anatomie.

[443]) Kahler: Säbelscheidentrachea und Lungenemphysem. Verhand. d. Ver. Deutscher Laryngologen. 1913.

Digitized by Google

höherem Alter (seltener zwischen 20. und 50. Jahre, „idiopathische Säbelscheidenluftröhre") vor, soll aber nicht Folgeerscheinung des an den Trachealknorpeln sich abspielenden Ossificationsprozesses sein.

Die in der Mitte der Zwischenwirbelaufhellungen plus Tracheaaufhellungen contrastreich hervortretenden dornen-, knopf- und doppelknopfähnlichen Gebilde sind (das bedarf kaum einer Erwähnung) die Schatten der Processus spinosi, von denen mitunter jeder zu dem nächsthöheren Wirbelkörperschatten gehört (siehe auch unter „Halswirbelsäule", S. 178ff.).

Verschiedenes.

Bei Gicht im Krikoarytaenoidgelenk sind diffuse Kalkschatten in der Gegend des erkrankten Aryknorpels gefunden worden. Man vergesse nicht, in solchen Fällen auch die Wirbelsäule des Halses auf arthritische Veränderungen hin nachzusehen.

Krümelige zusammenhängende größere Schatten direkt unterhalb des Unterkiefers erwiesen sich bei der Operation als Stein der Glandula submaxillaris[444]).

Einen sternalen Fortsatz der vergrößerten Schilddrüse findet man zuweilen bei scheinbar nur äußeren Kröpfen, so daß man also bei letzteren niemals eine Röntgenuntersuchung unterlassen sollte, ganz abgesehen davon, daß sich anders Form und Grad der Verbiegung und Verdrängung der Trachea nicht so vollkommen übersehen läßt.

Verfasser fand einmal das Lig. stylo-hyoideum vollständig verknöchert (Chirurgen haben es schon für eine verschluckte Gräte gehalten).

Lungen und Rippenfell.[445])

Beim Foetus und Neugeborenen.

Die Thoraxform des Foetus ist die einer Birne oder Glocke (s. die weiße Fläche in Fig. 151), ebenso ist die Thoraxform eines totgeborenen Kindes beschaffen. Die seitlichen Konturen verlaufen also in einer nach innen concaven Linie.

---

[444]) Conrad: Volumineux calcul de la glande sousmaxillaire. Journ. de Rad. 1910. S. 129.

[445]) Zur normalen Röntgenanatomie der Lungen s. Aßmann: Erfahrungen über die Röntgenuntersuchung der Lungen. Jena 1913; ferner A. Köhler: Zur Röntgendiagnostik der kindlichen Lungendrüsentuberkulose. Hamburg 1906; ferner Munk: Grundriß der Röntgendiagnostik innerer Krankheiten. Leipzig 1922; ferner Rieder: Die Röntgenuntersuchung der Lungen und der Bronchien, im Lehrbuch der Röntgenkunde von Rieder u. Rosenthal. Leipzig 1913; ferner Holzknecht: Die röntgenologische Diagnostik der Erkrankungen der Brusteingeweide. Röntgen-Archiv, Hamburg 1901. — Klare-Harms: Beiträge zur Lungentuberkulose im Kindesalter. Rotes Kreuz. Hohenlychen 1918. — Aßmann: Die Röntgendiagnostik der inneren Krankheiten. 1921 u. 22 (Leipzig, Vogel). — W. M. A. Evans: Röntgenstudies of the Thoraces of the Stillborn and Newborn. Am. Journ. of Röntg. Okt. 1922. — Dietlen: Das pathologische Lungenbild usw. Atlas Groedel 1924. — Brauer: Pleura-Erkrankungen. Ebendaselbst. — Siciliano: La Rad. med. 1918. — Coppola: Annali di Elettr. med. e Ter. fis. 1914. — Kaestle: im Lehrbuch von Schittenhelm. 1924.

Digitized by Google

Neugeborene hingegen haben eine Eiform oder Faßform des Rumpfes (s. den schraffierten Teil der Fig. 151). Säuglinge ein Zylinder- oder Walzenform[446]).



Figur 151.

Beim Erwachsenen.

Die Lungenzeichnung der Frühgeburten und Neugeborenen[452]) soll allein durch das Lungenarteriensystem hervorgerufen sein.

Weil infolge der nach unten zunehmenden Ausdehnung der Lungen auch der Luftgehalt normaler Lungen nach unten zunimmt, treten bei normalen Lungen die einzelnen Partien, je weiter sie nach unten liegen, um so kontrastreicher gegen die übrigen Weichteile und gegen die Rippen hervor. Ausnahmen von dieser Regel finden folgende statt, ohne daß im geringsten pathologische Verhältnisse vorliegen:

a) Kräftige Scapulae beeinträchtigen die Durchlässigkeit der Lungen im oberen lateralen Teil des mittleren Drittels.

b) Gut ausgebildete Mm. pectorales maj. verringern die Aufhellung der Lungen. Sehr selten sieht man einmal den unteren seitlichen Kontur der Muskeln.

c) Die Mammae stören die Durchlässigkeit der Lungen unten außen je nach dem Grad ihrer Ausbildung mehr oder weniger beträchtlich.

d) Bei Kindern soll ein sehr großer Thymus die Deutlichkeit der oberen inneren Partien beeinträchtigen.

(e) Über Schattenunterschiede zwischen rechter und linker Spitze s. später.)

Die Beurteilung geringer Veränderungen des Lungenspitzenbildes stößt meist auf erhebliche Schwierigkeiten, die zu kennen um so unerläßlicher ist, als der Röntgenologe oft die letzte Entscheidung bei Verdacht auf Spitzenkatarrh geben soll[447]). Eine Schirmdurchleuchtung allein genügt in keinem Falle, wohl niemals sieht man dabei beginnende Prozesse (am ehesten vielleicht noch bei einer neuerdings vorgeschlagenen Technik[448]), wobei die Strahlen hinten in der Höhe des Vertebral-Endes der 5.—6. Rippe ein- und vorn in der Fossa supraclavicularis austreten, oder umgekehrt; der Pat. muß dabei einen Buckel machen, indem

[446]) Nach E. Vogt, s. später unter „Herz des Neugeborenen".

[452]) E. Vogt: Fortsetzung der Röntgenuntersuchung der inneren Organe des Neugeborenen. Fortschritte. Bd. 29. 1922.

[447]) Eine ausführliche Orientierung über die hier in Betracht kommenden Punkte findet sich in den Verhandlungen der Deutschen Röntgen-Gesellschaft. 4. Kongreß 1908, in den Vorträgen von Rieder, Krause, Albers-Schönberg, Groedel, Stürtz, Klieneberger, Schlayer, Schellenberg; ferner in dem 1913 erschienenen Büchlein von Aßmann: Erfahrungen über die Röntgenuntersuchung der Lungen mit besonderer Berücksichtigung anatomischer Kontrollen (Jena, Fischer). Letzterem sind die meisten Ergänzungen dieses Kapitels für die zweite Auflage entnommen; endlich Aßmann l. c.

[448]) Leopold Freund: Zur Methodik der Lungenspitzendurchleuchtung. Fortschritte. Bd. 27. 1921.

Digitized by Google

er den Oberkörper nach vorn beugt, die Schultern fallen läßt und den Kopf hoch hebt). Aber in jedem Falle muß die Durchleuchtung immer von (mindestens) einer photographischen Aufnahme gefolgt sein. Lungenaufnahmen bei Verdacht auf Tuberculose (oder überhaupt auf feinere Veränderungen) mit Verstärkungsschirm anzufertigen, ist ein unausrottbarer Kunstfehler der Ärzte, die nicht — Fachröntgenologen sind. Selbst jüngere Fachkollegen können sich nicht von diesem Fehler freimachen. Als Notbehelf ist der Verstärkungsschirm selbstverständlich bei Kindern erlaubt und geboten, die den Atem noch nicht halten können. Für die Deutung der photographischen Platte — der Abzug ist nicht maßgebend! — gilt folgendes: eine einfache und gleichmäßige, gerade noch erkennbare, ganz allmählich nach unten abklingende Verminderung der Helligkeit einer Seite besagt gar nichts. Sie kann durch allerlei Zufälle bedingt sein: 1. durch stärkere Entwickelung bzw. Ausbildung der Schultermusculatur der einen Seite (s. vorigen Absatz), 2. durch unwillkürliche Contraction der Schultermusculatur einer Seite während der Aufnahme, 3. eventuell durch unsymmetrische Lage des Patienten oder falsche Zentrierung der Röntgenröhre. Eine Trübung der Helligkeit einer (oder beider) Lungenspitze ist nur dann als sicher pathologisch anzusehen, wenn bei absoluter Schärfe und Sauberkeit des Bildes die Verdichtung mit kleinsten krümelförmigen Schatten durchsetzt ist oder die Zwischenrippenräume der betr. Seite deutlich verengt sind oder die Rippen steiler abfallen. In letzteren beiden Fällen muß aber die Trübung sowohl bei ventro-dorsalem wie bei dorso-ventralem Strahlengang an derselben Spitze vorhanden sein.

Bei corpulenten Personen, bei Leuten mit niedrigem Thorax erscheinen die Lungenspitzen immer dunkler.

Es ist wichtig, die Veränderungen an den Lungen Skoliotischer und Kyphoskoliotischer zu kennen[449]). Bei schweren Kyphoskoliosen soll nur selten Tuberculose der Lungen bestehen, da die Blutfülle der Lunge hier ähnlich der Bierschen Stauung wirke; dagegen finde sich bei leichteren Skoliosen häufiger eine Tuberculose. Leider ist gerade die Deutung des röntgenologischen Spitzenbefundes besonders erschwert. Bei leichten Skoliosen kommt eine Verschleierung einer Spitze vor, ohne daß Tuberculose besteht. Darum Vorsicht bei der Deutung, zumal schon geringgradige Skoliosen, die vielleicht dem Untersucher äußerlich kaum auffallen, Spitzendämpfungen und Veränderungen des Atmungsgeräusches hervorrufen. Bei hochgradigen Kyphoskoliosen kommt es selbstverständlich auf der der Convexität der Wirbelsäule entsprechenden Seite zu starker Verdunkelung des Lungenfeldes. Auch die Hilus- und zentrale Lungenzeichnung ist dabei verstärkt, bedingt durch die Stauung im kleinen Kreislauf, und die bei Buckligen sich häufig findenden Bronchialkatarrhe. Von anderer Seite[450]) wird angegeben, daß linksseitige Spitzentrübungen auch durch den bei rechtsconvexer Skoliose besonders scharf

[449]) Amelung, citiert im Kapitel Herz.
[450]) Aßmann, citiert bei Amelung.

Digitized by Google

hervortretenden Schatten der A. subclavia bedingt sein können, eine Angabe, die allerdings von dritter Seite nicht bestätigt werden konnte.

Bei den gebräuchlichen Projectionen kommt fast nie der erste hintere Intercostalraum zur Erscheinung, da erste und zweite Rippe ganz aneinander bzw. übereinander projiciert werden. Will man den ersten Intercostalraum unter allen Umständen sich zu Gesicht bringen, so lasse man die Arme über den Kopf erheben und stelle den Focus etwa senkrecht über die Clavicula. Wenn der 1. Intercostalraum auf diese Weise dargestellt ist, so ist aber zu bedenken, daß er wahrscheinlich gar nicht auf Lunge, sondern auf Hals-Weichteilschatten zu beziehen ist und nur durch Kontrastwirkung gegenüber den Rippenschatten relativ hell erscheint und Lungengewebe vortäuscht.

Zuweilen sind auch die Mamillen auf einer technisch vollkommenen Lungenaufnahme zu sehen. Eine Verwechselung mit einem Herd in der Lunge ist wohl kaum möglich.

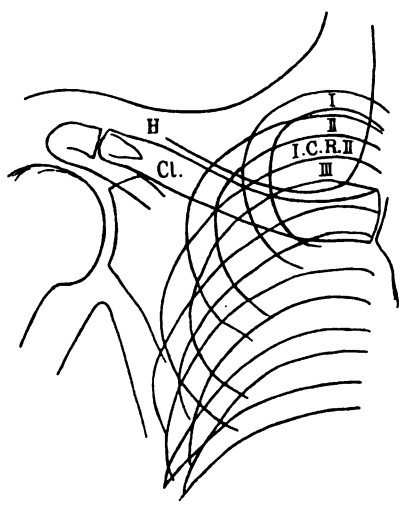

Figur 152.

Über Verknöcherung des I. Rippenknorpels s. unter „Rippen".

Eine leichte gleichmäßige Verdunkelung des rechten Lungenspitzenfeldes soll überhaupt ganz physiologisch sein. Nach früheren exacten Untersuchungen[451]) steht nämlich die rechte Lungenspitze ein wenig tiefer als die linke; s. auch S. 245.

Die deutliche Linie, die 4 bis 6 mm oberhalb der Clavicula und in ihrer lateralen Hälfte mit letzterer parallel verläuft (Fig. 152 H.), entspricht der Haut über dem Schlüsselbein, welche hier nach hinten zur Supraclaviculargrube umschlägt.

Zur Gewinnung einer übersichtlichen Spitzenaufnahme ist die beste Technik folgende: Rückenlage des Patienten (da die Tuberculose bekanntlich in dem hinteren oberen Bronchus zuerst in Erscheinung tritt) mit erhöhtem Oberkörper um etwa 30 Grad; Röhre von einem Härtegrad, wie er für Handaufnahmen am geeignetsten ist. Stellung der Röhre in Mundhöhe des Patienten; kurze Exposition bei angehaltener Respiration. Während bei allen anderen Lungenuntersuchungen die Aufnahme bei tiefster Inspiration am erwünschtesten ist, stört sie bei Spitzenaufnahmen, weil bei dieser Inspiration die Claviculae stark gehoben werden und zu viel von den Spitzenpartien verdecken. Etwas Abblendung ist erforderlich. Verstärkungsschirm ist unter allen Umständen zu vermeiden.

[451]) Von Seufferheld und von König, citiert bei Krause und Friedrich: Beiträge zur Röntgendiagnostik von Lungenkranken. Zeitschr. f. Elektrologie und Röntgenkunde. Leipzig 1908. S. 65.

Digitized by Google

Zwischen rechter und linker Spitze kommen Schattendifferenzen zustande, ohne daß Spitzentuberculose vorliegt, durch: Halsrippen, Kyphoskoliosen (s. früher), Rippenbrüche, Clavicula-Brüche, Strumalappen, Lymphomata colli, stärkere Entwickelung der Rückenmusculatur der einen Seite (besonders bei kräftigen Arbeitern), unwillkürliche oder unbewußte Contraction der Schultermusculatur, und bei Aneurysma der Arteria anonyma.

Die Lungenzeichnung der Kinder und Erwachsenen, d. h. die dichtere, von dem Hilus fingerförmig ausgehende, nach der Peripherie allmählich zarter werdende Marmorierung der Lungenfelder wird bei gesunden Lungen am Hilus von den Gefäßen und Bronchien[453]) hervorgebracht, im ganzen übrigen Bereich der Lungen von den Gefäßen allein! Da normale Lungendrüsen wegen ihrer Kleinheit, Zusammensetzung und Entfernung von der Platte so gut wie unsichtbar sind, so enthält eine normale Lungenzeichnung nirgends kreisförmige oder ovale Schatten, auch nicht an den Hilusgegenden. Ausgenommen sind kleinste, höchstens 3 mm Durchmesser zeigende, sehr vereinzelt zu findende Schattenkreise mittlerer Schattenintensität, die Gefäßen entsprechen, die eine Strecke in der Strahlenrichtung verlaufen. Bei Stauungslunge haben sie etwas größeren Durchmesser. — Äußerst selten findet man einmal in Hilusnähe einen etwas größeren, ringförmigen Schatten, also mit durchlässigem Lumen, der einem in der Strahlenrichtung verlaufenden größeren Bronchus entspricht. Kleine rhombenartige Schatten sieht man häufig als Folge des Sichkreuzens zweier Gefäßschatten. Größere kreisartige oder ovale Schatten, sei es in der Dichte des Hilusschattens oder in ferneren Partien, sind immer pathologisch. Bei Kindern sind sie verdächtig auf tuberculöse Drüsen, je nach der Schattenintensität auf markig geschwollene, verkäste und verkalkte, oder auf derb geschrumpfte nach Keuchhusten, Pneumonie, Masern und Influenza. Findet sich in den Lungen Erwachsener weiter nichts Auffälliges, als in der Hilusgegend ein paar dichte runde Schatten, so pflegt es sich um anthrakotische, fibrös indurierte Lymphoglandulae zu handeln. Bedenklich ist dieser Befund bei Erwachsenen aber dann, wenn in der unmittelbaren Umgebung dieser Drüsenschatten strangartige Schattenstreifen oder andere für Tuberculose characteristische Veränderungen nachzuweisen sind. (Schließlich soll ja überhaupt jede anthrakotische Drüse einmal tuberculös afficiert gewesen sein)[454]).

---

[453]) Die wiederholt aufgestellte Behauptung, daß die Wände selbst der großen Bronchien keine Andeutung von Schatten ergeben, ist sicher falsch, weil sie den physikalischen Gesetzen Hohn spricht. Leichenversuche, sie mögen noch so exakt sein, sind zur Klärung dieser Frage nicht geeignet. — Von neueren Arbeiten s. u. a. F. Salomon: Ein Beitrag zur Lungenzeichnung. Fortschritte. Bd. 28. 1922.

[454]) Ausführliches über die normale und pathologische Lungenzeichnung findet sich bei Köhler: Röntgendiagnostik der kindlichen Lungendrüsentuberkulose. Hamburg 1906; s. ferner Engel: Die anatom. und röntgenolog. Grundlagen für die Diagnostik der Bronchialdrüsentuberkulose beim Kinde. Ergebnisse der Inneren Med. und Kinderheilkunde, Bd. 11, 1913. — Albert-Weil: La röntgénographie des adénopathies thoraciques. Journ. de Rad. et d'Electr. April 1914. — Cerdeiras: Die Bron-

Digitized by Google

Ein Forscher[455]) macht darauf aufmerksam, daß in der Gegend des Hilus und der Supraclaviculargruben bei Lungengesunden und bei Tuberculösen kreisrunde Aufhellungen mit scharfer Umgrenzung gefunden werden können, die — allerdings ohne klinische Cavernensymptome — Cavernen vortäuschen. Es handle sich entweder um gesunde Lungeninseln, die von sklerotischen Lungenpartien umgeben seien, oder um emphysematöse Lungenteile in der Nähe von Verdichtungen oder um circumscripten Pneumathorax.

Ein eigentümlicher Befund ist gar nicht selten, sondern darf als Typ bezeichnet werden: Sauberkeit des ganzen Lungenbildes, nur links oben gleich unter dem Claviculaschatten etwas lateral ein ganz markanter kreisförmiger bis ovaler Schatten von Bohnengröße. Es handelt sich um eine isolierte tuberculöse Drüse.

Die Schattenbildung an den Lungenstielen kann — ohne sonstige Veränderung in der Configuration — besonders intensiv ausgeprägt sein. Ursache: Alter des Individuums (Bronchialknorpelverknöcherung), Emphysematiker (Kontrastbildung), Staubarbeiten (s. auch später). Ein stärkeres Hervortreten der ganzen Lungenzeichnung kann veranlaßt sein durch Blutstauung in den Lungengefäßen; vor allen bei Mitral- und congenitalen Herzfehlern. Bei der Schirmdurchleuchtung kann man dabei gelegentlich Eigenpulsation der Hilusschatten beobachten.

Bronchien (außerhalb der Hilusgegend!) werfen nur in pathologischen Zuständen Röntgenschatten und zwar bei: a. Sekretgefüllten Bronchien. Die soliden Schattenstreifen sind dabei breiter und plumper wie die benachbarten Gefäßschatten. b. Nichttuberculösen Bronchiektasien. Leere Bronchiektasen sind auf dem Röntgenbilde als doppeltkonturierter Strang mit hellem zentralen Lumen zu erkennen; sekretgefüllte geben natürlich solide Schattenstreifen. Aufnahme frühmorgens vor dem Aushusten und ebenfalls später nach dem Aushusten sichern die Diagnose. Lieblingssitz ist der linke Unterlappen. 80 Prozent dieser Bronchiektasien sollen congenitaler Natur sein. c. Tuberculöse Bronchiektasien, Bronchiektasien auf dem Boden alter schrumpfender Prozesse tuberculöser Natur oder sekundäre Entwicklung einer Tuberculose in bronchiektatischen Höhlen[456]).

Daß einfache Bronchitiden keine nennenswerten Röntgenschatten machen, läßt sich denken, man hat auch dementsprechend meist angenommen, daß dabei ein Röntgenogramm einen negativen Befund gibt.

---

chialdrüsen im Röntgenbilde. Fortschritte. Bd. 25. 1918. — Alfons Foerster: Ein Beitrag zur Frage der Lungenzeichnung im Röntgen-Bilde. Fortschritte. Bd. 27. 1920. — Kretschmer: Röntgendiagnose der kindlichen Bronchialdrüsentuberkulose. Fortschritte. Bd. 28. 1921 (mit Literatur-Angaben). — R. Holitsch: Röntgenbefunde bei tuberculin-negativen Erwachsenen. Wiener klin. Wochschr. 1918. Nr. 1. Der Verf. fand auch bei einer Anzahl sicher tuberculin-negativer Erwachsener.

[455]) v. Maragliano: Pseudocavernen in den Lungen. La Rad. Med. Jan. 1922.

[456]) Aufgezählt nach R. H. Schinz: Die Begutachtung der Lungentuberkulose auf Grund der Röntgenuntersuchung. Fortschritte. Bd. 28. 1921.

Digitized by Google

Auch in den Lehrbüchern findet sich nichts Ausführliches über diesen Punkt. Aber neuerdings[457]) wird betont, daß außer Hilusdrüsenschatten eine besonders starke Zeichnung der vom Hilus ausgehenden Stränge auffalle, die als breite verästelte Bänder meist bis unmittelbar an die Peripherie zu verfolgen seien, besonders stark seien die nach abwärts verlaufenden Stränge verändert. Wo sie die Peripherie der Lungen am Zwerchfell erreichten, fänden sich Zeichen von Adhaesionen. Da die Verstärkung der Stränge der Gefäßtheorie der Lungenzeichnung widersprechen würde, wird angenommen, daß sie von der entzündlichen Infiltration der Bronchialschleimhaut und des peribronchialen Gewebes mit Lymphstauungen herrühren, zumal solche Stränge selbst da an der Peripherie vorkommen, wo keine Gefäße von entsprechendem Kaliber mehr vorhanden sind. Die narbigen Endprodukte der Bronchitiden bleiben übrigens mindestens jahrelang sichtbar.

Verästelte Knochenbildung in der Lunge, in der pathologischen Anatomie vielfach beschrieben und diskutiert, kommt ausschließlich bei alten Männern vor und soll keine besonderen klinischen Erscheinungen machen. Im Röntgenbilde ist der Prozeß gut sichtbar[458]), scheint aber doch äußerst selten zu sein (wenigstens erinnert sich Verfasser dieses Buches nicht, ihn jemals mit Bewußtsein gesehen zu haben).

Hin und wieder findet man einen isolierten perlschnurartigen Schattenstrang vom Hilus aus (meist spitzenwärts) gehend; es handelt sich dabei um den Ausdruck peribronchialer (fast immer tuberculöser) Herde.

Auf einen feinen, etwa 2 mm breiten weißen Saum, welcher der unteren Kante der zweiten Rippe anliegt, ist aufmerksam gemacht worden. Er soll einen Tiefstand der betr. Lungenspitze anzeigen, also der Schatten der Weichteilbedeckung der Spitze sein[459]), und daher häufig doppelseitig bei sicher lungengesunden Menschen angetroffen werden.

Manchmal soll eine nur auf das obere Drittel der Lungenspitze beschränkte Trübung nach unten linear abschneiden, so daß darunter noch ein Teil der Lungenspitze mit Gefäßschatten sichtbar ist. Das Bild wird mit einer halb heruntergelassenen Gardine verglichen und auf einen den Pathologen bekannten Infiltrationsprozeß, der nach unten flächenhaft begrenzt ist, hingewiesen[460]). Von anderer Seite sind ähnliche Schatten erwähnt[461]) und erster und zweiter Intercostalschatten benannt worden. Sie werden für normal gehalten und auf irgendwelche Muskeln (oder

---

[457]) M. v. Falkenhausen: Das Röntgenbild der akuten und chronischen Bronchitis. Fortschritte. Bd. 29. 1922.

[458]) Simmonds: Über verästeltete Knochenbildungen der Lunge (Pneumopathia osteoplastica racemosa). Fortschritte. Bd. 25. 1918.

[459]) Albers-Schönberg, 4. Röntgen-Kongreß 1908.

[460]) Derselbe, ebendaselbst.

[461]) Levy-Dorn und Cornet: Das Röntgenbild des normalen Thorax mit Rücksicht auf die Diagnose der Phthisis incipiens. Berl. Kl. Wochenschr. 1908, Nr. 21.

Digitized by Google

große Blutgefäße) der oberen Thoraxgegend geschoben. Ausführliche systematische Studien darüber stehen noch aus[462]).

Die normale Pleura sieht man nicht. Bei gleichmäßiger Verdickung muß sie schon höhere Grade erreicht haben, bis ein sicherer Schattenunterschied gegenüber der gesunden Brustkorbhälfte bemerkbar wird. Dann kommt noch die Schwierigkeit hinzu zu entscheiden, ob die betr. diffuse Verdunkelung der Pleura oder der Lunge angehört.

Ein markanter, dichter, schmaler Bandstreifen, quer oder leicht schräg durch die (meist rechte) Lunge verlaufend, der aber nur bei einer Focusstellung der Röntgenröhre deutlich erscheint, bei höher oder tiefer gestelltem Focus hingegen allmählich sich verbreitert und blasser wird, bis er ganz verschwindet, so daß er auch ganz übersehen werden kann, ist characteristisch für interlobäre Schwarte[463]). — Neuerdings wird darauf aufmerksam gemacht[464]), daß viele interlobäre Schwarten im Röntgenbilde kindlicher Lungen übersehen würden, weil sie nur haarfeine lineäre Schatten würfen, die meist im dritten rechtseitigen Intercostalraum, manchmal etwas höher, manchmal etwas tiefer mehr oder weniger horizontal durch das Lungenfeld laufen. Sie sind in ihrer Topographie so characteristisch, daß man die Veränderungen, wenn man einmal das Auge darauf eingestellt habe, unschwer erkenne. Außer als einfache Linien können sie auch als Doppellinien erscheinen, parallel zueinander verlaufend oder spitzwinklig, oder eine Gabel bildend. Diese Befunde sind sehr wichtig, sollen sie doch — wenn auch einmal metapneumonische Exsudate Schwarten hinterlassen können — fast immer einem positiven Pirquet gleichzusetzen sein. Die Frage, ob nicht vielleicht die normale Pleura bei günstiger Projection einen feinen lineären Schatten erzeugen kann, muß zunächst noch offen gelassen werden.

Senkrechte Schatten zwischen zwei Processus transversi (Intertransversalschatten)[465]) sind ebenfalls normal und rühren von Teilen des Mittelschattens her, oder oben von Weichteilen des Halses (Fig. 152).

Mitunter gewahrt man im Winkel unten zwischen Zwerchfell und rechtem Vorhof einen bohnengroßen dichten Schatten, der Ähnlichkeit mit einem Drüsenschatten hat, zumal wenn das Bild nicht absolut scharf und klar ist, der aber vom Processus transversus dexter eines Wirbels im mittleren Drittel der Brustwirbelsäule herrührt und nur da-

[462]) Verfasser sprach in der 1. Aufl. dieses Buches die Ansicht aus, daß diese Erscheinung von großen Gefäßen herrührt und hatte zum Beweise auf das Bild der injizierten Gefäße, Tafel 196 des 9. Jahrgangs der Archives of the Roentgen-Ray, hingewiesen. Jüngst hat sich auch Aßmann auf Grund eines größeren Materials dieser Ansicht angeschlossen (s. Anm. S. ???).

[463]) Eine der neuesten Arbeiten mit Literatur-Verzeichnis ist: F. Helm: Zur Röntgendiagnostik interlobärer Prozesse. Fortschritte. Bd. 25. 1918.

[464]) A. Hotz: Zur Kenntnis der interlobären Schwarten im Röntgenbilde der kindlichen Lungen. Fortschritte. Bd. 27. 1920. — S. ferner: F. Fleischner: Lobäre u. interlobäre Lungenprozesse. Fortschritte. Bd. 30. 1923. — Kreuzfuchs u. Schuhmacher. Acta Radiolog. V. 1. H. 2.

[465]) Levy-Dorn und Cornet, l. c.

Digitized by Google

durch Anlaß zur Täuschung geben kann, daß sein nächst höherer Nachbar vom rechten Vorhof, der nächst untere Processus von der Leber verdeckt wird.

Von den Hili zu den Spitzen hinziehende verstärkte Schattenstränge sollen bei suspecter Tuberculose der Ausdruck lymphangitischer Processe sein. Erleichtert wird die Diagnose durch allenfalls gleichzeitig vorhandene Drüsenschatten an dem betr. Hilus.

Thrombosen von Lungengefäßen rufen eine besonders hervortretende Schattentiefe in den betr. Bezirken hervor.

Einen Lungeninfarct röntgenologisch nachzuweisen stößt auf recht große Schwierigkeiten. Er bevorzugt im allgemeinen die unteren und mittleren Lungenpartien und anscheinend meist an einer Lappengrenze. Liegt die Kegelachse des Infarctes senkrecht zum Strahlengang, so ist sein scharf dreieckiger Schatten ein characteristischer. Verläuft sie mehr oder weniger in der Strahlenrichtung, so ist sein Schatten kreisrund oder oval und kann mit Echinococcus, Tumor, Abszeß, Gumma, interlobärem Erguß, zentraler Pneumonie und Aktinomykose verwechselt werden[466]).

Eigenartige kleinbogige Verbreiterung des Gefäßmittelschattens oben rechts hat in der Regel mit den Gefäßen nichts zu tun, sondern rührt von paratrachealen (verkästen) Drüsen her.

Bei stark hervortretender Gefäßzeichnung der Lungen nehme man nicht ohne weiteres etwa Arterienverkalkung als Ursache an. Arteriosklerose der Lungengefäße, die sich nicht nur auf einige Verfettungsherde der Intima beschränkt, sondern eine wirkliche Wandverdickung darstellt, ist eine seltene Erscheinung und ausgedehntere Verkalkungen, die röntgenologisch besonders zum Ausdruck kommen, sind jedenfalls extrem selten.

Secretgefüllte Bronchien geben auf besten Röntgenbildern gefäßähnliche Schatten, solide Schattenstreifen. Bei Verdacht auf solche wird man selbstverständlich auf die Schattenzeichnung der Unterlappen seine Aufmerksamkeit richten. Die betr. Schatten sind breiter und plumper wie die benachbarten Gefäßschatten. Da, wo ein solcher secretgefüllter Bronchus eine kurze Strecke in der Strahlenrichtung verläuft („orthoröntgenograd"), sieht man intensive kreisrunde Flecke; auch diese größer und schattendichter wie an den orthoröntgenograden Blutgefäßen. Man suche zu beurteilen je nach der Breite der Schatten, ob man secretgefüllte normale oder erweiterte Bronchien vor sich hat. (Größere zylindrische und sackförmige Bronchiektasien ergeben weit jenseits der Grenzen der Norm stehende Schatten.)

Bei scharfgezeichneten runden oder ovalen Steinen, die anders als orthoröntgenograde Gefäß-, Drüsen- oder secretgefüllte Bronchien aussehen, denke man an Bronchialsteine (Corpora amylacea).

Ein auffallend kräftiger und vergrößerter Hilusschatten ohne deutliche runde oder ovale Schatten kann von weichen (d. h. nicht

[466]) Kohlmann: Zur Frage des Lungeninfarctes. Fortschritte. Bd. 30. 1. Kongreßheft 1922.

Digitized by Google

verkästen oder verkalkten oder indurierten) frisch geschwollenen Drüsen herrühren, wie durch autoptische Kontrollen bewiesen ist.

Ganz gleichmäßige Sprenkelung des Lungenfeldes mit eben gerade erkennbaren kleinsten Schatten spricht für Miliartuberculose, (Ausheilung spricht nicht dagegen, wie heute auf Grund von Röntgen-Untersuchungen behauptet wird)[467]), mit größeren, weniger scharf begrenzten Schatten für Steinhauerlunge. Die Kieselablagerungen selbst sieht man übrigens dabei nicht im Röntgenbilde, sondern die starken, reaktiven Schwielenbildungen, die sich um sie herum bilden und die perihilös am dichtesten stehen. Zur Differentialdiagnose von einfacher chronischer Lungentuberculose sei bemerkt, daß bei den Pneumokoniosen beide Hälften der Lungen gleichstark ergriffen zu sein pflegen, und daß die Verteilung, die Größe und Form der einzelnen Flecke gleichmäßiger ist. Bezüglich der Dichte der einzelnen Herde wird angegeben, daß sie bei Siderosis am dichtesten sind, dann folgen die der Chalikosis, die zartesten sind diejenigen der Miliartuberculose. Bezüglich der Größe variieren bei der Chalikosis die einzelnen Herde am meisten[468]). In diagnostisch schwierigen Fällen ist noch an disseminierte Lungen-Aktinomykose, miliare (lymphogene) und disseminiente Lungen-Karzinomatose, an multiple miliare Lungen-Abszesse, an die miliare Form der Influenza-Pneumonie (rasche Veränderung des Röntgenbildes binnen weniger Tage!), an miliare leukaemische Herdchen, an verstreute luetische Herdchen (außerordentlich selten) und an Bronchiolitis obliterans zu denken[469]). — Die lymphogene Lungenkarzinose wurde bisher fast immer bei Magen-Karzinom beobachtet. Sie zeigt ein über beide Lungen ziemlich gleichmäßig angeordnetes, feinverteiltes Netzwerk, der in den Lymphspalten entlang sich ausbreitenden Krebsinfiltration entsprechend; man sieht ferner, diesem Netzwerk aufgesetzt, zahlreiche feinste runde Fleckchen, die aber keine Knötchen, sondern — wie histologisch nachweisbar — quer getroffene Lymphspalten voll Krebszellen sind. Meist sind nur die unteren zwei Drittel der Lungenfelder beteiligt (differentialdiagnostisch wichtig gegenüber peribronchitischer Tuberculose!). Das die Fleckchen verbindende feine Netzwerk muß entscheidend für lymphogenes Karzinom sein[470]).

Ein dichter Streifen an der Herzspitze, bis ans Zwerchfell zu verfolgen, vornehmlich auf Bildern mit forcierter Inspiration deutlich, entspricht dem Perikard.

---

[467]) Lorey: Über einen Fall von geheilter Miliartuberculose. Fortschritte. Bd. 30. 1. Kongreßheft 1922. In der folgenden Diskussion wurden allerdings solche Heilungen stark bezweifelt. Autopische Nachprüfungen sind natürlich nicht möglich.

[468]) Alfred Weil: Die Siderosis der Lunge im Röntgenbilde. Fortschritte. Bd. 21. 1916. — Netusek: Diagnose der Miliartuberculose. Fortschritte. Bd. 15. 1918 (mit ausführl. Literatur-Verzeichnis). — Alfred Weil: Die Miliarkarzinose der Lunge im Röntgenbilde. Fortschritte. Bd. 25. 1918. — S. vor allen die erschöpfende Monographie von O. Strauß: Röntgenologische Feststellbarkeit der Staublunge. Fortschritte. Bd. 30. 1. Kongreßheft 1922.

[469]) Aufgezählt nach Schinz, l. c.

[470]) H. Lorenz: Lymphogene Lungenkarzinose. Fortschritte. Bd. 28. 1921.

Digitized by Google

Ungenügend inspiratorische Senkung bei normalem exspiratorischen Stand des Zwerchfells (Williamssches Phänomen) ist immer als ein pathologisches Zeichen aufzufassen. Bei beginnender Lungentuberculose wird es nicht so häufig angetroffen, als man einmal vor Jahren anzunehmen geneigt war, oft ist es überhaupt nur ein Überbleibsel einfacher Pleuritis.

Die phrenico-costalen Sinus müssen immer bis in ihre äußersten Enden gut aufgehellt und scharf abgegrenzt sein. Wo dies nicht der Fall ist, ist Verdacht auf kleines Pleuraexsudat (vorausgesetzt natürlich immer, daß solches nach dem klinischen Befund überhaupt in Betracht kommt). Große Pleuraexsudate haben nach oben keine scharfe Grenze, sondern ihr Schatten, der eine Trübung der unteren Lungenaufhellung bedingt, klingt nach oben ganz allmählich aus.

Eine spindelförmige hochgradige Aufhellung, die sich der seitlichen Thoraxwandung anschmiegt und nicht den geringsten Schatten einer Struktur zeigt, ist characteristisch für Pneumothorax; dabei unten ein gerader horizontaler Begrenzungsschatten besagt, daß Sero- oder Pyopneumothorax vorhanden ist.

Findet man bei Profildurchleuchtung sowohl in In- wie in Exspirationsstellung zwischen Sternum und Herz einen weiten Luftraum, so liegt Emphysem vor. Normalerweise nämlich berührt das Herz inspiratorisch das Sternum nur mit seinem unteren Drittel, während es exspiratorisch mit seiner Vorderwand fast ganz dem Sternum anliegt. Das trifft vor allen für jüngere Personen zu. Bei älteren liegt in- wie exspiratorisch nur der untere Teil des vorderen Herzschattens am Sternum, also auch exspiratorisch ist eine größere Luftschicht zwischen Sternum und vorderem Herzschattenkontur sichtbar. Das rührt wohl von der verschiedengradigen Atmungsverschieblichkeit des Sternum her. Da diese bei jüngeren Personen größer ist, herrscht bei ihnen der Wechsel; liegt dagegen eine gewisse Starre des Thorax und damit Unbeweglichkeit des Sternum vor, so folgt ein Gleichbleiben der Herzlage für In- wie Exspirium[471]).

Auf Profilbildern des Thorax sieht man zuweilen den Winkel, den das Zwerchfell mit dem hinteren unteren Kontur des Herzens bildet, durch einen Schatten mit senkrechter Begrenzung ausgefüllt. Dieser rührt von der Vena cava inferior her.

Es sollen Fälle vorkommen, wo das Sagittalbild völlig normalen Befund aufweist, während im Profilbild der hintere Pleurasinus als tiefster Punkt der Pleura flüssigkeitsgefüllt, während der seitliche noch frei war. Auch der umgekehrte Fall soll möglich sein[472]). (Verfasser dieses Buches ist hingegen der Ansicht, daß in solchen Fällen, also wenn auch nur ein geringer Erguß vorhanden ist, die Aktion der betr. Zwerchfellhälfte ganz deutlich beeinträchtigt sein dürfte.)

Eben gerade, besonders bei Betrachtung aus größerer Entfernung,

[471]) Zehbe: Über Frontaluntersuchung. Fortschritte. Bd. 25. 1917.
[472]) Zehbe l. c.

Digitized by Google

noch erkennbare ganz gleichmäßige Trübung mehr oder minder großer Bezirke der Lungen mit nicht scharfen Grenzen gegen das gesunde Gewebe kann folgende Ursachen haben: 1. Infiltration. 2. Atelektase. 3. Bei Bronchusstenose nur verminderter Luftgehalt. 4. Nach Pneumonie desgleichen. 5. Ödem. 6. Beginnende hypostatische Pneumonie. 7. Dünne Pleuraschwarte. 8. Pleuritis sicca. Differentialdiagnose bei sonstigem Fehlen anderer Anhaltspunkte oft sehr schwer.

Trübung des einen Lungenfeldes bei ventro-dorsaler Durchleuchtung, normale Helligkeit bei dorso-ventraler Durchleuchtung (oder umgekehrt) wird bei großen pleuritischen Schwarten gefunden.

Betreffs eventuell hier nicht erwähnter Erscheinungen auf Röntgenogrammen der Lunge siehe unter „Zwerchfell" oder unter „Rippen".

Zwerchfell.[473])

Jede Zwerchfellhälfte bildet auf Ventral- und Dorsalbildern normalerweise einen schön geschwungenen Bogen, der bei In- und Exspiration im großen und ganzen denselben phrenicocostalen Winkel beibehält. Unverschieblicher Scheitel sowie Erweiterung des Winkels bei Inspiration ist pathologisch und kommt vor bei Obliteration der Pleurahöhle, bei Emphysem und bei starrem Thorax (Rippenmißbildung, hochgradige Ossification aller Rippenknorpel), s. auch Fig. 161, Nr. 1615.

Bei ruhiger Atmung findet eine gleichmäßige Senkung der Zwerchfellkuppel um 1—2 cm, bei tiefer Atmung um 2 bis 4 cm statt. Bei extremer Atmung sind die Schwankungen sehr groß. Die Rippenenden als Anhaltspunkte für den Höhenstand genommen, wurde von röntgenologisch-anatomischer Seite[475]) bei einzelnen männlichen Individuen als höchster Punkt der r. Zwerchfellkuppe exspiratorisch das 4. und inspiratorisch das 7. Rippenende, ja sogar der 7. Intercostalraum erreicht, während er bei anderen, gleichfalls ganz normalen Fällen um das Bereich der 6. bis 7. Rippe herum schwankte. Die linke Kuppe verhielt sich entsprechend. (Bei fokaler Durchleuchtung, d. h. in nahem Abstand beobachtet, scheinen die Maße natürlich viel größer.)

Beträchtlicher Zwerchfellhochstand einer Seite ist in einigen Fällen von acuter Pleuritis diaphragmatica, bevor das Exsudat sich kenntlich machte, beobachtet worden[474]).

---

[473]) Zur normalen Röntgenanatomie des Zwerchfells s. die unter „Lungen" angeführten Werke und Kraus: Die Röntgenuntersuchung von Pleura und Zwerchfell, in Rieder u. Rosenthal: Lehrbuch der Röntgenkunde. München 1913. — Jamin: Zwerchfell u. Atmung; im Atlas Groedel. — A. Hasselwander: Die Bedeutung des Röntgenbildes für die Anatomie. Erg. der Anat. und Entwicklungsgeschichte. Bd. 23. 1921. — Rieder, im Lehrbuch Schittenhelm, S. 478 ff.

[474]) Ohm: Beitrag zur Klinik der Zwerchfell-Lähmungen. Zeitschr. f. klin. Med. 59. Bd., Heft 5 und 6. — Kraus: Die Röntgenuntersuchung von Pleura und Zwerchfell, in Rieder und Rosenthal: Lehrbuch der Röntgenkunde. München 1913.

[475]) A. Hasselwander, l. c.

Digitized by Google

Abgeflachte Zwerchfellhälften, die bei der Atmung nur geringe Excursionen ausführen, sprechen für Emphysem.

Tiefer Stand der Zwerchfellhälften in aufrechter Stellung mit bedeutender Verminderung der respiratorischen Bewegungen, aber bei sehr ausgiebig respiratorischen Bewegungen desselben Individuums in Rückenlage, kommt bei Enteroptose vor.

Ungenügende inspiratorische Senkung bei normalem exspiratorischen Stand des Zwerchfells auf der erkrankten Seite = Williamssches Phänomen bei beginnender Tuberculose.

Tieferer Stand, größere Abflachung und geringere inspiratorische Senkung des Zwerchfells ist als Alterssymptom anzusprechen.

Absoluter Tiefstand des Zwerchfells auf beiden Seiten ist vorhanden bei Larynx- und Trachealstenose.

Ist rechts gar kein Zwerchfell resp. keine Leberkuppe zu erkennen, geht also der dichte Abdominalschatten nach oben allmählich in die Lun-

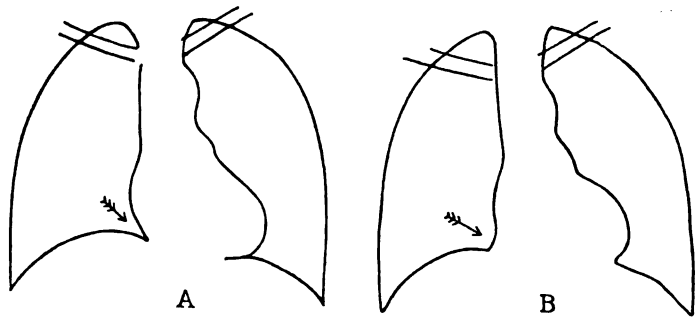

Figur 153.

genaufhellung über, oder links ähnliche Verhältnisse über der Magenblase, so sind das Röntgensymptome des Pleuraergusses.

Bei pleuritisch-diaphragmatischen Adhaesionen einer Seite ist die Grenze zwischen Lunge und Zwerchfell- (Abdomen-)schatten der kranken Seite in einzelnen größeren, nach oben gerichteten dornenförmigen Spitzen oder in ihrer ganzen Ausdehnung fransenförmig verlaufend, während die gesunde Seite einen scharfen wie abgezirkelten Bogenkontur ergibt (gutes scharfes Negativ vorausgesetzt).

Manche pleuritisch-diaphragmatischen Adhaesionen treten überhaupt nur bei tiefster Inspiration in Erscheinung.

Statt einer Kuppel einer Zwerchfellhälfte werden zuweilen, besonders rechts, zwei Kuppeln angetroffen. Es handelt sich dabei, wenn auch nicht um normale, so doch um relativ harmlose Veränderungen, um die sogenannten Husten- oder Sagittalfurchen der Leber. Sie sind bekanntlich bei der Section sehr schön an der Leber zu studieren. Sie kommen übrigens auch bei Tuberculosis pulmonum häufig vor.

Eigenartige Zuckungen des Zwerchfells sollen bei Chorea vorkommen[476]).

[476]) Rieder-Rosenthal: Lehrbuch der Röntgenkunde. 2. Bd. 1918. S. 110. (Fürnrohr.)

Digitized by Google

Der Schatten der rechten Zwerchfellhälfte bildet für gewöhnlich mit dem unteren Kontur des rechten Vorhofes einen spitzen Winkel (wie in Fig. 153 A); manchmal aber begegnet man einem allmählichen wellenförmigen Übergange (wie in Fig. 153 B), oder einem noch allmählicheren Übergang vom Vorhof zu dem Zwerchfellkontur; es handelt sich hier nicht um etwas, das Beschwerden verursacht, sondern wohl nur um einen Zufallsbefund, um eine Anomalie des Perikardansatzes (oder Zwerchfellansatzes?). Biegt der rechte Vorhofskontur nur einfach senkrecht oder leicht schräg nach unten ab, dann entspricht diese kurze gerade Strecke wohl fast immer der Vena cava inferior.

Hochstand mit Atrophie der linken Zwerchfellhälfte, immer vergesellschaftet mit stärkerer Luftanhäufung im Magen (oder linker Kolonflexur), ist ein nicht seltener Befund, der nicht mehr physiologisch ist[477]). Hochgradigere Fälle wurden häufig als Hernia diaphragmatica bezeichnet, geringgradigere als Eventratio oder Relaxatio. Dann wurde an mancher Herniendiagnose Zweifel geübt und alles als Eventratio bezeichnet. Jetzt weiß man, daß Atrophie der Zwerchfellhälfte, große Fundus-Magenblase, Eventratio und viele als Hernia diaphragmatica beschriebene Fälle als nur verschiedene Grade ein und desselben Leidens aufzufassen sind. Selbstverständlich kommen auch wirkliche Zwerchfellhernien vor, aber ihre Unterscheidung von ausgesprochenen Graden von Eventratio ist meist ungemein schwierig. Die Profiluntersuchung soll mitunter eine klare Entscheidung ermöglichen. Im übrigen soll ein beständiger Befund im Röntgenbilde mehr für Eventratio, wechselndes Verhalten mehr für Hernie sprechen. Eventratio der rechten Zwerchfellhälfte ist bisher nur ein paarmal beschrieben worden, sie scheint also äußerst selten zu sein. Aetiologisch wird die Eventratio in der Mehrzahl der Fälle als angeborene Mißbildung aufgefaßt. In einem kleineren Teil nur wird das Zustandekommen in späterem Lebensalter angenommen. Anatomisch ist die betr. Zwerchfellhälfte in ihren musculösen Bestandteilen außerordentlich verdünnt, zu einem größtenteils bindegewebigen Sacke verwandelt, höchstgradig ausgedehnt und nach aufwärts gegen die Brusthöhle mächtig emporgehoben (zum Unterschiede von reinem Zwerchfellhochstand, bei dem das Diaphragma höher getreten ist, ohne daß der Muskel krankhaft verändert wäre). Klinisch verrät sich die Eventratio in erster Linie in Herzbeklemmungserscheinungen[478]). Man übersehe nicht die durch jeden Hochstand immer beein-

[477]) S. auch Lorey: Eventratio diaphragmatica. 8. Röntgen-Kongreß 1912. — Scheidemantel: Zur Röntgendiagnostik der Eventratio diaphragmatica. Münch. Med. Wochenschr. 1912. — Ohm: Beitrag zur Klinik der Zwerchfellähmung. Zeitschr. f. klin. Medizin. Bd. 59. — Otto Frank: Über Zwerchfellinsuffizienz (Eventratio diaphragmatica). Beiträge zur Chirurgie. 74. Bd. Heft 2. — Bergmann: Über Relaxatio diaphragmatica. Ergebnisse der Inneren Medizin und Kinderheilkunde. XII. S. 327. 1913. — Gläßner: Über Eventratio diaphragmatica. Fortschritte. Bd. 24. 1916 (mit ausführl. Literatur-Verzeichnis). — H. Schlecht u. P. Weis: Zur Röntgendiagnose der Hernia diaphragmatica. Fortschritte. Bd. 27. 1921.

[478]) Alfred Weil: Über die röntgenologische Bedeutung normaler und abnormer Gasansammlung im Abdomen. Fortschritte. Bd. 24. 1916. — Fr. Rosenfeld: Über

Digitized by Google

flußte Lage des Herzens, das sich horizontaler legt oder mehr oder weniger nach rechts rückt. — Über die Differentialdiagnose zwischen Relaxatio und Hernia ist eine beinahe unübersehbare Literatur entstanden, eben weil diese Unterscheidung so ungemein schwierig zu sein pflegt. Auch die letzten Arbeiten[479]) besagen hinsichtlich dieses Punktes: Die Entscheidung wird nur durch die Röntgendurchleuchtung erbracht, wenn es gelingt einwandfrei darzutun, daß der obere Grenzschatten entweder vom Zwerchfell oder von der Magenwand gebildet wird. Von einem gewissen diff.-diagn. Werte soll auch die sog. paradoxe Bewegung (inspiratorisches Höhertreten) des fraglichen Schattens sein, da sie bisher bei Eventratio nicht beobachtet wurde, dagegen bei Hernia. Neuerdings wurde einmal eine sichere Unterscheidung bei Anlegung eines Pneumoperitoneum erzielt[480]). Vorübergehender Hochstand des Zwerchfells s. S. 254ff.

Bei breitem, faßförmigen Thorax steht das Zwerchfell im Verhältnis zu den Rippen normalerweise tiefer als bei schmalem, langen Thorax mit steil abfallenden Rippen[481]). Der Bestimmung des Zwerchfellstandes nach den Rippen kann demnach und überhaupt nur eine relative Bedeutung zukommen. Im Mittel soll (nach orthodiagraphischen Untersuchungen) bei Gesunden in stehender Haltung der höchste Punkt der rechten Zwerchfellkuppe am oberen Rande der 5. vorderen Rippe, der linken Kuppe am unteren Rand der 5. vorderen Rippe gefunden werden; bei schlaffen Bauchdecken und Enteroptose liegt er etwas tiefer.

Paradoxe Zwerchfellaction: — im Stehen folgt einer anfänglichen Senkung der Zwerchfellkuppen alsbald ein Höhersteigen derselben — kommt häufig unter normalen Verhältnissen vor, d. h. es handelt sich nur um einen scheinbar paradoxen Vorgang. Sie tritt bei ausgiebiger überwiegender Brustatmung ein bei Einziehung der Bauchdecken. Die Durchleuchtung bei frontalem Strahlengang zeigt, daß das Zwerchfell in seinen dorsalen Abschnitten sich wirklich senkt, daß es aber in seinen vorderen ventralen Teilen durch die mächtige Hebung des Brustkorbes mit seinen Ansätzen am Brustbein und den Rippen so weit gehoben wird, daß die randständigen, den Schatten begrenzenden Teile höher als die exspiratorisch gehobenen Zwerchfellkuppen zu liegen kom-

einseitigen Zwerchfellhochstand. 31. Kongreß f. Innere Medizin. Wiesbaden 1914. — Weinberger: Zur Klinik der rechtsseitigen Zwerchfellhernien. Fortschritte. Bd. 25. 1918 (mit vollständ. Literatur-Verzeichnis). — Aßmann: Hernia und Eventratio diaphragmatica. Fortschritte. Bd. 26. 1918 (mit vollständ. Literatur-Verzeichnis). — Samaia-Palmieri: Bullett. di Scienze Mediche. Bologna, 1920.

[479]) H. Schlecht u. P. Wels, l. c.

[480]) Wels: Untersuchungen zur Diagnose und zum Entstehungsmechanismus des idiopathischen Zwerchfell-Hochstandes. Fortschritte. Bd. 28. 1921 (mit ausführlicher Literatur-Übersicht).

[481]) Ausführliches über die Zwerchfelluntersuchung mit Röntgenstrahlen siehe bei Jamin: Zwerchfell und Atmung; im Atlas Groedel (4. Aufl. 1924, mit ausführlichem Literatur-Verzeichnis), ferner bei de la Camp: Beiträge zur Physiologie und Pathologie der Zwerchfellatmung usw. Zeitschr. f. klin. Medizin 1903, Bd. 49. Diesen beiden Arbeiten sind einzelne Sätze und Absätze hier fast wörtlich entnommen.

Digitized by Google

men[482]). Inspiratorische Aspiration eines gelähmten Zwerchfells in den Brustraum, also pathologische Verhältnisse, muß natürlich bei Durchleuchtung im frontalen Strahlengang ganz andere Verhältnisse ergeben.

Hochstand beider Zwerchfellhälften wird bei jeder ungewöhnlichen Vermehrung des Abdominalinhaltes gefunden (Tumoren, Zysten, Ascites, Leber- und Milzschwellung, peritoneale Ergüsse, Gravidität und Fettleibigkeit), ferner bei Chlorose, Morbus Basedow und Anämien, auch bei Thorax pyriformis. In Rückenlage ist dabei der Hochstand noch stärker ausgeprägt.

Bei tuberculöser Peritonitis fand man[483]) allgemeine Hochdrängung des Zwerchfells mit Gleichstand beider Hälften, Abflachung der beiderseitigen Kuppelrundungen und „Verlötung" der Sinus phrenicocostales. Excursionen bei ruhiger Atmung waren nur eben angedeutet und auch bei tiefster Inspiration war das Tiefertreten des Zwerchfells unter geringer Lüftung der Sinus nur mäßig. Im schrägen Durchmesser zeigten die beiden Sinus zwar eine geringere Weite als normal, seien im ganzen aber doch vollkommen frei gewesen. Nach Abklingen der klinischen Erscheinungen verhielten sich die Zwerchfellhälften wieder normal. — Bei Paranephritis zeigte sich die gleiche Erscheinung einseitig, sei aber nie bei Cholecystitis, bei Pyelitis und Appendicitis gesehen worden.

Einseitige Hochdrängung der Zwerchfellkuppe auf der erkrankten Seite ohne Veränderung der Kuppelrundung, mit völlig respiratorischem Stillstand dieser Kuppe spricht für subphrenischen Abszeß. Sie wird im Gegensatz zur Phrenicuslähmung auch nicht inspiratorisch nach der Brusthöhle hin angezogen. Die gesunde Hälfte schwingt dabei um so ausgiebiger.

Eine einseitige Vermehrung der respiratorischen Zwerchfellverschiebungen soll überhaupt immer auf eine krankhafte Störung an der anderen Seite schließen lassen, da es eine einseitige pathologische active Zunahme der Zwerchfellaction nicht geben soll.

Behinderung der inspiratorischen Senkung der medialen Zwerchfellabschnitte allein hat meist ihre Ursache in Perikardverwachsungen, manchmal auch in Tuberculose. Das Bild bildet aber nicht die glatte Linienführung wie etwa Fig. 153 B und darf mit jener Erscheinung nicht verwechselt werden.

Verminderung der respiratorischen Verschieblichkeit der tiefer als normal stehenden beiderseitigen Zwerchfellschatten ist Zeichen von Emphysem, von Volumen pulmonum auctum.

---

[482]) Eingehende Untersuchungen über diese Erscheinung stellten an: Holzknecht und Hofbauer: Zur Physiologie und Pathologie der Atmung. Holzknechts Mitteilungen. II. Heft. Jena 1907; siehe ferner für die pathologische paradoxe Zwerchfellbewegung die Arbeit von Bittorf: Über die paradoxe Zwerchfellbewegung. Münchener Med. Wochenschr. 1910, Nr. 23.

[483]) A. Foerster: Über röntgenoskopisch feststellbare Zwerchfellbewegungsstörungen bei Bauchfelltuberculose und Paranephritis. Münch. Med. Wochenschrift Nr. 2. 1920.

Digitized by Google

Einseitiger Zwerchfelltiefstand und Verschiebung von Herz und Aorta nach der betreffenden Seite hin spricht für einseitige Bronchostenose.

Im Profilbild des Thorax bildet normalerweise der Kontur der lumbalen Zwerchfellpartie mit der Wirbelsäule bei aufrechter Körperhaltung einen sehr spitzen Winkel. Bei Nierensenkung und Enteroptose soll eine Vergrößerung dieses Winkels mit Verminderung der dort sonst besonders starken respiratorischen Verschiebung statthaben[484]).

Bekanntlich sammelt sich bei perforierendem Magengeschwür die Luft leicht in den Zwerchfellkuppen an (im Stehen). Diese Tatsache der leichten Verlagerung der Leber läßt es auch verständlich erscheinen, daß gelegentlich Darmschlingen zwischen Leber und Zwerchfellkuppe sich einschieben. So legt sich manchmal ein geblähter Darm, meist Kolonabschnitt, quer oben vor die Leber und kann zu Mißdeutungen Veranlassung geben.

Herz.[485])

Für den Abschnitt „Herz" gilt noch mehr wie für alle anderen Abschnitte die in den „Vorbemerkungen" dieses Buches fettgedruckten Sätze: In keinem einzigen Falle bestand der Gedanke, daß der Röntgenbefund allein maßgebend sein sollte. Hinter jedem Gegenstand muß man sich den Nachsatz denken, „wenn die Anamnese und der klinische Befund dafür oder wenigstens nicht dagegen sprechen".

Allgemeines.

Noch weniger als wie bei anderen Organen gibt es beim Herzen (und Aortenbogen) eine feste Grenze zwischen Normalem und Pathologischem. Es gilt dies sowohl hinsichtlich der Größe, wie hinsichtlich der Form seines Röntgenschattens. Herzgröße und Gestalt ist bei den verschiedenen Individuen so verschieden wie etwa die Größe und Gestalt der Nase. Jedoch scheint das Herz ein Produkt der Anatomie, Physiologie und Pathologie seines Trägers und dessen Vorfahren zu sein.

[484]) Schürmayer: Die normale und pathologische Zwerchfellbewegung im Röntgenbild. I. Röntgen-Kongreß 1905.

[485]) Ausführliche Arbeiten über Röntgenuntersuchung des Herzens sind: Groedel: Die Röntgendiagnostik der Herz- und Gefäßerkrankungen. Berlin 1912 (Meußer). — Vaquez und Bordet: Le coeur et l'aorte. Etudes de Röntgénologie clinique. Paris 1913 (Baillière). — Munk: Grundriß der gesamten Röntgendiagnostik innerer Krankheiten. Leipzig 1922 (Thieme). — Dietlen: Lehrbuch Rieder-Rosenthal 1924. — Lebon und Aubourg: Examen röntgénologique du coeur. La Presse médicale 1913. — Kienböck: Zur Röntgenologie des Herzens. Zeitschr. f. klin. Medizin. Juli 1918. Bd. 86. — Haudeck: Eine Revision der Methodik der röntgenologischen Herzgrößenbestimmung. Jahreskurse für ärztl. Fortbildung. Augustheft 1918. — A. Hoffmann: Krankheiten der Kreislauforgane. Leipzig 1919, Verlag Thieme. — Wenckebach: Kongreß für Innere Medizin in Warschau. — H. Gerhartz: Leitfaden der Röntgenologie. 1922 (Urban u. Schwarzenberg). — H. Dietlen: Herz u. Gefäße im Röntgenbilde. 1923 (Leipzig, Barth). — Aßmann: Röntgendiagnostik innerer Krankheiten. Leipzig 1922 (Vogel). — P. Schrumpf: Klinische Herzdiagnostik. Berlin 1919 (Springer). — M. Zehbe: Beobachtungen am Herzen u. an der Aorta. Dtsche. M. Wschr. 1916. Nr. 11. Derselbe. Fortschritte. 1917. Bd. 25 u. Bd. 26. — Groedel: Atlas Groedel.

Digitized by Google

Gestalt, Lage und Größe des Herzens können mit Röntgenstrahlen nur nach einem Teleröntgenogramm (mit mindestens 1,5 m Focusdistanz) oder nach einem Orthodiagramm richtig beurteilt werden. Selbstverständlich muß das Teleröntgenogramm oder Orthodiagramm sachgemäß, d. h. nach den entsprechenden Vorschriften und Gestellen ausgeführt sein. Bilder oder Zeichnungen, die nicht auf eine dieser beiden Arten oder ihrer Modificationen gewonnen sind, sind vollständig wertlos. Gleichzeitig soll die Thoraxweite und -höhe in Bild oder Zeichnung zu übersehen sein.

Fernaufnahme (Teleröntgenographie)[487].

Die Teleröntgenographie, 1904/05 vom Verfasser angegeben, ist ein einfaches Verfahren zur genauen Bestimmung der Herzgröße und Herzform, sachgemäße technische Ausführung vorausgesetzt. Sie schaltet das subjective Moment des Untersuchers, wie es bei den orthodiagraphischen Methoden vorherrscht, vollständig aus und bewahrt Auge und Körper des Untersuchers vor gefährlichem Schaden. Ein belangloser Nachteil besteht darin, daß die Fernaufnahme an die aufrechte Körperstellung des Patienten gebunden ist, falls nicht zwei übereinanderliegende Untersuchungsräume zur Verfügung stehen. Die Orthodiagraphie gestattet Untersuchungen in verticaler und horizontaler Körperhaltung.

Die Fehlergrenze wird von erfahrenen Fachröntgenologen, die Teleröntgenographie und Orthodiagraphie vollkommen beherrschen, auf 1—2 cm bei der Orthodiagraphie angegeben, aber selbst diese erhebliche Fehlergrenze wird „nur vom geübten Untersucher nicht überschritten, während bei der Beurteilung von Fernaufnahmen auch bei geringer Übung nur unwesentliche Abweichungen vom objektiven Befunde vorkommen können“ [487]. Bei der Teleröntgenographie sind die Fehlerquellen (s. die folgenden Tabellen) selbst bei sehr großen Herzen in 2 Meter Abstand kaum 5 mm, bei normalen oder wenig vergrößerten Herzen kaum 3 mm groß. Während es sich bei der Orthodiagraphie immer um unberechenbare Fehler bzw. Fehlergrenzen nach außen oder innen handelt, sind bei den Fernaufnahmen die betreffenden 3—5 mm gar keine „Fehler“, sondern berechenbare Projectionsfolge. Physikalische Gesetze machen keine Fehler! Die 3—5 mm sind also immer Vergrößerung, nie Verkleinerung; sie sind also vom Schattendurchmesser immer abzuziehen. Beim Orthodiagramm aber kann jeder Punkt nach außen oder nach innen vom wahren Herzrand gezeichnet sein, auch wenn man den Stift von den Lungen her heranführt. Es kommen also hier wirkliche Fehler und „ge-

[486]) Ausführliches über diese Methode s. Köhler: Technik der Herstellung fast orthoröntgenographischer Herzphotogramme vermittelst Röntgeninstrumentarien mit kleiner Electricitätsquelle. Wiener klin. Rundschau 1905. Nr. 16. — Köhler: Teleröntgenographie des Herzens. Deutsche Med. Wochenschr. 1908, Nr. 5. — Köhler: Röntgentaschenbuch. 2. Bd. 1909. — Köhler: Teleröntgenograph und Universalgestell; Münchener Med. Wochenschr. 1911, Nr. 3. — Vaquez und Bordet: Le coeur et l'aorte. Etudes de Radiologie clinique. Paris 1913 (Baillière). — Josué, Delherm und Laquerrière: Note sur l'instrumentation et la technique de la téléröntgenographie du coeur et de l'aorte. Journ. de Rad. et d'Electr. Tome 1. Nr. 6, 1914. — Alfred Weil: Die röntgenologischen Methoden der Herzgrößenbestimmung und ihr Einfluß auf die Entwicklung der Herzpercussion. Straßburger med. Zeitung 1916. 8. Heft. — Köhler: Archives of the Röntgen Ray, Bd. 18. S. 311ff. — Huismans: Telekardiographische Studien über Herzkonturen. Fortschritte. Bd. 24. 1917. — Derselbe: Die Telekardiographie. Ztschr. f. klin. Medizin. 25. Bd. — H. Dietlen: Herz u. Gefäße im Röntgenbild. 1923 (Leipzig, Barth). — Groedel: Im Atlas. 1924 und Lehrbuch Schittenhelm.

[487]) Alfred Weil l. c.

Digitized by Google

quälte" Bogen unter allen Umständen zustande. Daran leiden auch die Tele-Skizzen, Aufzeichnungen bei Fern-Abstand als Notbehelf!

Verfasser macht seine Fernaufnahmen seit Jahren bei 2 m Focus-Abstand in 1½—2 Sekunden bei guter, nicht angestrengter Inspirationsstellung. Das ergiebt das Herz in Diastolestellung (wie bei der Orthodiagraphie), nicht verkleinert durch Pressung, ohne Schaden selbst des schwerstkranken Patienten. Man belehrt den Pat. vorher, daß er tiefer als gewöhnlich, aber ohne jede Anstrengung von „So, bitte jetzt" bis „3" (das sind in toto 3 Sekunden) langsam, ruhig und bequem einatmen solle. Verschiedene Patienten mögen kleine Unterschiede der Tiefe der Einatmung machen, derselbe Patient versteht die Vorschrift das eine wie das andere Mal gleich und nimmt bei Vergleichaufnahmen immer dieselbe Inspirationsstellung ein, wie die Erfahrung zeigt. Ausnahmen, die in der Schattengröße etwa bis 4 oder 5 mm betragen, kommen äußerst selten vor. Ich errinnere mich nur eines schroffen Falles, und der betraf einen — Kollegen (ebenso wie ich in 20 Jahren nur einen Angst-Ohnmachtsanfall vor der Röntgenuntersuchung beobachtete, der auch einen Kollegen befiel). Hier in Kürze nur soviel.

Freuen wir uns, daß wir zwei klassische Röntgenmethoden der Herzgrößen- und -formbestimmung haben, und spielen wir nicht die eine Methode gegen die andere aus! Gibt man sich nur Rechenschaft in jedem Falle, unter welchen Bedingungen die Herzgrößenbestimmung ausgeführt wurde, so liefert Orthodiagraphie und Fernaufnahme gleich gute und gleich objective Resultate. Ein directer Vergleich beider Resultate ist deshalb unstatthaft, weil sie nicht genau den gleichen Bedingungen ihr Entstehen verdanken. Das aber ist beiden Methoden gemeinsam, daß sie, wenn richtig ausgeführt, eine Größebestimmung des Herzens auf mm genau gestatten, die — gleiche Bedingungen vorausgesetzt — stets wieder zu gleichen Ergebnissen führen [488]).

Die focale Verzeichnung (d. h. die Größe, die von dem Herzschatten an der linken Seite abzuziehen ist, um die wahre Herzgröße zu erhalten) beträgt bei den angegebenen Entfernungen folgende Werte:

Verzeichnung des **linken** Herzkonturs in **Millimetern**

bei 1,5 m Focusdistanz:

Entfernung der Herzspitze von der mittleren Sagittalebene des Körpers in cm	Entfernung der photographischen Platte von der Herzspitze in cm				
	4	5	6	7	8
7	1,9	2,4	2,9	3,4	3,9
8	2,1	2,7	3,3	3,9	4,5
9	2,4	3,1	3,7	4,4	5,0
10	2,7	3,4	4,1	4,8	5,6
11	3,0	3,7	4,5	5,3	6,1

bei 2 m Focusdistanz

Entfernung der Herzspitze von der mittleren Sagittalebene des Körpers in cm	Entfernung der photographischen Platte von der Herzspitze in cm				
	4	5	6	7	8
7	1,4	1,7	2,1	2,5	2,9
8	1,6	2,0	2,4	2,9	3,3
9	1,8	2,3	2,7	3,2	3,7
10	2,0	2,5	3,0	3,6	4,1
11	2,2	2,8	3,4	3,9	4,5

bei 2,5 m Focusdistanz:

Entfernung der Herzspitze von der mittleren Sagittalebene des Körpers in cm	Entfernung der photographischen Platte von der Herzspitze in cm				
	4	5	6	7	8
7	1,1	1,4	1,7	2,0	2,3
8	1,3	1,6	1,9	2,3	2,6
9	1,4	1,8	2,2	2,6	3,0
10	1,6	2,0	2,4	2,8	3,3
11	1,8	2,2	2,7	3,2	3,6

bei 3 m Focusdistanz

Entfernung der Herzspitze von der mittleren Sagittalebene des Körpers in cm	Entfernuug der photographischen Platte von der Herzspitze in cm				
	4	5	6	7	8
7	0,9	1,2	1,4	1,6	1,9
8	1,1	1,3	1,6	1,9	2,2
9	1,2	1,5	1,8	2,1	2,4
10	1,3	1,7	2,0	2,2	2,7
11	1,5	1,8	2,2	2,6	3,0

An dem **rechten** Anteil des Herzschattens kann die Verzeichnung aus naheliegenden Gründen (geringer Abstand von der mittleren Sagittalebene des Körpers) gleich Null gesetzt und daher vernachlässigt werden.

[488]) A. Weil l. c.

Digitized by Google

Diese Tabellen sind also folgendermaßen zu lesen: Wenn z. B. die Herzspitze von der mittleren Sagittalebene des Körpers etwa 7 cm und von der photographischen Platte (oder dem Schirm) etwa 4 cm entfernt war, dann hat man, bei 1,5 m Focusdistanz, vom linken Herzschattenrand 1,9 mm abzuziehen, um die wahre Herzgröße zu erhalten; usw.

Da die Beurteilung des Herzens auch im Vergleich zur Thoraxweite zu geschehen hat, so zeichne man auch diese auf oder photographiere den ganzen Thorax oder den größten Teil desselben mit. Dazu eine Platte 30×40 cm zu nehmen, wäre unnötig kostspielig, es genügt eine solche 24×30 cm im Hochformat und excentrisch angebracht, so daß die linke Thoraxhälfte ganz und das mittlere Längsdrittel der rechten auf die Platte projiciert wird[489]). Selbstverständlich ist bei Teleröntgenogrammen (nicht bei Orthodiagrammen) am Thoraxrand eine größere Verzeichnung als am Herzrand. Da sie aber auf jeder Seite nur 1,5 cm im Durchschnitt beträgt, so kann man sie vernachlässigen oder bei exacten Studien an den Aufzeichnungen abziehen.

Orthodiagraphie[490]).

Das Wesen dieser Methode wird, soweit es sich nicht aus vorhergehenden Ausführungen ergibt, als dem Röntgenologen und Auchröntgenologen bekannt vorausgesetzt. Andernfalls wird auf die kurzen Zusammenfassungen in den Röntgenlehrbüchern und den in der Anmerkung angeführten Büchern über Herz-Röntgenologie verwiesen.

Gliederung des normalen Herzschattenbildes. Fig. 154.

Auf den rechten Vorhofbogen (A. d.), der einen nahezu kreisförmig mit großem Radius gewölbten Bogen darstellt, setzt sich mit einem ganz stumpfen Winkel oder einer seichten Einbuchtung ein viel flacherer, kürzerer Bogen auf, der näher der Medianlinie liegt und durch die großen Gefäße, Aorta ascendens und Vena cava superior gebildet wird, der sog. rechte Gefäßbogen (G. B.). Beim stehenden Menschen soll mehr die Aorta, beim liegenden die Vena cava randbildend sein. Darüber ist mitunter ein dritter Bogen oder geradlinige Schattengrenze sichtbar, die von der Vena anonyma herrührt. Der rechte untere Bogen wird normalerweise nie durch die rechte Kammer gebildet.

Der linke Rand zeigt immer mindestens drei deutliche Bogen. Der unterste entspricht dem linken Ventrikel (V. s.), vielleicht im obersten Teil auch dem Conus arter. der rechten Kammer.

Der mittlere, wesentlich kürzere, meistens flache Bogen wird vom Conus arteriosus und von der Arteria pulmonalis — im Liegen deutlicher gewölbt als im Stehen — gebildet: Pulmonalisbogen.

---

[489]) Bei Verfassers Teleröntgenographen-Gestell ist der Raum für die Platte entsprechend excentrisch angebracht. Das Gestell wird gebaut von: Fabrikant: Philipp Berghäuser, Wiesbaden, Wellritzstraße 32 (s. auch letzte Seite dieses Buches).

[490]) F. Moritz: Eine Methode, um beim Röngenverfahren aus dem Schattenbilde eines Gegenstandes dessen wahre Größe zu ermitteln (Orthodiagraphie) und die exacte Bestimmung der Herzgröße nach diesem Verfahren. Münch. Med. Wochenschrift 1902. Nr. 1. Ferner die weiteren Arbeiten von Moritz (s. Dietlens Buch und Gochts Röntgen-Literatur), sowie die diesbez. Arbeiten von Levy-Dorn, Groedel, Aug. Hoffmann u. a., sowie Alfred Weil: Die röntgenologischen Methoden der Herzgrößenbestimmung und ihr Einfluß auf d. Entwicklung der Herzpercussion. Straßburger mediz. Zeitung. August 1916.

Digitized by Google

Der oberste Bogen, meistens stark gewölbt und mit besonders deutlichem Winkel gegen den Pulmonalisbogen abgegrenzt, wird von der Aorta gebildet: Aortenbogen (Ao. d.).

Zuweilen — aber nur bei Orthodiagrammen im Liegen — kommt ein 4. Bogen zwischen Pulmonalis- und Kammerbogen vor, an der sog. „Herztaille". Es scheint überhaupt zweifelhaft zu sein, ob er am ganz

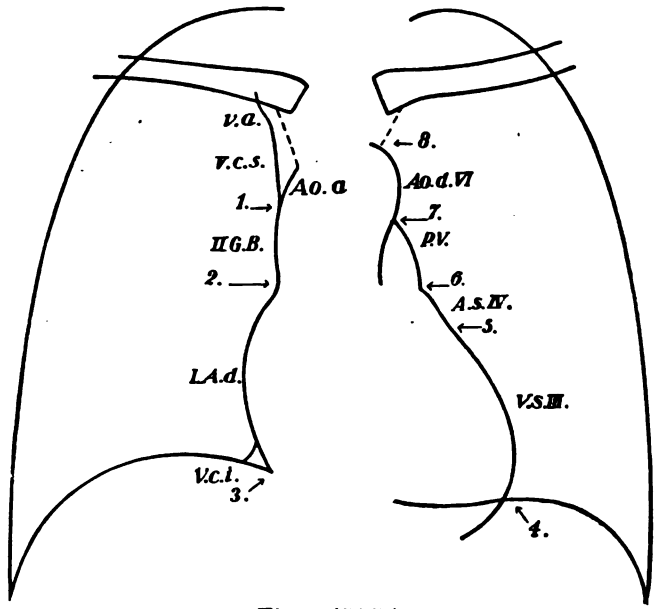

Figur 154 [491]).

Normales Vorderbild (Nahbild) schematisch
1—8 bezeichnen die Einbuchtungen zwischen den einzelnen Bogen.

I. A.d. = Atrium destr.	VI. Ao. d. = Ao. descendens.
II. G.B. = rechter Gefäßbogen.	V.a. = Vena anonyma.
III. V.s. = Ventric. sin.	V.c.s. = Vena cava sup.
IV. A.s. = Atrium sin.	V.c.i. = Vena cava inf.
V. P. = Pulmonalis.	3 u. 4 = die Herzzwerchfellwinkel.

normalen Herzen vorkommen kann. Gegen die Pulmonalis ist er deutlich abgegrenzt, in den l. Kammerbogen pflegt er unscharf überzugehen. Er pulsiert schwach oder gar nicht. Man rechnet diesen kleinen Bogen dem linken Vorhof zu, allerdings sei für gewöhnlich nur das linke Herzohr beteiligt. Bei der Durchleuchtung soll er besser herauskommen als auf der photogr. Platte. (Verfasser hat ihn auf seinen im Stehen aufgenommenen Fernaufnahmen Normaler nur selten gesehen, s. z. B. Fig. 157, Platte 7448, ferner bei vergrößerten Herzen, Fig. 158, Platten 8908. 9571., ferner auf den Aortenskizzen, Fig. 171, Platten 8092. 9413., Fig. 172, Platten 9601. Fig. 173, Platten 8906. 5163.)

[491]) Nach Dietlen l. c., die Ausführungen dazu n. Groedel, Dietlen u. Aßmann l. c. S. ferner: Delherm u. Chaperon: L'hombre médiane cardio-vasculaire vue de face. Journ. de Rad. et d'Electr. Januar 1923.

Digitized by Google

Pulsation[492]).

Was die Differenz zwischen diastolischem und systolischem Herzschatten (die „Größe der Contractionen") anbetrifft, so widersprechen sich die Angaben der einzelnen Forscher zur Zeit noch sehr. Am besten wird sie am linken Ventrikelkontur beobachtet. So groß wie man sie nach der Schirmuntersuchung vermutet, ist sie jedenfalls nicht. Die Angaben für das normale Herz schwanken zwischen 2 bis 7 mm, jedoch werden die niedrigen Angaben zur Zeit sehr bezweifelt; indessen scheint es sicher, daß auch in der Norm Unterschiede vorkommen, bedingt von der Schlagfrequenz (Dauer der Diastole), aber auch vom Pulsationstypus und der Herzform. Am kranken Herzen findet man die größten Unterschiede bei hochgradiger Bradykardie und bei dilatiertem linken Ventrikel und vergrößertem Schlagvolumen infolge Aorten-Insuffizienz, vor allem aber bei Basedow-Herz; bei den genannten Erkrankungen sind von maßgebenden Forschern Excursionen von 7 bis 20 (!) mm beobachtet worden. Die größten Ausschläge am gesunden und kranken Herzen finden bei maximaler Inspiration, die kleinsten bei maximaler Exspiration statt.

Das größte Bewegungsausmaß findet sich nahe der Spitze, nicht nur beim normalen Herzen, sondern auch bei Hypertrophie infolge Mitral-Inssufficienz, während größte Bewegungen im suprapapillärem Teil, nahe dem Annulus fibrosus, für Aorten-Insufficienz sprechen.

Starken kräftigen Actionstypus haben wir bei allen Herzerkrankungen, die mit einer Vergrößerung des Schlagvolumens der Ventrikel einhergehen, also bei Herzen der Aortenfehler (mächtige Pumpbewegungen des linken Ventrikels bei Aorten-Insufficienz!), bei Kranken mit Schrumpfniere und bei den aus anderen Ursachen hypertrophierten Herzen. Von Erregungstypus spricht man bei den flatternden überstürzten Zuckungen beim Basedowherz, bei paroxysmaler Tachykardie, bei Herzneurosen, bei Kriegsneurosen, auch bei Patienten, die Angst vor der Röntgenuntersuchung haben, nach schweren körperlichen Anstrengungen und nach heißen Bädern.

Der schwache Actionstypus kommt fast nur bei vergrößerten Herzen vor; so findet man auffallend schwache, schleppende Contractionen bei bevorstehender Insufficienz des chronisch myocarditischen Herzens, wie überhaupt bei vergrößertem Herzen der schwache Actionstyp auf drohenden Nachlaß der Herzkraft hinzuweisen scheint.

Der normale Pulsationstypus dürfte zwischen dem kräftigen und schwachen liegen, wie man ihn am ausgeprägtesten bei erwachsenen Männern in den mittleren Jahrzehnten antrifft.

Herz des Neugeborenen und des Kindes.

Das Herz des Neugeborenen besitzt eine reine Kugelgestalt, sowohl bei Kindern, die geatmet haben, als auch bei Kindern, die tot zur Welt

[492]) Fast wörtlich nach Dietlen.

Digitized by Google

kamen. Unreife Kinder sollen diese Herzform in noch ausgeprägterem Maße darbieten. Beim Neugeborenen ist die linke Herzhälfte kaum größer als die rechte. Der Umstand, daß auch bei totgeborenen Kindern das Herz Kugelform besitzt, spricht dafür, daß diese Form — falls das Herz des Neugeborenen, wie man gewöhnlich annimmt, in Diastole stillsteht — nicht einfach durch die Muskelcontractionen, sondern durch die Morphologie bedingt ist. Im Gegensatz zum Herz der Erwachsenen, wo die der vorderen Brustwand zugekehrte Oberfläche des Herzens größtenteils durch die rechte Kammer gebildet wird (Fig. 155 links), verteilt sich beim Neugeborenen die Facies anterior des Herzens fast gleichmäßig auf den rechten und linken Ventrikel (s. Fig. 155 rechts)[494]).

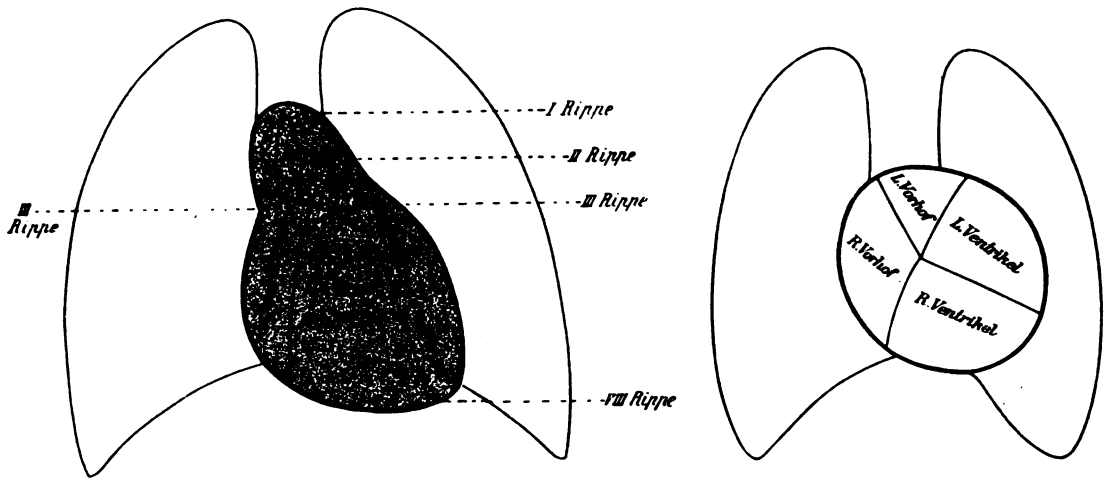

Figur 155.

Die Gliederung des linken Herzrandes ist im allgemeinen weniger ausgesprochen, bei Säuglingen meist nur auf zwei: Aorta- und Kammer-, beim Kinde auf drei Bogen: Aorta-, Pulmonalis- und Kammerbogen, beschränkt[495]). Von anderen wird dies bestritten, es sei nur infolge der raschen Herzfrequenz schwerer, die Bogen deutlich abzugrenzen[496]).

Das kindliche Herz ist im Verhältnis zum Thoraxraum größer als das der Erwachsenen. Es ist ungemein schwer, bei einem kindlichen Herzen zu entscheiden, ob es gegen die Norm vergrößert ist; leichter gibt uns die Gestalt Aufschluß, ob pathologische Verhältnisse vorliegen. (Über angeborene Herzfehler s. S. 283 u. 284.)

---

[494]) E. Vogt: Der Nabelschnurkreislauf im Röntgenbilde, zugleich ein Beitrag zur Lehre vom Verschluß des Ductus arteriosus Botalli. Fortschritte. Bd. 28. 1921; und Fortsetzung in Bd. 29. 1922.

[495]) Bamberg-Pützig: Herzgröße im Säuglingsalter. Z. f. Kinderheilkunde. 1919. — Reyher: Über den Wert orthod. Herzunters. bei Kindern. Jahrbuch f. Kinderheilkunde. 1906. 14.

[496]) Groedel: Röntgenolog. Untersuchung des kindl. Herzens. Zeitschrift f. Kinderheilkunde. 1921.

Digitized by Google

Ein auffallend breiter Herzhals (Gefäßteil) bei Kindern, der verschiedenen Untersuchern aufgefallen ist[497]), und der oft fälschlich als Thymusschatten gedeutet wird, entspricht der durch die Ausatmung (und Pressung) angestauten Cava superior. Bei Kindern könne man auch den schönsten unbeabsichtigten Valsalva und einen dauernden Wechsel der Herzfüllung beobachten, entsprechend den stoßweise erfolgenden Atemzügen[498]).

Über die normalen Größenmaße der Kinder s. später S. 272.

Herz des Erwachsenen.

Form und Lage des ganzen Herzens.

Während die Formen des gesunden kindlichen Herzens bei den verschiedenen Individuen nicht allzuviel zu wechseln scheinen, zeigt uns das Röntgenbild ganz herzgesunder Erwachsener, wie bereits angedeutet, einen ungemein großen Reichtum der Formen und Größen des Herzens an (s. Figg. 156 u. 157). Doch ist es nicht so sehr das Herz allein, als das durch die verschiedene Lage des Herzens im Brustraum bedingte Schattenbild, das die Mannigfaltigkeit hervorbringt. Denn ein Herz selbst von derselben Größe und Form wird in einem schlanken Thorax ein ganz anderes Schattenbild geben als in einem niedrigen Thorax, ein anderes Bild bei Einatmung als bei Ausatmung, im Stehen als im Liegen, ganz abgesehen von verschiedener Blutfüllung, ein anderes Bild in Bauchlage als in Rückenlage. Denn das Herz ist oben am Gefäßband aufgehängt und ruht auf dem Zwerchfell auf. Bei Kyphoskoliotischen und Skoliotischen gar kann eine irgendwie sichere Beurteilung des Herzschattens fast unmöglich werden. Das ist um so fataler, als bei Thoraxdeformitäten meist Hypertrophien und Dilatationen eines oder beider Ventrikel vorhanden sind, Auscultation und Percussion in diesen Fällen nicht ausreicht und der Röntgenolog die Entscheidung geben soll. Man ist ja zu leicht geneigt, bei einem Skoliotischen oder Kyphoskoliotischen, ein weit nach links reichendes Herz für noch normal zu halten in Rücksicht darauf, daß es nur infolge des niedrigeren Thorax horizontaler liege und so die Mamillarlinie überschreite[499]). — Außerdem sind die Formverhältnisse des Thorax selbst im Stehen ganz andere wie im Liegen, wodurch Größe und Lage des Herzschattens noch besonders beeinflußt werden. Die Höhe des Thorax nimmt im Liegen ab, dafür wird er breiter; seine Tiefe nimmt im oberen Teile ab, im unteren Teile zu. Das Herz wird dementsprechend breiter[500]). „Die Herzgröße hängt nicht bloß ab

[497]) Gött: Die Röntgen-Untersuchung in der Kinderheilkunde. Lehrbuch Rieder-Rosenthal. Leipzig 1918 (Barth). — Vogt l. c. — Bamberg-Pützig l. c.

[498]) Dietlen l. c.

[499]) Brugsch: Über das Verhalten des Herzens bei Skoliose. Münch. M. W. 1910. Nr. 33. — W. Amelung: Die Veränderungen des Röntgenbildes der Brustorgane bei Kyphoskoliosen und Skoliosen. Mit Literaturübersicht. Fortschritte. Bd. 28. Heft 3. 1921.

[500]) Rumpf: Orthodiagraphie des Herzens und Thoraxverschiebung. 26. Kongreß für innere Medizin 1909.

Digitized by Google

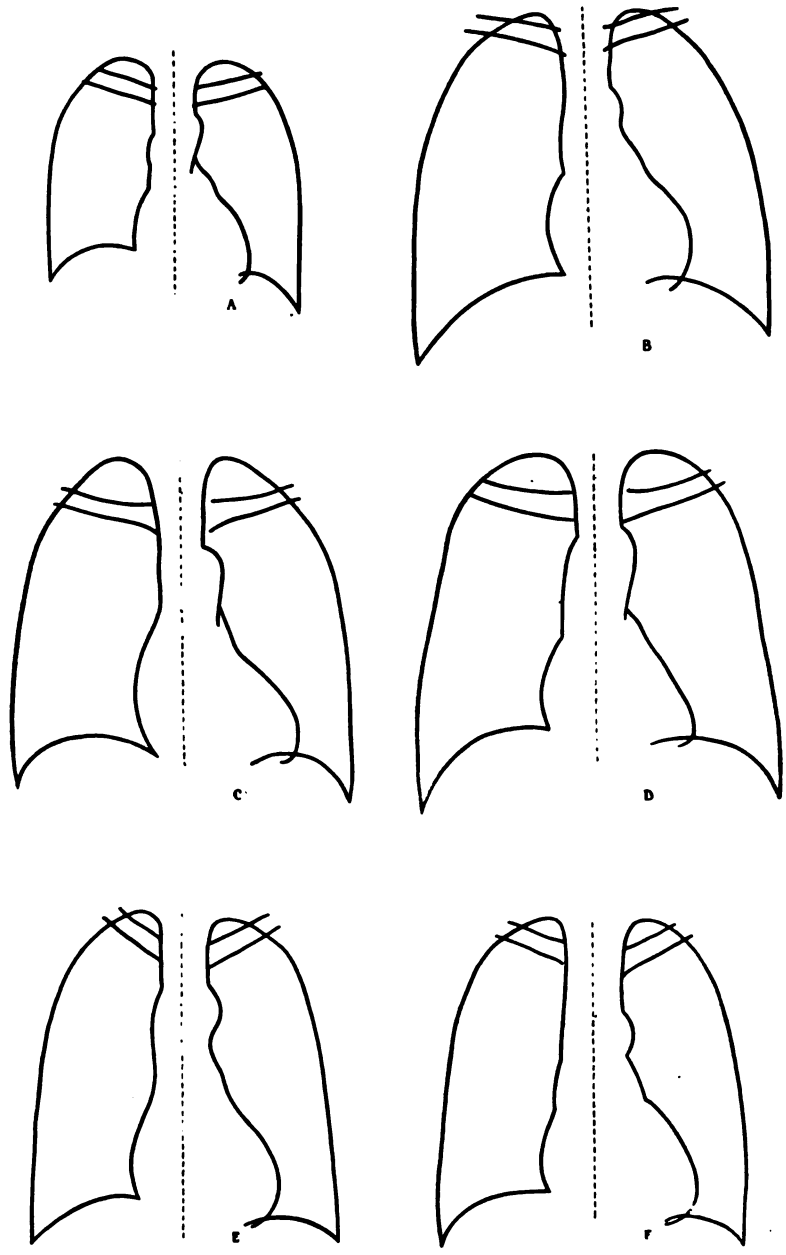

Figur 156.

Formen normaler Herzen bei Inspirationsstellung.

A = 15 jähr., weibl. mittlere Statur, in stehender Haltung. — B = 17 jähr., männl. mittl. Statur in Bauchlage. — C = 40 jähr., weibl., 168 cm groß, in stehender Haltung. — D = 36 jähr., männl., 180 cm Körpergröße, in stehender Haltung. — E = 23 jähr., männl., 190 cm groß, in stehender Haltung. — F = derselbe, in Bauchlage.

Digitized by Google

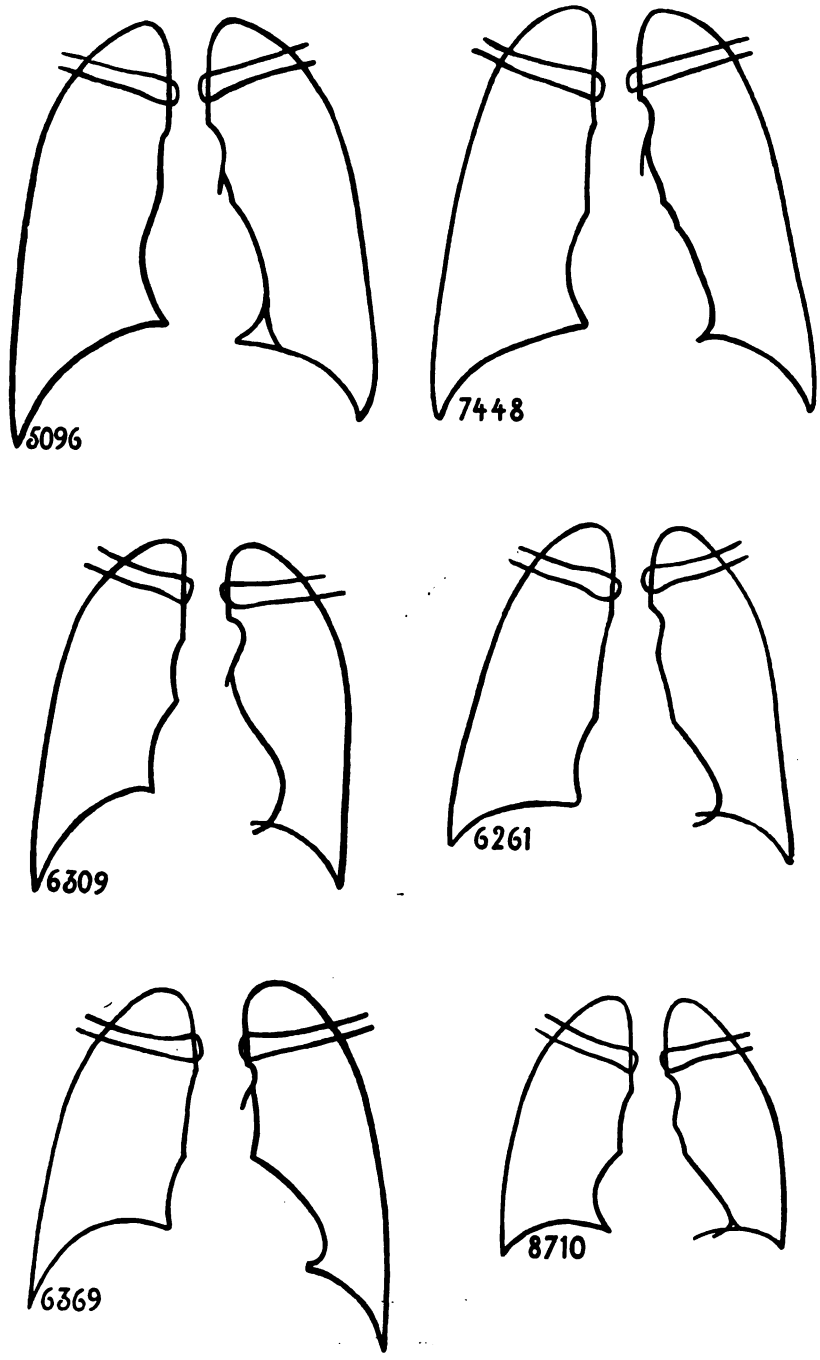

Figur 157.

Nicht vergrößerte Herzen.

Inspiration, aufrechte Stellung, 2 m Focusdistanz.

Digitized by Google

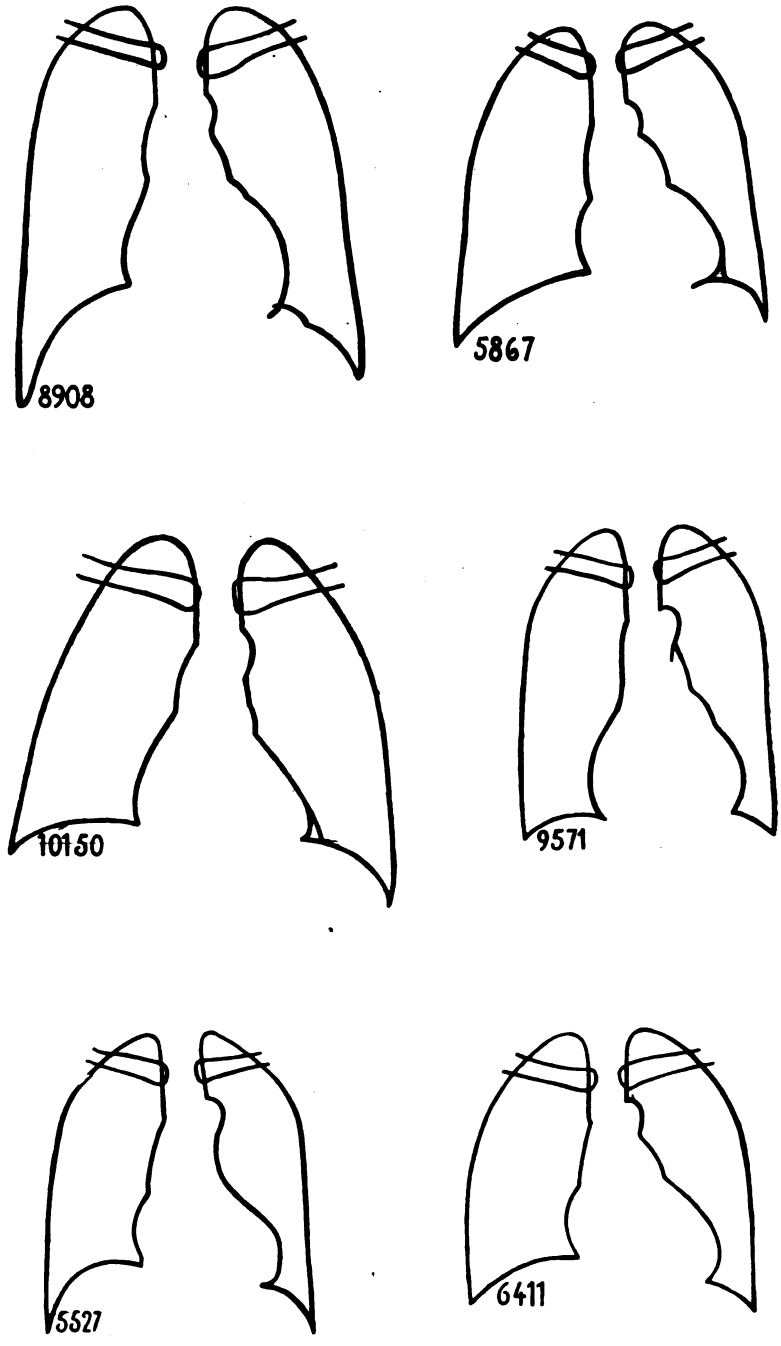

Figur 158.

Herzen mit Vergrößerung mäßigen bis mittleren Grades.

Inspiration, aufrechte Stellung, 2 m Focusdistanz.

Digitized by Google

Kurze Bemerkungen zur Röntgenanatomie der Herzbilder Figg. 157 und 158.

Diese verschiedenen Herztypen wurden aus einem Material von 1128 photographischen Herzaufnahmen, denen Schirmdurchleuchtung vorausging, und ungezählten Durchleuchtungen und Aufzeichnungen anderer Herzen sorgfältig ausgewählt. Bei Inspiration und stehender Haltung treten zwar die linken mittleren Bögen (Pulmonalis u. l. Vorhof) nicht so ausgeprägt hervor, wie auf Aufnahmen in Bauchlage oder Orthodiagrammen in Rückenlage bei Mittelstellung. Das ist aber kein Nachteil. Vielmehr läßt sich im allgemeinen sagen, daß, wenn bei Inspiration und im Stehen einer dieser beiden Bögen sich markant vorbuchtet (etwa über 5 mm über die Sehne) und nur dann, er auch pathologisch ist. Das erleichtert somit die Diagnose.

Bei Schaffung dieser Skizzen ist auf genaueste Wiedergabe der Schattenkonturen geachtet. Es wurden nur ganz klare, scharfe Photogramme ausgewählt. Selbstverständlich fehlt, da es sich nur um Gesunde und Leichtkranke handelt, jede autoptische Kontrolle. Aber der Hauptzweck dieser Skizzen ist: zu zeigen, wie schon die Schattenform allein, d. h. ohne Ausmessung am Original, verrät, daß ein Pathologicum vorliegt. Das selbst mäßig vergrößerte Herz ist eben dem normalen Herz durchaus nicht ähnlich.

Es ist mit Absicht vermieden worden, die untere und die obere Herzgrenze zu ergänzen, da dies, so einfach es erscheinen mag, doch nur mit mehr oder weniger Phantasie geschehen könnte. Verfasser findet in der Literatur Herzskizzen mit Ergänzungen der unteren und oberen Herzgrenze, die — wie schon aus der ungeschickten Bogenführung ersichtlich — unmöglich richtig sein können.

Versäumt sei nicht, auf die, selbst bei normalen Herzen, äußerst verschiedenen Konturen der beiden Zwerchfellhälften und phrenico-costalen Winkel aufmerksam zu machen, ein Thema für sich, das einmal einer ausgedehnten Forschung wert wäre.

Nicht vergrößerte Herzen.

Fig. 157. Nr. 5096: 26 jähr. schlanke Frau. Mutter an Lungenleiden gestorben. Pat. hat zweimal Hämoptoë in den letzten 1½ Jahren gehabt. Herz etwas sagittal gestellt, an der unteren Grenze des Normalen, aber nicht atrophisch, keine Diminutio.

Nr. 7448: 23 jähr. schlanker Mann aus gesunder Familie. Bronchialkatarrhe häufig; vor kurzem Grippe. Herz in mittlerer Größe der Norm und in normaler Lage.

Nr. 6309: 20 jähr. mittelgroßer, proportioniert gebauter Mann; leidet viel an Bronchialkatarrhen. Herz nahe der oberen Grenze des Normalen, dem Zwerchfell gut aufliegend, ein paar Grad nach hinten sich umlegend; mittlerer linker Bogen nicht sichtbar.

Nr. 6261: ca. 35 jähr. (ca. 180 cm) großer, breiter Mann. Opernsänger. Keine Klagen. Rein wissenschaftliche Aufnahme. Herz nahe der oberen Grenze des Normalen; dem Zwerchfell gut aufliegend.

Nr. 6369: ca. 40 jähr. (ca 175 cm) großer Mann; seit 6 Wochen zweimal Hämoptoë. Rechtes Zwerchfell reichlich hoch, linkes reichlich tief stehend. Herz in mittlerer Größe der Norm, dem Zwerchfell breit, aber schief aufliegend und stark nach hinten umgefallen.

Nr. 8710: 35 jähr. (ca. 155 cm) kleiner Mann von proportioniertem Körperbau. „Nervöse" Herzbeschwerden. Herz der Körpergröße entsprechend, durch hochstehendes linkes Zwerchfell quer aufliegend und deutlich nach rechts verschoben. — S. außerdem die Skizzen Fig. 156.

Vergrößerte Herzen.

Figur 158. Nr. 8908: ca. 35 jähr., sehr großer (ca. 190 cm!) schlanker Mann. Unbestimmte Klagen betr. Krustkorb. Herztöne rein. Lage des Herzens normal. Vergrößerung mäßigen Grades des linken Ventrikels (mit stumpfer hypertrophischer Spitze).

Digitized by Google

Nr. 5867: 22½ jähr., 166 cm großer Mann; seit 4 Jahren Herzbeschwerden. Keine Geräusche an den Ostien! Myasthenie? Linker Ventrikel mäßigen bis mittleren Grades vergrößert, linker mittlerer Bogen erheblich ausgeprägt; Herzachse etwas horizontaler als der Norm entspricht.

Nr. 10150: 40 jähr., 184 cm großer, breiter Mann. Meisterschaftsringer. Statur ganz ähnlich dem Pat. Nr. 6261. (Bild links daneben!) Keine Beschwerden. Sportherz. Mäßige Vergrößerung des linken Ventrikels und linken Vorhofs, Vergrößerung mäßigen bis mittleren Grades des rechten (Ventrikels und) Vorhofs.

Nr. 9571: 67 jähr. schlanke Frau. Keine Herzbeschwerden. Zufallsbefund. Röntgenaufnahme geschah wegen Contusio thoracis. Ganz absonderliches Schattenbild des sicher (mittleren Grades) vergrößerten, an der Spitze durch hochstehendes linkes Zwerchfell gehobenen und gedrehten Herzens. Es dürften alle vier Herzteile hypertrophisch vergrößert sein.

Nr. 5527: ca. 60 jähr., mittelgroße, etwas starke Frau (Gatte Luetiker). Seit vielen Jahren Herzbeschwerden, voriges Jahr apoplektischer Anfall leichter Art. Jetzt schabende Geräusche über allen Ostien. Linker Ventrikel nach unten außen vergrößert (Dilatation), mittlerer linker Bogen unsichtbar, Herz nach hinten umfallend, „Entenform". Typus der Aorten-Insuffizienz. Aortenbogen gerade noch in normalen Grenzen.

Nr. 6411: 35 jähr. Frau mittlerer Größe; seit 1½ Jahren Herzbeschwerden. Atherosklerose. 2. Aortenton deutlich accentuiert, etwas klingend, keine Geräusche über den Ostien, Blutdruck 160 Riva-Rocci. Pulz kräftig, regelmäßig, schnellend. Knoten in den Venae epigastricae fühlbar; linkes Bein ödematös. Herz: Linker Ventrikel zeigt Vergrößerung mitleren Grades; linker mittlerer Bogen über die Norm ausgeprägt.

---

vom Körpergewicht und Größe, von der Constitution, von Alter und Geschlecht, sondern auch von Körperstellung, Schlagvolum und Pulsfrequenz, der Atmungsphase, von Muskelarbeit u. a."[501]). In erster Linie sind folgende Punkte bei jeder Herzschatten-Beurteilung zu bedenken:

a) Bei Individuen mit kurzem breitem Körperbau sowie bei alten Leuten liegt die Herzachse mehr horizontal, die äußerste linke Schattengrenze liegt weiter lateral, „Querherz".

b) Bei schlanken Individuen mit hohem Thorax, bei Jugendlichen sowie bei erwachsenen enteroptotischen Personen liegt die Herzachse mehr vertikal, der Kontur des linken Ventrikels liegt weiter medial von der Mamillarlinie, „Steilherz".

c) Bei Bildern resp. Zeichnungen des Herzens, die im Liegen gewonnen sind, steht das Zwerchfell höher wie im Stehen, mithin wird die Herzspitze etwas gehoben, und reicht der äußerste linke Kontur etwas weiter lateral als bei demselben Individuum in stehender Haltung.

Die Herzachse normalgroßer und normalgestalteter liegt ferner horizontaler, als der Norm entspricht, bei Vorhandensein von Lebertumoren, Meteorismus, Ascites, subphrenischem Abszeß, Zwerchfellhernie oder Eventration, rudimentärer Eventration (starker ausgedehnter Magenblase), Tumoren des Hypochondriums u. a., kurz bei allen Fällen, bei denen ein Hochstand des Zwerchfells besteht.

Mamillar- und Parasternallinie schwanken bekanntlich in ihrem Abstand von der Körpermittellinie in weiten Grenzen. Sich nach

[501]) Kraus l. c. später.

Digitized by Google

ihnen bei der Beurteilung der Herzgröße zu richten, hat daher nur bedingten Wert. Immerhin wird man sich in jedem Falle (bei Männern) die linke Mamilla durch eine kleine Bleimarke kennzeichnen, aber bei der Beurteilung berücksichtigen, daß ein Cor, das bis zur Mamillarlinie reicht, nicht vergrößert zu sein braucht (dann, wenn die Mamillae relativ nahe der Mittellinie sich befinden); daß ferner ein Cor, dessen Spitze 2 Querfinger innerhalb der Mamillarlinie sich befindet, doch vergrößert sein kann (dann, wenn die Mamillae sehr weit von der Mittellinie des Körpers abstehen)[502]).

Es soll vorgekommen sein, daß der Rechts- und Linksabstand des Herzens zu Unrecht bis um 1 cm verlängert angenommen wurde, weil die Herzkonturen von den Rippen überlagert oder Winkel durch dieselben ausgefüllt wurden[503]).

Größe des ganzen Herzens.

Normale Herzgröße[504]). Als am zuverlässigsten bei den Ausmessungen des Herzens hat sich die Transversaldimension (= sogenannte „basale Breite") erwiesen. Dieselbe wird erhalten, wenn man je ein Lot von dem äußersten rechten und dem äußersten linken Punkt der Herzsilhouette auf eine Horizontale fällt (oder den MR [= Medianabstand rechts] und den ML addiert). Die folgenden Maße (Mittelwerte) gelten alle für:

A. Herzgröße bei Mittelstellung der Atmung und bei Rückenhorizontallage:

Kinder:

Körpergröße	Transversal-Dimension
111 bis 120 cm	9,25 cm
121 „ 130 „	9,9 „
131 „ 140 „	10,2 „

Männer:

Körpergröße	Transversal-Dimension
145 bis 154 cm	11,4 cm
155 „ 164 „	12,8 „
165 „ 174 „	13,0 „
175 „ 184 „	13,5 „

[502]) S. dazu auch Ed. Müller: Röntgenologische Beobachtungen über Fehlerquellen der klin. Herzgrößenbestimmung. Münch. Med. Wochenschr. 1914, Nr. 23.

[503]) Mit erläuternder Skizze bei Huismans l. c.

[504]) Ausführliches findet man in den Arbeiten von Moritz, Dietlen u. Veith: im Deutschen Archiv für klin. Medizin. Bd. 81 u. ff. Münch. Med. Wochenschr.; Fortschritte; Deutsche Klinik, Bd. 4, Abt. 2 und Jahrbuch f. Kinderheilkunde 1908, Arbeiten, denen auch die folgenden Maße entnommen sind; siehe ferner Groedel: Die Röntgendiagnostik der Herz- und Gefäßerkrankungen. Berlin 1912 (Meußer); sowie Dietlen: Ergebnisse des med. Röntgenverfahrens für die Physiologie. Ergebnisse der Physiologie. 10. Jahrg. S. 597—639. — Wenckebach: Kongreß für Innere Medizin in Warschau. 1916. — Ferner die Monographie von H. Dietlen: Herz und Gefäße im Röntgenbilde. 1923. Leipzig (Barth). — Groedel, im Atlas Groedel. 1924.

Digitized by Google

Weiber:

Körpergröße	Transversal-Dimension
145 bis 154 cm	11,6 cm
155 „ 164 „	11,9 „
165 „ 174 „	12,3 „

B. Herzgröße in Mittelstellung bei stehender Haltung:

Erwachsene Männer:	13 cm
Unerwachsene Männer:	12 „
Erwachsene Weiber:	12 „
Unerwachsene Weiber:	11 „

Letztere Maße gelten wohl für Personen mittlerer Körpergröße.

C. Bei während kräftiger Inspiration gewonnenen Herzschatten sind diese Werte um rund 6 mm zu reduzieren.

Tabelle nach Dietlen für den praktischen Gebrauch

Mittelwerte! (nicht Minimal- oder Maximalgrößen)

Männer

Gewichtsgruppen	Durchschnittsgröße	Tr.	L.
40—49,9 kg	150—160 cm	11. 12. 13 cm	12. 13. 14 cm
50—74,9 „	160—180 „	13. 13. 15 „	13. 14. 15 „
75— „	180— „	14. 14. 15 „	14. 15. 16 „

Frauen

Gewichtsgruppen	Durchschnittsgröße	Tr.	L.
40—44,9 kg	145—154 cm	10,5. 11. 11,5 cm	12. 12. 13 cm
45—59,9 „	155—164 „	11,5. 12. 13,5 „	12. 13. 14 „
60— „	165— „	12. 13. 14 „	13. 14. 15 „

Das Verhältnis Tr (= Transversal-Durchmesser) zu L (= Längsdurchmesser) beträgt beim normalen Herzen durchschnittlich 1,0 : 1,1 oder 10 : 11; d. h. der Befund Tr=L oder gar Transversal-D größer als Longitudinal-D. spricht fast stets für pathologische Zustände:

Verfasser macht zur Zeit alle Herzaufnahmen bei 2 m Focusabstand (s. später „Teleröntgenographie"), bei stehender Haltung des Patienten und bei guter, aber nicht forcierter Inspirationsstellung des Thorax. Man läßt den Pat. tiefer als bei gewöhnlicher Atmung einatmen, aber ohne jede Anstrengung. Die Norm der Transversal-Dimension, der basalen Breite, ist dabei 11—13 cm je nach Größe und Statur des erwachsenen Patienten. Diese Maße sind in jahrzehntelanger Praxis erprobt. (S. jedoch auch nächsten Artikel.)

Wie bei Schwerarbeitern die Körpermusculatur bedeutend umfänglicher wird, so wird bei ihnen auch die Herzmusculatur voluminöser[505]). Ihre Transversal-Dimension kann die genannten Normalmaße um

[505]) Schieffer: Über den Einfluß der Berufsarbeit auf die Herzgröße. Deutsches Arch. f. klin. Medizin 92, Heft 5—6. — Buschan: Sport und Herz. München 1910. Verlag Reinhard.

Digitized by Google

2 cm übersteigen. Das gleiche ist der Fall bei dauernd in der Übung bleibenden Sportleuten. Solche Herzen, die in der großen Mehrzahl als durchaus gesund anzusehen sind, bilden also eine Ausnahme. (Training-Herz, Arbeitshypertrophisches Herz.) Auch bei Soldaten am Ende der Militärdienstzeit findet man zuweilen übernormalgroße, aber gesunde Herzen. Sportherzen s. Fig. 158, Nr. 10150 (Meisterringer) und Fig. 171, Nr. 2811 (Tennisspieler, Hochtourist u. Skiläufer). Man wird solche vergrößerte Herzen erst als pathologisch bezeichnen dürfen, wenn Beschwerden auftreten. Natürlich ist die Grenze zwischen einfacher Erstarkung und pathologische Folgen zeigender Anstrengung des Herzens fließend und schwer zu erkennen. Ob diese Vergrößerungen auf Hypertrophie oder Dilatation beruhen, darüber gehen die Ansichten erster Forscher auseinander[506]).

Das Herzgewicht geht parallel mit dem Körpergewicht, mit der Körpergröße und insbesondere mit der Entwickelung der Musculatur.

Radfahrer weisen stets größere Herzmaße auf als Nichtradfahrer. Bekanntlich ist Radfahren der für das Herz schädlichste Sport. Man wird also vorsichtig sein müssen, solche Herzen noch als normal gelten zu lassen. Auch für Ruderer gilt das gleiche.

Vergrößerte Herzen sind, wie bereits oben erwähnt, normalen Herzen so gut wie niemals geometrisch ähnlich. Immer ist bei einer Vergrößerung auch die Form verändert. Die characteristischsten Formen entstehen bei den Klappenfehlern (s. später).

Bei beträchtlicher Vergrößerung eines Herzviertels werden auch die drei anderen Herzviertel beeinflußt, durch Druck und Zug des vergrößerten Teiles auf die benachbarten Teile. So bewirkt z. B. das vergrößerte Herzviertel manchmal an den benachbarten Teilen auch eine Veränderung der Form, indem der benachbarte Wandteil mitgezogen, ausgezogen wird; vor allem erzeugt die Vergrößerung eines Ventrikels eine Vergrößerung des dazugehörigen Vorhofs und des anderen Ventrikels. Bei Vergrößerung des links von der Mittellinie gelegenen Teils (und umgekehrt) wird ferner das Herz im ganzen ein wenig nach rechts verschoben, doch nicht so stark, daß dadurch etwa die Einseitigkeit der Vergrößerung geradezu unkenntlich würde. — Ein vergrößertes und daher schwerer gewordenes Herz sinkt bei aufrechter Stellung des Oberkörpers tiefer ins Abdomen, dabei im allgemeinen zunächst seine Schräglage im Brustkorb beibehaltend. Außerdem dreht sich ein vergrößertes Herz durch Mangel an freier Beweglichkeit, also durch Raummangel, im Brustkorb um seine verticale (der Rumpfachse parallele) Achse, von oben betrachtet umgekehrt zur Richtung des Uhrzeigers; es liegt nun mit der Länge mehr frontal im Brustkorb, es blickt also mit der Spitze nicht mehr so stark nach vorn wie normal, sondern mehr nach der Seite[507]).

Acute Herzerweiterung, mitunter mit unvollkommener Rückbil-

[506]) Dietlen u. Kaufmann l. c.

[507]) Fast wörtlich nach Kienböck l. c.

Digitized by Google

dung, kommt bei Infectionskrankheiten, bes. Diphterie, Scharlach, Polyarthritis rheum. acuta, Sepsis u. a. vor, wie ja klinisch längst bekannt.

Die Stelle, an welcher der linke mittlere Bogen mit einem Knick in den unteren Bogen übergeht, gilt als bemerkenswerter diagnostischer Anhaltspunkt[508]), da er dem oberen Begrenzungspunkt des linken Ventrikels entspricht. Bei aufrechter Stellung des zu Untersuchenden steht dieser Punkt ein wenig tiefer als der obere Endpunkt des auf der anderen Seite gelegenen Bogens des rechten Vorhofes; unter krankhaften Bedingungen aber ändere sich das Stellungsverhältnis dieser Merkpunkte; so z. B. steht der linke Grenzpunkt bei der Mitralstenose beträchtlich tiefer als der rechte.

Findet man bei einem Patienten in höherem Lebensalter ein etwa normalgroßes Querherz, das aber nicht in den Brustkorb hinaufgeschoben ist, sondern vielmehr sehr tief liegt oder hängt entsprechend dem gleichzeitig vorhandenen Tiefstand des Zwerchfells, so handelt es sich um ein typisches Altersherz. Altersherzen sollen immer etwas dilatiert sein[509]).

Was das normale Verhältnis des rechten und linken Medianabstandes (= Abstand des lateralsten Punktes des rechten und linken Herzschattenanteils von der mittleren Sagittalebene des Körpers) zueinander anbetrifft, so beträgt es in horizontaler Rückenlage bei erwachsenen Männern 1:2,1; bei erwachsenen (jüngeren) Frauen 1:2,4; bei Kindern 1:2,2 (die auffallende Zahl 2,4 für den linken Anteil des Herzschattens bei Frauen ist Folge der Thoraxform und costalen Atmung und damit zusammenhängendem hohem Zwerchfellstand, der wieder besonders ausgesprochen die rechte Zwerchfellhälfte betrifft. Dadurch und ferner durch die bei der Frau im Durchschnitt geringere inspiratorische Verschiebung des Zwerchfells ist das Herz etwas höher im Thorax gelagert und, wie bei hohem Zwerchfellstand die allgemeine Regel ist, in eine mehr linksseitige Lage gedrängt). Beim Stehen und Sitzen ergibt sich für Männer ein Verhältnis von 1:1,9. Bei alten Leuten ist häufig das Herz weiter nach links gelagert als bei jüngeren. Grund: Elastizitätsverlust der Aufhängebänder und Altershypertrophie des linken Ventrikels.

Eine mäßige Verlagerung des Herzens nach links und oben, die eine Vergrößerung vortäuschen kann, kommt bei Gravidität vor. Eine tatsächliche Zunahme der Herzgröße während der Gravidität kommt für gewöhnlich nicht vor.

Ein auffallend schmales (kleines), steilgestelltes Herz (Cor pendulum) trifft man sehr häufig bei tuberculösen Patienten oder den Abkömmlingen Tuberculöser an, ohne daß irgendwelche Beschwerden (im Frieden) auf das Herz hinweisen bzw. hinwiesen. Solche Herzen werden als Folge und Ausdruck einer allgemeinen Unterernährung angesehen, wenn auch noch viele Momente der Aufklärung bedürfen. Hierher ge-

[508]) Gerhartz: Leitfaden der Röntgenologie. Urban u. Schwarzenberg 1922.

[509]) Dietlen l. c. — Kraus: Über konstitutionelle Schwäche des Herzens. Deutsche Medizin. Wochenschr. 1917. Nr. 37. — Staub: Über das „kleine Herz". Münchener Med. Wochenschr. 1917. S. 1442. Nach Staub l. c. S. 000.

Digitized by Google

hört Fig. 000, Nr. 5096: Frau mit Lungentuberculose, deren Mutter einem Lungenleiden erlegen war. Weniger sagittal gestellt, aber wegen seiner Schmalheit ebenfalls hier gehört das Herz Fig. 000, Nr. 5364: 20jähriges, gesund aussehendes Mädchen, deren Vater an Phthisis galoppans 2 Jahre nach ihrer Geburt gestorben, und die selbst schon als 12jähriges Kind eine sehr große verkalkte Hilusdrüse links unten aufwies. Den besten Typ des unter allen Umständen pathologisch kleinen Herzens, des hypoplastischen, des Tropfenherzens, der constitutionellen Herzschwäche (Kraus 1905) haben wir in Fig. 159, Nr. 3042 vor uns[510]). Es pflegt mit entsprechender Mangelhaftigkeit des Körpers überhaupt, namentlich des Geschlechtsapparates, verbunden zu sein. Meist bestehe auch gleichzeitige Enge der Aorta (in unserem Falle wohl nicht!). Selbst bei Mittelstellung liegt dabei das Herz dem Zwerchfell nicht auf. Zwerch-

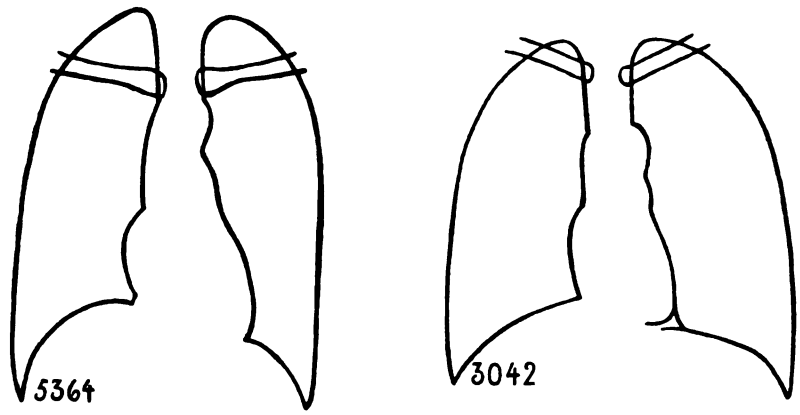

Fig. 159.

felltiefstand ist also nicht die Ursache der Steilstellung des Tropfenherzens (zum Unterschied von eigentlichem Cor pendulum, das an hochgradigem Zwerchfelltiefstand gebunden ist, und über dessen Zugehörigkeit zum Tropfenherz gestritten wird). Beim Tropfenherz handelt es sich gar nicht um übermäßig „Langbrüstige" mit besonders tiefstehendem Zwerchfell. In unserem Falle kann ebenfalls von einer Langbrüstigkeit oder einem paralytischen Thorax keine Rede sein; bez. Zwerchfellstandes sei bemerkt, daß die Aufnahme bei tiefer Inspiration vorgenommen wurde. — Von anderer Seite werden 4 Typen des röntgenologischen Schattenbildes der „kleinen Herzen" gezählt: 1. schmale Herzen mit normalen Bogenausladungen, 2. normal configuriertes Herz, dem ein schmales Gefäßband aufsitzt, 3. Herz mit ausgesprochenem, meist auch kräftig pulsierendem, linkem, mittlerem Bogen, 4. das Tropfenherz; ihm fehlen die dem normalen Herzen zukommenden Einzelheiten des Schattenbildes, der rechte und linke Herzrand verlaufen nahezu parallel. Der Herzschatten berührt das Zwerchfell kaum und ist median gestellt. Diese

[510]) Moritz; s. Groedel l. c. S. 57.

Digitized by Google

— übrigens seltene Formen seien nicht zu verwechseln mit den steil oder schräg gestellten, kleinen Herzen, die bisher allgemein als Tropfenherzen bezeichnet würden, die aber normale Bogenausladungen zeigten, und in einer ihrer Größe entsprechenden Ausdehnung dem Zwerchfell aufsäßen. — Diese Tropfenherzen seien ausschließlich bei schwer Tuberculösen gefunden worden. — Man ersieht, daß wenig Klarheit und Einigkeit über den Begriff des Tropfenherzens, Pendelherzens und hypoplastischen Herzens herrscht. Da mit der Bezeichnung „Tropfenherz" jetzt fast immer der Begriff der constitutionellen Herzschwäche und neuerdings fast ausnahmslos der der Hypoplasie verbunden, so wird für die anderen Formen ähnlicher Art jetzt einfach „schmales Steilherz" vorgeschlagen, zumal es viele schmale, tropfenförmige Herzen geben soll, die nichts mit beiden Besonderheiten zu tun haben[511]). Werte des Transversal-Durchmessers unter 12 sind die Regel und solche unter 10, wenigstens beim stehenden Menschen, nicht selten. Ein schmales und steilgestelltes Herz ist also im allgemeinen, lediglich der Größe nach beurteilt, kein unterwertiges, kein hypoplastisches Herz, sondern in den meisten Fällen nur eine Teilerscheinung einer allgemeinen Habitusanomalie. Zusammenfassend: Man soll zwischen Tropfenherz, Pendelherz, asthenischem Herz, hängendem Herz, mediangestelltem Steilherz keinen strengen Unterschied mehr machen, selbstverständlich, soweit es sich um die im Röntgenbilde erkennbare Form handelt. Auf keinen Fall soll man alle diese verschiedenen Herzformen unter dem Sammelnamen „kleines Herz" führen. Die Klinik soll im einzelnen Falle den Ausschlag geben. In der Bezeichnung „kleines Herz" liegt ein Werturteil, in dem der Begriff eines zu kleinen, also hypoplastischen Herzens steckt. Dies Urteil solle man für die Fälle aufbewahren, bei denen ein Mißverhältnis zwischen Herzvolumen und Körperproportion sicher anzunehmen oder nachzuweisen ist. Es gäbe nicht viele kleine Herzen. Übrigens sei nicht jedes tropfenförmige Herz ein kleines Herz, während andererseits kleine Herzen nicht nur unter dem Bilde des Tropfenherzens, sondern unter jeder Form vorkommen könnten. Im Kriege hätten sich die gewöhnlichen Tropfen-, Pendel- usw. Herzen ganz erträglich, häufig sogar in normaler Weise leistungsfähig erwiesen[512]).

Ein kleines Herz soll auch öfters bei Karzinomkranken gefunden werden, auch bei Morbus Adisonii soll ein solches vorkommen.

Vorübergehende Verkleinerung eines Herzens nach einmaligen starken, langandauernden Anstrengungen spricht für ein normales Herz. Es ist aber jetzt festgestellt[513]), daß während der Arbeit selbst sicher eine Vergrößerung des Herzens vorhanden ist. Aber sonst soll das Herz durch Pulsbeschleunigung kleiner, durch Pulsverlangsamung größer werden.

---

[511]) Dietlen, A. Hoffmann, Wenkebach, zit. bei Dietlen.

[512]) Der letzte Abschnitt fast wörtlich nach Dietlen l. c.

[513]) Nicolai und Zuntz: Füllung und Entleerung des Herzens bei Ruhe und Arbeit. Berl. klin. Wochenschr. 1914. Nr. 18.

Digitized by Google

Vorübergehende Herzdiminution kommt auch vor bei hysterischer Stenokardie und bei Asthma bronchiale, ferner auch kurze Zeit nach starken Blutverlusten[514]).

Die Diagnose „Coronarsklerose" aus dem Röntgenbilde zu stellen, ist bisher nicht möglich gewesen. Erstens macht es die Kleinheit der Gefäße und ihre Entfernung von der photogr. Platte so gut wie unmöglich, ferner ist durch Leichenuntersuchungen nachgewiesen, daß die Sklerose der Coronargefäße nur selten mit Verkalkung einhergeht. Sklerose ohne Verkalkung aber wird bei den Coronargefäßen röntgenographisch sich wohl nie darstellen lassen.

Liegt ein Herz, das bei der Inspiration eine ganz normale Form zeigen kann, bei der Exspiration dem Zwerchfell auf in Gestalt eines schlecht gefüllten Beutels, einer formlosen Masse, eines Klumpens Teig („Symptom der exspiratorischen Abplattung"), so handelt es sich um ein schlaffes, ein atonisches Herz. Seine Längsachse hat sich dabei aus



Fig. 160[515]).

der früher mehr vertikalen Stellung in eine fast horizontale bewegt, der Neigungswinkel ist also bei der Exspiration kleiner geworden, er hat sich mehr dem rechten genähert. Die Herzform ist völlig verändert, sie ist gewissermaßen auseinander gegangen, nach rechts und links breiter geworden, sie hat sich förmlich der Zwerchfellkuppe angeschmiegt[516]). Die in ihrem Tonus geschädigten Muskelfasern des Herzens können der Hetung des Zwerchfells keinen Widerstand mehr entgegensetzen. Das Symptom gilt als durchaus brauchbar, es weist auf eine organische Grundlage der Beschwerden hin (Fig. 160), es bestätigt also direct die auf Grund klinischer Funktionsprüfung gewonnene Diagnose herabgesetzter Leistungsfähigkeit. Die Veränderung habe sich wiederholt bei Soldaten feststellen lassen, die herzschädigenden Einflüssen (Entbehrungen, Strapazen, Injectionen) ausgesetzt gewesen waren. Wenn man von schlaffem Tonus solcher Herzen („Kordatonie")[517]) spricht, so hat man den Be-

[514]) Dietlen l. c.

[515]) Nach Plaut l. c.

[516]) Zehbe: Beobachtungen am Herzen und der Aorta. Deutsche Mediz. Wochenschrift. 1916. Nr. 11. — C. Plaut: Über schlaffe Herzen im Röntgenbilde (zugleich zur Beurteilung des Zehbeschen Phänomens). Fortschritte. Bd. 26. 1918.

[517]) A. Hoffmann.

Digitized by Google

fund im Auge, der sich so oft bei den Obductionen solcher Leichen findet, die an lange zehrenden Krankheiten oder an für den Herzmuskel besonders deletären Zuständen gestorben sind. Ein solches Herz behält, im Gegensatz zum gut contrahierten Herzmuskel, auf den Tisch gelegt oder vom Obducenten in die Hand genommen, seine Form nicht bei: es fällt vielmehr auseinander, formt sich nach einer Unterlage, gerade wie der erschlaffte Muskel eines plötzlich gelähmten Gliedes[518]). Außer bei forcierter Exspiration kann das Phänomen des schlaffen Herzens auch bei Gasaufblähung des Magens zum Vorschein gebracht werden; im zweiten schrägen Durchmesser soll es oft noch besser zu erkennen sein als in sagittaler Durchleuchtungsrichtung.

Verfasser ist in der Lage, über 2 Fälle zu verfügen mit gleicher Statur, gleicher Thorax-Höhe und -Weite und gleicher Herzgröße und Tonus,

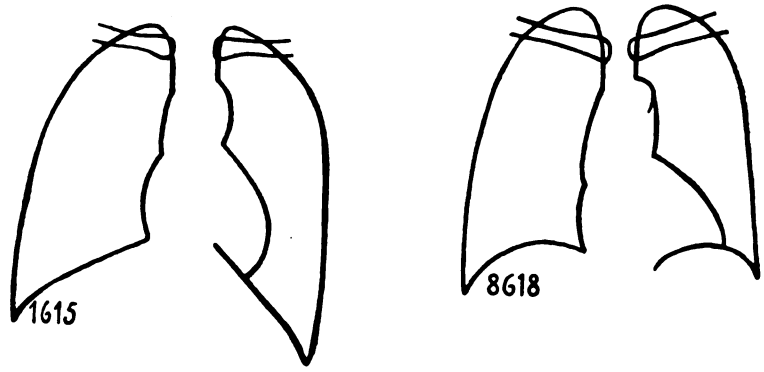

Fig. 161.

gleicher Respirationsstellung, aber extremem Zwerchfellstand (Fig. 161). In dem ersten Falle (Nr. 1615) handelt es sich um einen wegen schwerer Rippenmißbildung starren Thorax mit (nur bei Inspiration!) dachförmigem Zwerchfellstand, im anderen Falle (Nr. 8618) um Hochstand mäßigen Grades, wie er relativ häufig ist, der linken Zwerchfellhälfte. Von Interesse ist dabei das verschiedene Bild des Herzschattens.

Breite, plumpe, wenig gegliederte, breit dem Zwerchfell aufliegende Herzen sprechen für allseitige Dilatation.

Kugelige Form pflegen Kropfherzen zu haben[519]).

Veränderungen der einzelnen Herzabschnitte.

Grobe, sinnfällige Veränderungen eines Teiles des Herzschattenrisses, wie sie vorwiegend bei den Klappenfehlern auftreten, hier durchzusprechen, gehört nicht in den Rahmen dieses Buches, zumal meist bei Beginn des Pathologischen die Auscultation in den Vordergrund tritt und

[518]) C. Plaut l. c.

[519]) M. Otten: Die Bedeutung der Orthodiagraphie für die Erkennung der beginnenden Herzerweiterung. D. Arch. f. kl. Med. 1912. S. 370.

Digitized by Google

die Entscheidung gibt[520]). Aber doch muß hinsichtlich der weniger erheblichen Vergrößerungen und Verkleinerungen von Teilen des Herzens hier das zusammengestellt werden, was dem Röntgenuntersucher leicht entgehen kann, was er zu überschätzen und was er erfahrungsgemäß zu mißdeuten pflegt. Vor allen merke man: Bei Geräuschen über der Herzspitze und Aorta und bei Mangel anderer ausgesprochener Kennzeichen wird ein mehr kreisförmiges, von rechts unten nach links oben verbreitertes Herzbild auf Mitralinsufficienz, ein mehr nach links und unten ausgezogenes längliches Herzbild auf Aorten-Insufficienz hinweisen. Einzelheiten s. die nächsten Artikel.

Linke Herzhälfte.

Die Herzspitze ist im Liegen runder (als im Stehen), reicht weiter nach außen und häufig auch etwas mehr nach oben, bezogen auf den Zwerchfellbogen.

Mitunter scheint der Spitzenstoß außerhalb der Herzgrenzen zu liegen (Ursache: schräge Richtung der Kraftwirkung des Spitzenstoßes)[521]). Daher scheinbare Verlagerung um so größer, je dicker die Brustwand, je stärker die Pulsation. (Dann pflegt auch bei stark hebendem oder verbreitertem Spitzenstoß die Herzdämpfung leicht zu groß percutiert zu werden.)

Ist bei Herzaufnahmen im Stehen trotz absolut scharfen, reinen Bildes die Herzspitze mit einer Art Lichtschleier bedeckt, so darf das nicht als pathologisch gedeutet werden. Die Erscheinung entsteht dadurch, daß in der Luftblase des Magens reichlich Sekundärstrahlen entstehen, welche hier einesteils eine Überexposition, anderenteils eine Unschärfe hervorbringen.

Ist am Herzschattenbild Fettleibiger die Herzspitze nicht gut abgerundet, sondern nach unten und außen mehr spitz ausgezogen, so soll dies durch auf der Perikardialfläche hier aufgelagerte Fettmassen, den sog. „Fettbürzel" bedingt sein[522]). Manchmal soll sie im aufsteigenden, pulmonalen Teil leicht eingekerbt erscheinen, ebenfalls durch den Perikard-Fettansatz bedingt. Cave: Verwechselung mit Perikarditis! Nun ist aber „der Fettbürzel" sogar oft bei Tuberculösen und zwar nicht nur bei solchen, die besonders stark aufgemästet waren[523]). Übrigens soll ein etwas matterer Rand des Herzschattens (auf Momentaufnahmen!) be-

---

[520]) Eingehendere Ausführungen über die ausgesprochenen Veränderungen der einzelnen Herzabschnitte finden sich in den zitierten Büchern von Dietlen, Groedel, sowie Vaquez und Bordet. Die ersten entsprechenden Bilder finden sich wohl bei Sautiard: L'air de projection du Coeur. Thèse de Paris 1900; und vom Verfasser im „Lehrbuch der klin. Untersuchungsmethoden" von Eulenburg, Kolle u. Weintraud (s. die Bromsilbertafel nebst Text).

[521]) Moritz; s. Groedel l. c. S. 57.

[522]) G. Schwarz: Über einen typischen Röntgenbefund am Herzen Fettleibiger. Wiener kl. Wochschr. 1910. Nr. 51. — Roemheld. D. Arch. f. klin. Med. 1913. Nr. 3.

[523]) Dietlen.

Digitized by Google

sonders am oberen Teil des linken unteren Bogens für stärkere perikardiale Fettansammlung sprechen[524]).

Bei normalen Herzen hebt sich die Herzspitze bei tiefer Inspiration in ihrem ganzen Umfange von der linken Zwerchfellkuppe ab; ist dies nicht der Fall, so liegt Hypertrophie der Ventrikel und besonders des linken Ventrikels vor[525]). So ist eine auffallend breite, plumpe fast kreisrund geformte Herzspitze, die nicht in den Zwerchfellschatten eintaucht, sondern — oft selbst bei Horizontallage, häufiger im Stehen und fast immer bei tiefer Inspiration — oberhalb der Zwerchfellkuppe liegt, typisch für Aorteninsufficienz-Herz. Gleichzeitig pflegt der Aortenbogenschatten verbreitert zu sein (Entenform des Herzens!). Bei reiner Aortenstenose ist die Spitze nicht plump und nicht kreisrund[526]).

Herzen vom Typ der Aorten-Insufficienz kommen auch bei beginnender Schrumpfniere vor. — Auch das Herzbild bei beginnender Hypertonie ist ein ähnliches.

Auf Röntgenogrammen, besonders von Männern, die bei tiefer Inspiration aufgenommen sind, zeigt der linke Ventrikelkontur mitunter keinen gut gekrümmten, sondern einen sehr flach gedrückten Bogen, der fast einer geraden Linie nahekommt. Der Anfänger kann sich verleiten lassen, hier ein schlaffes Herz anzunehmen. Eher das Gegenteil ist der Fall. Solche Röntgenbilder besagen nur, daß die gut elastische (normale) Herzmusculatur dem durch die tiefe Inspiration straff angespannten Perikard nachgibt, und das Herz in diesen Fällen etwas nach hinten umgelegt ruht. Bei Hypertrophie des linken Ventrikels findet man diese Streckung des Bogenkonturs nicht.

Bei sehr erheblich nach links vergrößertem Herzen ergibt die exacte Röntgenuntersuchung einen kleineren Herzbefund als die Percussion. Das scheinbar Paradoxe dieser Auffassung läßt sich durch die einfachsten physikalischen Gesetze erklären[527]).

Mehr parabolische Begrenzung soll einem normalen, mehr hyperbolische einem dilatierten, mehr elliptische einem hypertrophischen linken Ventrikel entsprechen[528]). Doch wird dies nicht allseitig anerkannt. Nur so viel scheint sicher, daß eine stärkere Krümmung, besonders des unteren Teiles des l. Kammerbogens für Hypertrophie spricht. Die in den üblichen Durchmessern gefundenen Größenmaße können dabei ganz normal sein[529]).

Geringe Erweiterung der linken Kammer kann im Vorderbilde zweifelhaft sein, während sie im 2. schrägen Durchmesser (von rechts

[524]) Munk l. c.
[525]) P. Schrumpf: Klinische Herzdiagnostik. Berlin 1919 (Springer).
[526]) Dietlen l. c.
[527]) S. die Erläuterung im Atlas Groedel.
[528]) G. Schwarz: Über röntgenoskop. Messungen und Analyse der Herzkammer-Pulsationen. Med. Klin. 1920. Nr. 32.
[529]) Dietlen l. c.

Digitized by Google

hinten nach links vorn) sich als zweifellos vorhanden kundgibt, da ja die linke Kammer in der Hauptsache dem dorsalen Teil des Herzens angehört[530]).

Stärkere Krümmung des Bogens des linken Ventrikels, größere Plumpheit der Herzspitze, verstärkte Herzaction, oft auch deutlicher Absatz zwischen Vorhof und Ventrikel spricht mehr für Hypertrophie als für Dilatation. Rückbildung der Vergrößerung bei erfolgreicher Therapie soll besagen, daß es sich um Dilatation handelte[531]).

Vergrößerung des Herzens nach links kann bei normaler Herzgröße vorgetäuscht werden: bei Querlagerung des Herzens, ferner dadurch, daß bei Vergrößerung der rechten Kammer der linke Kammerbogen nach hinten außen gedrängt und dadurch Vergrößerung der linken Kammer zu bestehen scheint[532]). Zur Entscheidung durchleuchte man den Patienten in linker Profilstellung.

Ist der linke Kammerbogen mehr im Basisteil der Kammer als im Spitzenteil gewölbt, so spricht dies für Mitral-Insufficienz.

Die linke Kammer, normal, kann verkleinert erscheinen bei Drehung des Herzens um die verticale Körperachse (Steilherz, Tropfenherz).

Nähert (oder übertrifft) der Transversal- den Längs-Durchmesser, so ist das typisch für Mitral-Insufficienz; bei Erweiterung des linken Ventrikels aus anderen Ursachen trifft dies Verhältnis nicht zu[533]).

Trotz normalen Vorderbildes kann eine isolierte Vergrößerung des linken Vorhofes — die allerdings ohnedies sehr selten ist, z. B. bei langsam entwickelter Mitralstenose vorkommt — vorhanden sein. Der Vorhof erweitert sich nämlich in erster Linie in ventrodorsaler Richtung. Daher erkennt man die Erweiterung zweifelsfrei im l. Profilbild und im 1. schrägen Durchmesser[534]).

Umschriebene rundliche Ausbuchtungen des Herzschattens wurden bei dem so seltenen Herz-Aneurysma gefunden. Sie kommen an der Herzspitze und ihrer Vorderfläche vor und können leicht übersehen werden[535]).

Die deutliche Vergrößerung des Volumens des linken Herzohrs mit ovoidaler Form des Herzschattens und ohne deutliche Vergrößerung des Herzschattens kommt gewissermaßen constant bei Mitralstenose vor, während Dilatationen des linken Herzohrs mit ausgeprägter systolischer Pulsation und kugelförmiger Gestalt des Herzens mit deutlicher Vergrößerung des Herzschattens gewissermaßen immer mit Mitralinsufficienz in Beziehung zu bringen ist[536]).

Die Stelle, an welcher der linke mittlere Bogen mit einem Knick in den unteren Bogen übergeht, gilt als bemerkenswerter diagnosti-

[530]) Vaquez u. Bordet. [531]) Haudeck l. c. und Dietlen l. c.
[533]) Dietlen u. Vaquez u. Bordet. [532]) Dietlen l. c. [534]) Dietlen l. c.
[535]) Kienböck, Kraus, Christian u. Frik, Aßmann, s. bei Dietlen.
[536]) Wörtlich übersetzt nach Pesci: L'aumento di volume della arecchietta sinistra del cuore nel quadro röntgenologico. La radiologia medica. 1914. Nr. 3.

Digitized by Google

scher Anhaltspunkt, da er dem oberen Begrenzungspunkt des linken Ventrikels entspricht. Bei aufrechter Stellung des zu Untersuchenden steht dieser Punkt ein wenig tiefer als der obere Endpunkt des auf der anderen Seite gelegenen Bogens des rechten Vorhofes; unter krankhaften Bedingungen aber ändere sich das Stellungsverhältnis dieser Merkpunkte, so z. B. steht der linke Grenzpunkt bei der Mitralstenose beträchtlich tiefer als der rechte[537]) (wiederholte).

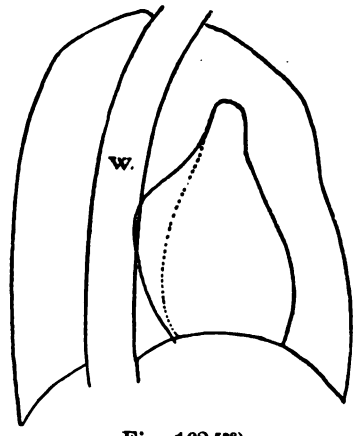

Fig. 162[538]).

Eine starke Verdunkelung des mittleren Drittels im 1. schrägen Durchmesser (rechte Brustseite anliegend, Körper ca. 50 Grad gedreht, linke Brustseite abstehend) rührt von einer Hervorwölbung (Vergrößerung) des linken Vorhofes her (bei Mitralinsufficienz, besonders bei Mitralstenose, beim Offenbleiben des Ductus Botalli [s. auch Fig. 162], bei der congenitalen Aortenstenose, beim Kropfherzen, in sehr geringem Grade auch beim Tropfenherzen).

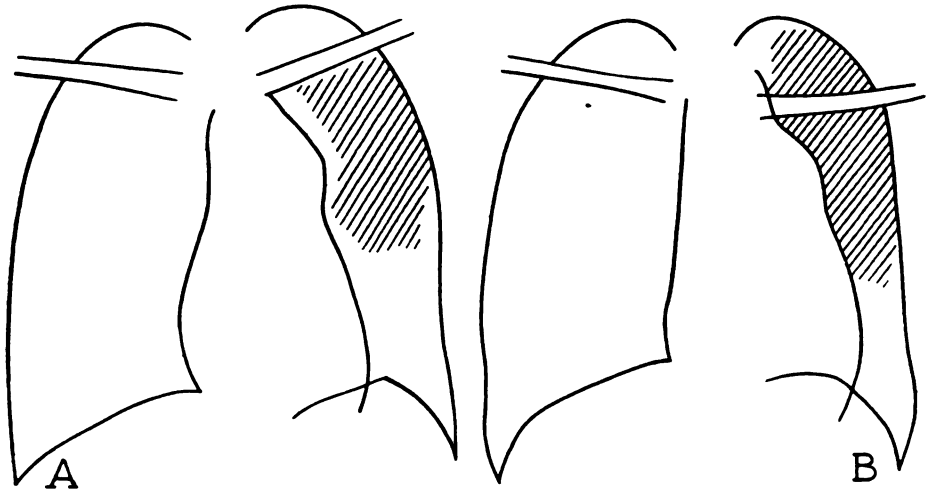

Fig. 163.

Eine häufige Art von Lungentuberculose beginnt im linken Oberlappen (s. Fig. 163). Verf. verfügt über eine Reihe solcher einander fast gleicher Bilder. Bald rückt dann der Herzschatten nach links und der Pulmonalisbogen tritt hochgradig nach links heraus, wohl infolge Pleura-Verwachsungen.

Die Erweiterung des Pulmonalisbogens wurde bisher von deutscher Seite als typisch für Offenbleiben des Ductus Botalli, von fran-

[537]) Gerhartz: Leitfaden der Röntgenologie. 1922 (Urban u. Schwarzenberg).
[538]) Aus H. Gerhartz: Leitfaden der Röntgenologie. 1922 (Berlin-Wien).

Digitized by Google

zösischer Seite für typisch für Pulmonalstenose angesehen. Es handelt sich hier um ein Gebiet von noch nicht gesichertem diagnostischen Besitz. Jedenfalls kann das Röntgenbild der Pulmonalis-Erweiterung bei so verschiedenen Störungen wie bei Ductus Botalli persistens und Pulmonalstenose vorkommen. Pulmonalis-Erweiterung kommt vor bei Stauung und Druckerhöhung im kleinen Kreislauf (Mitralfehlern, besonders Mitralstenose), Schrumpfungsvorgängen bes. bei Hilusdrüsen u. Lungentuberculose und auch bei anderen zu Drucksteigerung im kleinen Kreislauf führenden Lungenerkrankungen, endlich beim Emphysem-Herz (sowie bei schwerer Skoliose). — Pulmonalis-Erweiterung infolge Aneurysmas derselben oder infolge Durchbruch eines Aortenaneurysmas in die Arterie oder durch endokarditische Pulmonalis-Insufficienz sind sehr selten. Die Erweiterung fällt häufig im ersten schrägen Durchmesser noch mehr in die Augen und zeigt verstärkte Pulsation, dazu verbreiterten, abnorm dunklen und verstärkt eigenpulsierenden Hilusschatten. — Offe-

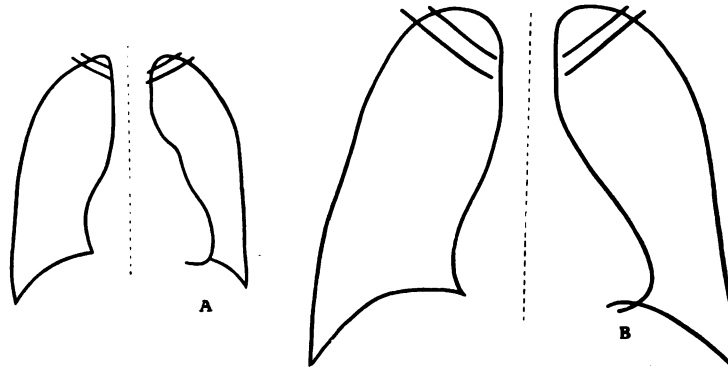

Fig. 164.

ner Ductus Botalli soll nur angenommen werden bei Verstärkung des 2. Pulmonaltones und Fortleitung des characteristischen Geräusches im 2. und 3. linken Intercostalraum, nach den Halsgefäßen und nach dem Rücken zu und bei anderen klinischen Zeichen. — Pulmonalstenose schafft zwar beträchtliche Erweiterung, soll aber selten isoliert vorkommen. Bei gleichzeitigem Ventrikelseptum-Defect scheint die Pulmonalis-Erweiterung ganz zu fehlen, oder sogar eine Concavität vorhanden zu sein; auch bei isoliertem Ventrikelseptum-Defect (häufiger congenitaler Fehler) fehlt die Erweiterung der Pulmonalis im allgemeinen[539]).

Einen erweiterten Pulmonalisbogen zeigt der in Fig. 164 A skizzierte Fall Verfassers, das Bild eines anderen Vitium cordis congenitum ist in B derselben Figur wiedergegeben, bei einem ausgeprägten Falle von Morbus coeruleus konnte Verfasser nicht die geringste Veränderung der Herzschattenfigur finden[540]).

[539]) Aßmann u. Dietlen l. c.

[540]) Zu diesem Kapitel sei noch hingewiesen auf eine kurze Mitteilung von R. Gassul: Über einen offenen Ductus Botalli mit Beteiligung des linken Herzens (ohne autoptische Kontrolle). Fortschritte. Bd. 28. 1921.

Digitized by Google

Ein unterteilter Pulmonalisbogen kommt bei Vergrößerung des rechten Ventrikels vor. Das untere Stück des Bogens wird dabei vom kranialwärts verschobenen Conus arteriosus gebildet. Im allgemeinen, auch bei ganz normalem Herzen und normaler A. pulmonalis, nimmt die Schattenkontur-Wölbung im ersten schrägen Durchmesser meist noch etwas zu, wodurch der Conus arteriosus besser zur Darstellung kommt[541]). Leichte Grade von Erweiterung, meist mit Verstärkung des 2. Pulmonaltones sind bei jugendlichen kräftigen Menschen, die viel Sport getrieben haben und bei Soldaten beobachtet worden; wahrscheinlich wie bei Emphysem, als Ausdruck starker Beanspruchung des kleinen Kreislaufs.

Über den obersten Bogen des linken Herz- und Gefäß-Schattens s. später unter „Aortenbogen u. Nachbargefäße".

Rechte Herzhälfte.

Erscheint der rechte Vorhofbogen geteilt, so spricht das in der Regel für Stauungszustände. Der obere Teil entspricht dann wohl dem rechten Herzohr(?), der untere dem rechten Vorhof.

Ist der rechte Vorhofrand nicht zu erkennen, d. h. tritt er nicht über den Wirbelsäulenschatten nach rechts heraus, so ist in manchen Fällen eine Verziehung des Herzens nach links die Ursache (infolge Pleura- oder Pleura-Perikardadhaesionen), oder bei schmäleren Herzen genügt mitunter eine ganz mäßige Skoliose der Brust-Wirbelsäule nach rechts, um den Vorhofkontur gänzlich zu verdecken.

Tritt über (d. h. oberhalb anschließend) dem rechten Vorhofkontur ein deutlicher Bogen mehr als 2 cm über den rechten Wirbelsäulenschattenrand heraus, dann handelt es sich in der Regel um Dilatation des Aortenbogens (s. später „Aortenbogen"). Trotz 4 cm (vielleicht 5 cm) Vorragung kann der Aortenbogen dennoch normal sein, nämlich in allen Fällen, wo das Herz durch irgendwelche Factoren mehr nach rechts reicht bzw. verschoben ist, also z. B. bei niedrigem breitem Thorax, bei Hochstand der linken Zwerchfellhälfte durch große Magenblase oder rudimentäre Eventration, bei Perikard-Pleuraadhaesionen rechts, bei Vergrößerung des r. Herzens usw. usw.

Wenn auf Herzbildern schlanker Personen ohne Perikard-Pleura-Verwachsungen der Schatten des rechten Vorhofs weiter als 2—$2^1/_2$ cm über den rechten Wirbelsäulenschattenrand hinausragt, dürften pathologische Größenverhältnisse am Herz obwalten.

Die stärkste Ausladung und Höhe des rechten Vorhofes wird angetroffen im Gefolge von Mitralfehlern bei Tricuspidal-Insuffizienz[542]).

Bildet der untere Kontur des rechten Vorhofs mit dem rechten Zwerchfell keinen spitzen Winkel, sondern geht er mit concavem Bogen in den Zwerchfellkontur über (wie oben in Fig. 153 B), so haben wir hier einen zwar selteneren, aber wohl harmlosen Befund vor uns.

[541]) Dietlen l. c.
[542]) Dietlen l. c.

Digitized by Google

Es handelt sich vielleicht um einen abnormen Ansatz des Perikards. Auch die Vena cava inferior füllt in etwa der Hälfte der Fälle den Winkel zum Teil aus.

Auch auf Profilbildern ist häufig der spitze Winkel, den der hintere untere Kontur des Herzens mit dem Zwerchfell bildet, durch einen kleinen dreieckigen Schatten ausgefüllt, der als Vena cava inferior zu deuten ist.

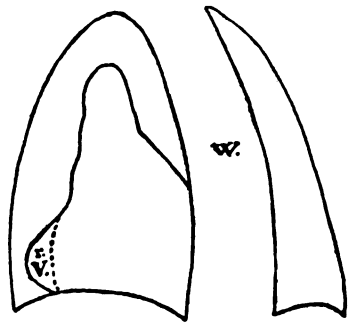

Fig. 165[543]).

Die Vergrößerung des rechten Ventrikels ist am besten bei Durchleuchtung im 2. schrägen Durchmesser zu erkennen (s. Fig. 165), wobei also die linke Brusthälfte dem Schirm anliegt, der Körper um 50 Grad gedreht ist und die rechte Brustseite vom Schirm absteht. (Erinnert sei daran, daß man Vergrößerung des r. Ventrikels vor allem bei Mitralfehlern, bei der Pulmonalstenose und beim Ventrikelseptumdefect findet, Vergrößerung des l. Ventrikels als Folgeerscheinung einer Aortenstenose, Aorteninsufficienz, einer allgemeinen Sklerose, bei chronischer Nephritis und Bleivergiftung.)

Verschiebung des ganzen Herzens nach rechts („Medianstellung"), besonders des rechten Vorhofs durch die vergrößerte rechte Kammer sowie den vergrößerten und sich gegen die Wirbelsäule anstemmenden linken Vorhof, zum größeren Teil Ausdruck einer Drehung des Herzens, zum größten Teil aber durch die Kleinheit des linken Ventrikels bedingt, findet man in erster Linie bei Mitralstenosen-Herz.

Bei Hypertrophie der rechten Kammer und daraufhin eintretender Drucksteigerung und Erweiterung der Lungenarterien, also bei Mitralherzen sieht man am Röntgenschirm in der Regel „trübe Lungen", das röntgenologische Kennzeichen des vermehrten Saftgehaltes der Lungen durch Stauung und der braunen Induration[544]).

Herzbeutel.[545])

Das Perikard ist auf den meisten Röntgenbildern nicht zu erkennen; nur auf manchen Aufnahmen bei tiefer Inspiration geht unten von der Herzspitze aus, nach unten lateral, schnurgerade ein strichförmiger Schatten zum Zwerchfell, der kaum anders als die angespannte linksseitliche

[543]) Nach Vaquez u. Bordet l. c. „r. V." = rechter Ventrikel. Le coeur et l'aorte. Fig. 34. 1913. Paris (Baillière).

[544]) Aßmann l. c.

[545]) Römheld: Das Röntgenbild des Perikards. Deutsches Arch f. klin. Med. Bd. 106, Heft 1 und 2. — Brauer: Erkrankungen des Perikards, im Atlas Groedel, 4. Aufl. — Dietlen: Röntgendiagnostik bei Erkrankungen des Perikards, in Rieder-Rosenthal, Lehrbuch für Röntgenkunde (Leipzig 1913, Barth). — Derselbe: Herz und Gefäße im Röntgenbild. 1923 (Leipzig, Barth).

Digitized by Google

Perikardwand zu deuten ist. Was die rechte Perikardseite anbetrifft, so sei auf die Bemerkungen S. 285 unten verwiesen.

Ist bei sonst scharfem Thoraxbild die Herzfigur unscharf in ihrem Kontur, sind ihre Randbogen verstrichen, die Complementärräume des Herzens ausgefüllt und die Vertiefungen zwischen den einzelnen Herzabschnitten aufgehoben, der ganze Herzschatten grob dreieckig, so ist dies das typische Bild der frischen (und manchmal auch der abgelaufenen) exsudativen Pericarditis. Manche wollen sogar den Herzschatten als dichteren Kern in dem schwächeren Schatten des Exsudats liegen gesehen haben. Bei der Durchleuchtung sieht man so gut wie keine Pulsation. Bei Verdacht auf sehr kleinen Erguß blähe man den Magen durch Brausemischung und beobachte den unteren Herzrand, dessen Pulsation bereits bei kleinen Ergüssen nicht zu erkennen ist[546]). Auch die Tabaksbeutelform soll typisch für Pericarditis sein. — Neuerdings ist die Frage eingehend in der Literatur[547]) erörtert worden, ob das Herz röntgenographisch innerhalb des Perikardergusses sich differenciert. Verfasser steht nach wie vor auf dem Standpunkt, daß dies — zwar theoretisch denkbar — praktisch so gut wie ausgeschlossen ist.

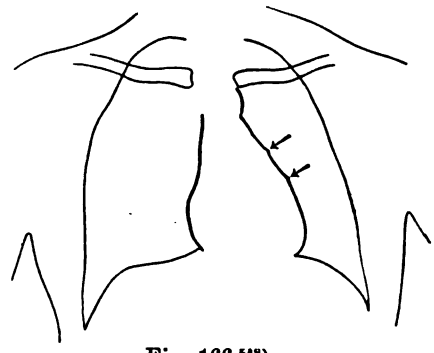

Fig. 166[548]).

Tägliche Vergrößerung des Herzschattens entspricht naturgemäß zunehmendem Exsudat; besonders nach rechts pflegt die Zunahme deutlicher zu sein.

Ausstülpungen, Vorsprünge und zackenartige Erhebungen an mitunter verwaschenen Herzgrenzen bei sonst technisch einwandfreier, absolut scharfer Aufnahme spricht für Folgezustände von Pericarditis (Verwachsungen, Adhaesionen). (Andererseits können bei der Section Verwachsungen gefunden werden, die bei der Durchleuchtung nicht gesehen worden waren.) Die Abgrenzung von rein intra- und rein extraperikardialen Verwachsungen gegeneinander scheint zur Zeit noch unmöglich. Die Gegend der pulmonalis, der Herzspitze und der Herzzwerchfellwinkel sollen besonders mit Verwachsungen bevorzugt sein, manchmal kann der ganze linke Herzrand durch mediastino-perikardiale Verwachsungen direkt ein mitralstenosenähnliches Gepräge erhalten, wie z. B. in Fig. 166[548]). Darauf hingewiesen werden muß auch, daß Teile der Lungenzeichnung, bzw. pathologisch verdickte Schatten, die nichts mit

[546]) Maragliano: Nuovo segno röntgenologico dei versamenti pericardiaci. La Riforma medica 1912, Nr. 40 u, 42.

[547]) H. Kloiber und H. Hochschild: Zur Frage des röntgenologischen Sichtbarwerdens des Herzens im Perikardialerguß. Fortschritte. Bd. 27. 1921. — W. Amelung: Zur Frage der doppelten Konturierung des Herzschattens im Röntgenbilde bei Pericarditis. Fortschritte. Bd. 28. 1922.

[548]) Aus Dietlen, „Herz u. Gefäße" l. c.

Digitized by Google

Perikardverwachsungen zu tun haben, in die Zwerchfellwinkel projiciert solche vortäuschen können. — Am besten kommt die Zackenbildung, die „Zerknitterung" der Herzränder bei tiefer Inspiration zum Vorschein. Die Atem- und Lageverschiebung ist natürlich immer beeinträchtigt bis aufgehoben.

Gleitet bei Profildurchleuchtung das Herz inspiratorisch nicht abwärts am Sternum oder hebt es sich sogar dabei, so ist auf Verlötung des Herzens mit dem Sternum zu schließen, falls nicht andere Ursachen in Frage kommen[549]).

Bei spangenartigen knochendichten Schatten, die den Herzschatten überlagern oder ihm anliegen (die aber trotz ihrer Dichte auf weichen unterbelichteten Röntgenaufnahmen und auch bei der Durchleuchtung leicht übersehen werden können), handelt es sich — einzelne derartige Fälle sind beschrieben — um Kalkeinlagerungen in alten pericarditischen Schwielen. Die linke Herzseite soll für diese Einlagerungen bevorzugt sein, jedoch kommen auch dichte „Einrahmungen" beider Ventrikel vor („Panzerherz"), während die Vorhöfe frei zu bleiben scheinen. Nach anderen Autoren beginnt die Herzbeutelverkalkung an der Außen- oder Vorderseite des rechten Ventrikels, wo sie allerdings durch den Zwerchfellschatten oft verdeckt wird. Sieht man auf der linken Seite Kalkherde im Perikard, so sei der Krankheitsprozeß bereits relativ vorgeschritten[550]). Ein neuerer, sorgfältig klinisch und röntgenologisch beobachteter Fall[551]), s. Fig. 167, ist dadurch ganz besonders bemerkenswert, daß er reiner Zufallsbefund war und bei der einer Magenuntersuchung vorhergehenden Thoraxdurchleuchtung zutage trat. Subjektiv war völliges Wohlbefinden vorhanden. 30jähr. Mann, Stellmacher, der täglich auf dem Zweirad viermal zur Arbeitsstätte fährt. Objektiv: geringe Herzvergrößerung, geringer Blutdruck, verlangsamte Erholungsfähigkeit des Herzens, Stauung im kleinen Kreislauf, also wohl Anzeichen begin-

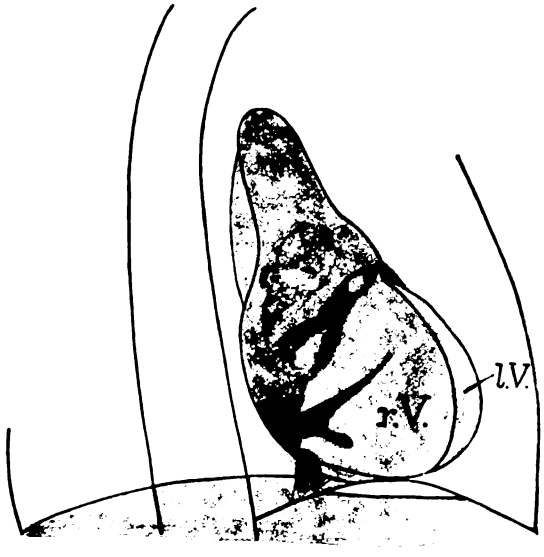

Fig. 167 [551]).

[549]) Achelis: Über adhaesive Pericarditis. D. Arch. f. kl. Med. 1914. 115. S. 419.

[550]) Alfred Weil: Panzerherz und Picksche Leberzirrhose. Fortschritte. Bd. 23, 1915—16 (mit Literaturverzeichnis). — Ernst Friedrich Müller: Perikarditische Verkalkungen. Fortschritte. Bd. 15. 1918 (mit Literaturverzeichnis).

[551]) M. Zehbe: Ein Fall von Panzerherz. Fortschritte. Bd. 30. 1923.

Digitized by Google

nender Herzinsufficienz. Röntgenologisch: reichliche Kalkablagerung an der Hinter- und Unterfläche des rechten Herzens (Ventrikels wie Vorhofs), ferner ein das Herz am Sulcus coronarius reifenförmig umfassender Kalkring, dabei verhältnismäßig geringfügige Beteiligung des linken Herzens. — Ein anderer Untersucher[552]) fand als Praedilectionsstelle für Perikardverkalkungen die untere Fläche des Herzens. Er fand sie aufgeteilt, netzförmig oder einen Ring um das Herz dicht unter dem Sulcus coronarius bildend, oder aus Streifen, die von einem Centrum ausgehen. Eine Verkalkung innerhalb des Annulus fibrosus war scharf begrenzt und ohne Ausläufer.

Aortenbogen und Nachbargefäße.[553])

Allgemeines.

Zur Vermeidung von Wiederholungen sei auf das Kapitel „Herz" verwiesen und zwar vor allen auf das daselbst unter „Allgemeines", „Fernaufnahme", „Orthodiagraphie", „Gliederung des normalen Herzschattenbildes", „Pulsation", „Herz des Neugeborenen u. des Kindes" Angeführte und auf die verschiedenen Skizzen jenes Kapitels.

In gleicher Weise wie beim Herzbild gibt es auch beim Aortenbild keine scharfe Grenze zwischen Normalem und Pathologischem.

Bei kleinen Kindern vergesse man nicht, daran zu denken, daß der Thymus-Schatten (s. auch später „Thymus") das Röntgenbild sehr schwer-deutbar gestalten kann[554]).

Der Aortenbogenschatten tritt normalerweise auf Sagittalaufnahmen markant nur links oben und wenig auffällig rechts unten über den Wirbelsäulenschatten hervor. Am liegenden Menschen überragt der Schatten der stärker gefüllten Vena cava superior mit gerader Linie ausnahmslos den Rand der Aorta, der sich aber häufiger trotzdem noch innerhalb des Cavaschattens abgrenzen läßt.

---

[552]) T. Klason: Pericarditis calculosa und Herzverkalkungen. Acta Radiologica. Vol. I. 1921.

[553]) Literatur s. bei Kapitel „Herz"; ferner Stadler u. Albrecht: Über Sklerose u. Erweiterung des Truncus anonymus. D. Arch. f. kl. Med. 1911. — P. Schrumpf: Die Syphilis des Herzens und der Gefäße. Ztschr. f. phys. u. diät. Therapie. 1918. S. 22. — E. Romberg: Krankheiten des Herzens. 3 Aufl. 1921. Enke-Stuttgart. — G. Hubert: Deutsch. Arch. f. klin. Med. 1919 und Münch. M. Wschr. 1919. — M. Zehbe: Beobachtungen am Herzen und der Aorta. Deutsche M. Wschr. 1916. Nr. 11. — Schittenhelm: Aortitis luica. Münch. m. Wschr. 1921 u. Deutsche M. Wschr. 1922. — A. Heuser: Die schräge Durchleucht. des Thorax mit Röntgenstrahlen. J. Diss. Leipzig 1910. — Lippmann u. Quiring: Die Röntgenunters. der Aortenerkrankungen mit spez. Berücksichtigung d. Aortenlues. Fortschritte 1912. Bd. 19. — Weiß u. Landa: Die Kreuzfuchssche Methode der Aortenmessung. Deutsche M. Wschr. 1921. — Kreuzfuchs u. Eisler: Die Röntgendiagnose der Aortensyphilis. Fortschritte. Bd. 21. S. 488. K. Frik: Zur Deutung des Röntgenbildes im 1. schrägen Durchmesser. 13. Tag. d. Deutsch. Röntgen-Gesellsch. 1922. — Groedel, im Lehrbuch Schittenhelm.

[554]) Zum Thymus s. Klose: Chirurgie der Thymusdrüse. Ergebn. d. Chir. und Orthopädie, 8 Bd. Berlin 1914 (Springer); ferner Rieder-Rosenthal, Lehrbuch.

Digitized by Google

Beim Gesunden soll zwischen Körperlänge und Aortenlänge (besser: Ascendenslänge) ein Parallelismus bestehen, auch nimmt zweifellos die Aorta mit zunehmendem Alter an Länge zu.

Für Schrägaufnahmen von hinten links nach vorn rechts (s. schräger Durchmesser) nahm man bisher an, der dreieckige oder ovale Herzschatten setze sich nach oben unmittelbar in ein von parallelen Rändern begrenztes (zapfenförmiges) oder sich nach oben verjüngendes (keilförmiges) Schattenband fort, das meist als „Aortenband" bezeichnet wurde, seltener als „Gefäßband", dieses ende oben frei im Lungenfeld und sei nach vorn scharf gegen das linke Lungenfeld abgesetzt, während es nach hinten durch einen hellen Raum, den „Retrovasalraum", von der Wirbelsäule getrennt sei. — Sorgfältige Studien[555]) haben gezeigt, daß diese Deutungen nicht zutreffen, daß man zum mindesten nicht von einem „Aortenband" sprechen dürfe, und daß Messungen der Aorta im 1. schrägen Durchmesser bisher falsch ausgeführt worden seien. An Gefrierschnitten (von Braune) zeigte sich nämlich, daß bei einem Zentral-Strahlengang, der die Ao. desc. und Ao. asc. zur guten Schattendeckung bringt (s. R 1 Fig. 168), immer eine Deckung der Wirbelsäule und (mindestens teilweise) des rechten Herzens bewirkt wird. So kann aber nie ein freies Mittelfeld entstehen. Wenn aber Pat. derart gedreht wird, daß der Zentralstrahl zwischen Wirbelsäule und Herz hindurchgeht (s. R 2), man also zwischen den Schatten dieser beiden Organe auf dem Schirm einen hellen Streifen bekommt, dann müssen immer die Ao. asc. und Ao. desc. durch einen hellen Streifen (II auf S 2) getrennt nebeneinander projiciert werden, und zwar bei weiterer Drehung die Ao. desc. in das Mittelfeld, den „Retrovasal- und Retrokardialraum" hinein. Als sehr wichtig zeigt ferner der Durchschnitt, daß an dem Zustandekommen des sog. „Aortenbandes" (im 1. schrägen Durchmesser) außer der Ao. asc. auch die Vena cava superior beteiligt sein muß und zwar sehr wesentlich, denn sie enthält eine Blutsäule von starkem Kaliber und ist plattennäher als die Ao. ascendens. — Ohne hier weiter auf alle Einzelheiten und Streitpunkte eingehen zu können, sei eine erläuternde Skizze (Fig. 169) bei der Schrägstellung gebracht, die jeweils den breitesten Raum zwischen Herz und Wirbelsäulenschatten auf dem Röntgenschirm (oder Platte) entstehen läßt (45—80 Grad aus der Frontalstellung heraus). Diese Skizze muß eingehend studiert werden. Am obersten Teil des Herzschattens erscheint die Teilungsstelle der Arteria pulmonalis deshalb so auffallend dicht auf allen guten Bildern, weil hier die Äste der A. pulm. teilweise in der Richtung ihrer Längsachse von den Strahlen getroffen werden. Dieser dunklere Schatten ist bisher oft fälschlich als tracheo-bronchiales Drüsenpaket gedeutet worden. — Ferner ist das anatom. Substrat des Schattenbandes über der Herzbasis die Ao. asc. und die Vena cava sup.; weiter oben, wo die Ränder divergieren, sind es die brachiokephalen Venen- und Arterienstämme. Der deutlich sichtbare hintere Rand der rechten brachiokephalen Gefäßstämme ist eine gute Leitlinie (L der Skizze)

[555]) K. Frik l. c

Digitized by Google

die, von oben nach unten verfolgt, anzeigt, bis mindestens wie weit nach hinten der rechte hintere Rand der Vena cava sup. angenommen werden muß. Das besagt also: der hintere Rand des sog. „Aortenbandes" wird stets entweder von der Vena cava superior gebildet oder von ihr noch etwas nach hinten überragt. — Da ferner die Vena cava sup. erstens anatomisch schmäler ist als die Ao. asc., ferner der

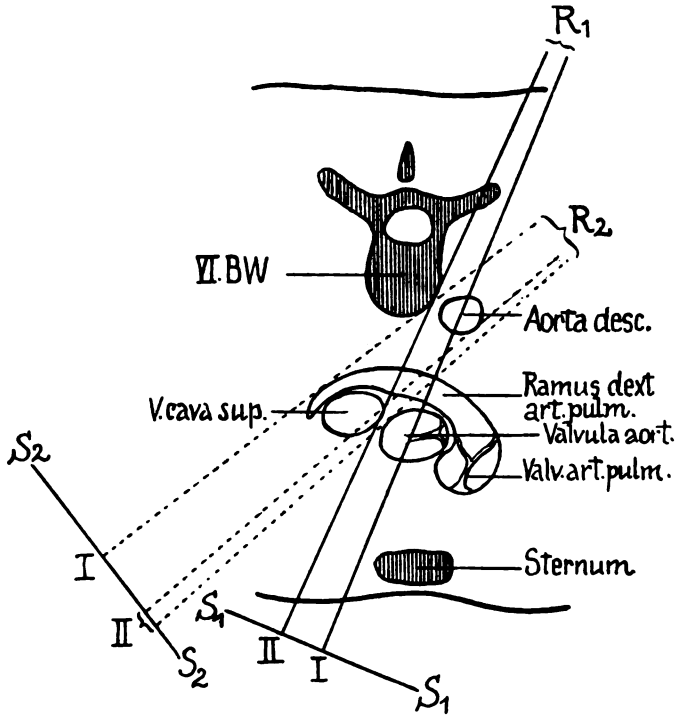

Figur 168 [556]).

Querschnitt in Höhe des VI. Brustwirbels; skizziert nach Braune.

R 1 = Strahlengang; S_1 = Schirm bei der ersten Durchleuchtungsrichtung. Zentralstrahl I geht durch Aorta desc. und asc.; der die Wirbelsäule tangierende Strahl II schneidet das Herz; kein freies Mittelfeld.

R 2 = Strahlengang, S_2 = Schirm bei der zweiten Durchleuchtungsrichtung. Zentralstrahl I geht zwischen Wirbelsäule und Herz hindurch: Mittelfeld beginnt frei zu werden; II Strahlenbündel geht frei zwischen Aorta desc. und asc. hindurch, ihre Schatten sind getrennt. Herz selbst ist nicht gezeichnet, es liegt etwas tiefer.

Platte näher liegt, so kann der Vena-Schatten niemals bis an den vorderen Rand des sog. Aortenbandes heranreichen. Es gelingt ferner nicht, den Vorderrand des Schattens der Vena cava sup. zu sehen, auch nicht den Hinterrand der Ao. ascendens. Letzterer verschwindet vollkommen im Schatten der Vena cava sup. oder deckt sich mit dessen Hinterrand oder wird von Trachea-Aufhellung getilgt. Also muß man jetzt statt „Aortenband" richtiger „Gefäßband" sagen. Wir können also nicht

[556]) Nach Frik l. c.

Digitized by Google

die Breite der Ao. ascendens messen; was man bisher in dieser Absicht gemessen hat, ist demnach der Abstand des Vorderrandes der Ao. asc. vom Hinterrand der Vena cava sup. gewesen! — Weiter erschwert wird die Deutung der Bilder durch die intensive Aufhellung der Trachea und der Hauptbronchien. Selbst so dichte Schatten wie der der Aorta und der

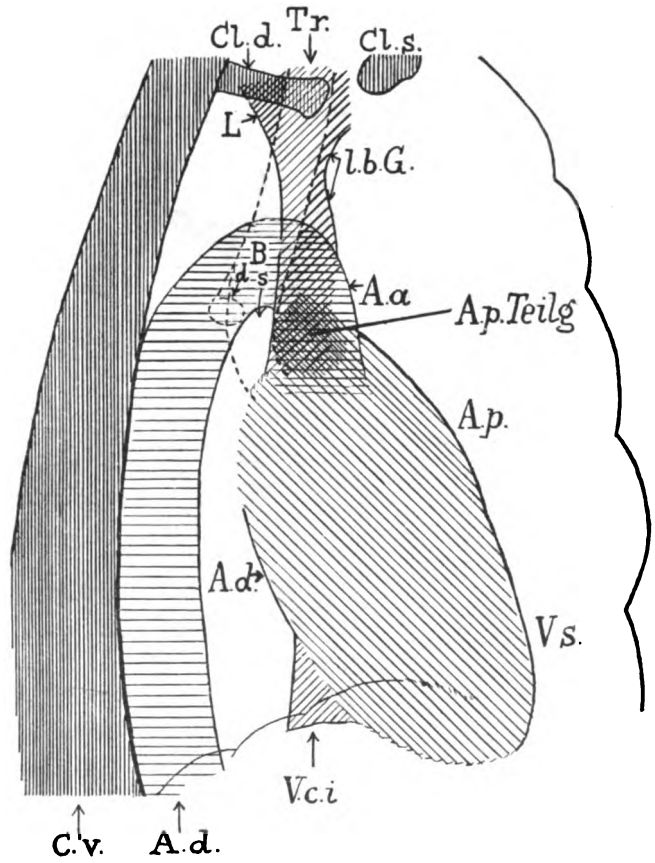

Figur 169[558]).

Nach einer Aufnahme von einem 32jährigen Emphysematiker mit normaler Aorta. Drehung etwa 70 Grad. Etwas schematisiert. Tiefer Thorax, breiter Retrovasal- und Retrokardialraum, so daß der ganze Verlauf der Brustaorta deutlich zu sehen war.

Cl. d. = Clavicula dextra; Tr = Trachea; Cl. s. = Clavicula sinistra; L = Rand des Schattens der rechten brachiakephalen Gefäßstämme (dient als Leitlinie zur Auffindung des Hinterrandes des Schattens der Vena cava super.; man sieht, daß der Hinterrand des „Gefäßbandes" von der Vena cava sup. gebildet wird); l. b. G. = Rand des Schattens der linken brachiokephalen Gefäßstämme; B. d. = Bronchus dexter; B. s. = Bronchus sinister; A. a. = Aorta ascendens; A. p. = Art. pulmon. bzw. weiter unten Conus pulmon; A. d. = Atrium dextrum; V. s. = Ventriculus sinister; C. v. = Columna vertebralis; A. d. = Aorta descendens und Atrium destrum; V. c. i. = Vena cava inferior.

[558]) Nach Frik l. c.

Digitized by Google

Vena cava sup. können dadurch vollständig oder fast vollständig überstrahlt werden. In vielen Fällen hilft uns da erst die Leitlinie (s. oben) erkennen, wo tatsächlich der hintere Rand des Gefäßbandes zu suchen ist; aber eben nur des Gefäßbandes im ganzen; den hinteren Rand der Ao. asc. zu bestimmen, ist in den meisten Fällen unmöglich. — Ferner ist aber normalerweise auch der ganze Bogen und die Aorta descendens bis zum Zwerchfell sichtbar. Die deutliche Sichtbarkeit der Ao. desc. braucht also durchaus nicht (wie man bisher annahm) als Zeichen von Arteriosklerose oder Dilatation angesprochen zu werden! — Um aber ein gutes Durchleuchtungs- und Aufnahme-Bild für alle diese Verhältnisse zu bekommen, ist es unerläßlich, daß die linke Skapula aus dem Gesichtsfeld ausgeschaltet wird: Man umgreift den linken Unterarm des Pat. unmittelbar über dem Handgelenk mit der eigenen rechten Hand, beugt ihn bei horizontal abduciertem Oberarm im Ellbogengelenk rechtwinklig ab und benutzt ihn als Handhabe, um den Oberarm unter leichtem Vorwärtsziehen so stark als möglich im Sinne der Pronation zu rotieren, gleichzeitig bewirkt man mit der linken Hand am Kleiderbund des Pat. dessen Drehung in die vorteilhafteste Stellung. Der rechte Arm des Pat. kann hierbei unter leichter Zurücknahme der Schulter schlaff herabhängen[557]).

Die Breite des Aortenbogenschattens im Sagittalbild soll mit wachsendem Alter deutlich, und zwar gleichmäßig zunehmen, so daß für jede Altersklasse sich eine ziemlich constante Zahl ergäbe, die nur nach der Größe und dem Gewicht des Untersuchten etwas variiere[559]). Es habe sich für gesunde Männer als durchschnittliche Aortenbogenbreite ergeben: bis 25 J. 4,6—4,9 cm; 26—35 J. 5—5,4 cm; 36—40 J. 5,5—5,9 cm.

Der Anfangsteil der Aorta tritt normalerweise auf Ventral- wie auf Dorsalbildern rechts über den Wirbelsäulenschatten nie weiter als $1^1/_2$ bis höchstens 2 cm heraus. Ist er trotzdem oberhalb dem rechten Vorhofbogen in größerer Hervorwölbung zu sehen, so liegen pathologische Verhältnisse vor; jedoch ist zu berücksichtigen, daß er auch bei Hebung und Verziehung des Herzens, was auch die Ursache sei, ausgedehnter nach rechts hervortreten kann, ohne erweitert zu sein. Nach anderen Beobachtern wird an der rechten Grenze des Medianschattens normalerweise niemals die Aorta ascendens sichtbar. Werde dort also eine pulsierende convexe Hervorwölbung gefunden, dann sei dies pathologisch. Verfasser kann dem nicht beipflichten. Es sind nämlich an größerem Material (vor allem an Soldaten) genauere Messungen des normalen Aortenbogenbildes vorgenommen worden[560]), und zwar von Groedel nach beistehender Skizze (Fig. 170), wobei AMr und AMl Aorten-Medianabstand rechts und links, AT = AMr + AMl und AL Aortenbogen-Länge bezeichnet.

[557]) Fast wörtlich, aber äußerst gekürzt nach Frik l. c.

[559]) Zehbe l. c.

[560]) F. M. Groedel: Die Dimensionen des normalen Aorten-Orthodiagramms. Berliner klin. Wochenschr. 1918, Nr. 14.

Digitized by Google

Als Durchschnittswerte wurden gefunden:

A M r = 2,5 cm
A M l = 3,1 „
A T = 5,6 „
A L = 7,3 „

Diese Durchschnittswerte sind mit der üblichen Vorsicht zu verwerten und mäßig große Abweichungen nach oben und unten nicht ohne weiteres als pathologisch zu bezeichnen. Da sich die Aortenschlinge den Raumverhältnissen des Brustkorbes ebenso anpassen muß wie das Herz, schwankt die Breite des normalen Aortenschattens im Vorderbild innerhalb recht weiter Grenzen, etwa von 4,0—8,5 cm.

Andere messen den Aortenbogen an der Gefäßwurzel, wieder andere[561]) durch eine Horizontale am Übergangspunkt des linken Aortenbogens in den Pulmonalbogenschatten. (Leider ist der genannte Schnittpunkt nicht immer genau zu ermitteln.) Letzteres Maß, A B bezeichnet, ergab als Mittelwert 4,6 cm. Zur Bestimmung des Längsdurchmessers wurde die Ascendenslänge gewählt = Verbindung des Übergangspunktes des rechten Vorhofbogens (incl. Herzohr) in den rechten Gefäßbogen mit dem entferntesten Punkt des linken Aortenbogens (Aortenknopfes). Als Mittelwert wurde dabei 8,7 cm gefunden. (Diese beiden letzteren Maße dürfen nicht mit den oben genannten A T und A L in Beziehung gebracht werden, da sie nicht analoge Strecken betreffen.) — Selbstverständlich müssen alle Ausmessungen am Teleröntgenogramm oder am Orthodiagramm geschehen.

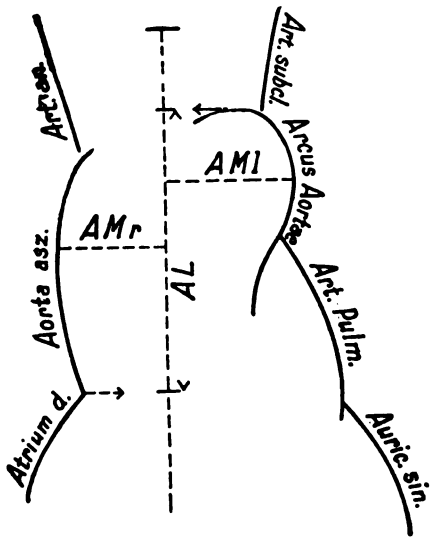

Figur 170.

Pathologischer Zwerchfellhochstand treibt die beiden Schenkel der Aorta weit auseinander und den Scheitel weit ins Jugulum hinein. Bei tiefem Zwerchfellstand und beim Altersemphysem kann man im allgemeinen einen schmalen und tiefstehenden Aortenschatten sehen[562]).

Es ist in der Literatur erwähnt, daß der normale Aortenbogen gleichmäßige Schattendichte zeige (was nicht bestritten werden soll) und daß der Schatten der erkrankten Aortenbögen unregelmäßige, selbst flecken-

[561]) v. Teubern: Orthodiagraphische Messungen des Herzens und des Aortenbogens bei Herzgesunden. Fortschritte. Bd. 24, 1917. — Zehbe: Beobachtungen am Herzen und an der Aorta. D. med. Wochenschr. 1916. Nr. 11.

[562]) Dietlen l. c.

Digitized by Google

artige Schattentiefe zeige und daß dieser Unterschied weniger durch die Weite des Gefäßlumen als vielmehr von der Beschaffenheit der Gefäßwand herrühre. So soll als frühestes röntgenologisches Zeichen der Aortensklerose die Verdunkelung der noch nicht erweiterten Aorta bei verhältnismäßig jugendlichen Menschen gelten. Dem glaubt Verfasser durchaus widersprechen zu müssen. Wenn bei den kurzen Momentaufnahmen — um solche handelt es sich ja meist — die Röntgenröhre nicht äußerst hart war, der Aortenbogen also nicht durchdrungen wurde, dann muß er in jedem Falle einen gleichmäßigen dichten Schatten geben. Wenn die Strahlen den Aortenbogen durchdrangen, dann muß notwendigerweise ein im Durchmesser in der Strahlenrichtung ein wesentlich größeres Gefäßlumen bietender Teil auch einen dichteren Schatten geben als der nicht erweiterte Nachbarteil; soweit andere physikalische Factoren nicht in Betracht kämen. Nun kommt es aber gar nicht selten vor, daß die zweifellos stark dilatierte Pars descendens des Arcus aortae ganz auffallend durchlässig scheint. Der Grund dafür ist meines Erachtens die weite Entfernung dieses Teiles von der Platte (bei Brustaufnahmen), und der hierdurch in den davorliegenden Lungenpartien entstehende Sekundärstrahlenschleier. Gegenprobe: Durchleuchtung bzw. Aufnahme in Dorsallage- bzw. -stellung, wodurch die Pars descendens plattennahe kommt. Sollte diese Gegenprobe negativ ausfallen, so ist immer noch viel eher möglich, daß die geringere Schattentiefe gegenüber der Pars ascendens durch ein sehr flaches, wenn auch großes Gefäßlumen bedingt ist als durch rein arteriosklerotische Veränderungen. Anders natürlich, wenn Kalkeinlagerungen bestehen. — Daß die schrägen Thoraxbilder alter Männer so scharf und kontrastreich ausfallen, ist wohl lediglich durch die verringerte Pulsationsbewegung bei Sklerosis der Aorta und besonders durch das Altersemphysem der Lungen bedingt, aber nicht durch die theoretisch größere Röntgenschattendichte der Gefäßwand.

Die einzelnen Abschnitte des Aortenbogens.

Biegen sehr lange Aorten besonders stark nach links aus, zeigen also einen stark hervorspringenden „Aortenkopf", so ist durchaus nicht ohne weiteres zu schließen, daß eine Erweiterung vorliegt. Lange Aorten pflegen stark nach links auszubiegen. Den Ausschlag gibt die Durchleuchtung in den übrigen Durchmessern.

Läßt sich der äußere Rand der Ao. descendens nach unten noch ein Stück weit im Pulmonalis- und l. Ventrikelschatten als parallel der Wirbelsäule verlaufende Linie erkennen, so hat das nichts zu bedeuten. Meist findet man es auf scharfen Röntgenogrammen älterer Leute.

Ist bei 1. schräger Durchleuchtung (von links hinten nach rechts vorn) der bandförmige Schatten (der also den sich deckenden aufsteigenden und absteigenden Teilen des Aortenbogens und der V. cava sup. entspricht) so breit, daß kaum noch ein schmaler heller Zwischenraum zwischen ihm und dem Wirbelsäulenschatten bleibt, so hat man eine gleichmäßige Erweiterung (meist mit Verlängerung) des Aortenbogens vor

Digitized by Google

sich. Ist der Schatten kolben- oder keulenförmig, so spricht das mehr für Aneurysma[563]). Für Aneurysma spricht immer etwas geschwulstartig Umschriebenes, die Parallelität der Aortenränder Unterbrechendes.

Wenn auf Vorderbildern der absteigende Teil des Aortenbogens (mit parallelen Strahlen festgelegt) weiter als $2^1/_2$ cm über den linken Wirbelsäulenrand hervorragt, so ist dies auf diffuse Dilatation oder Aneu-

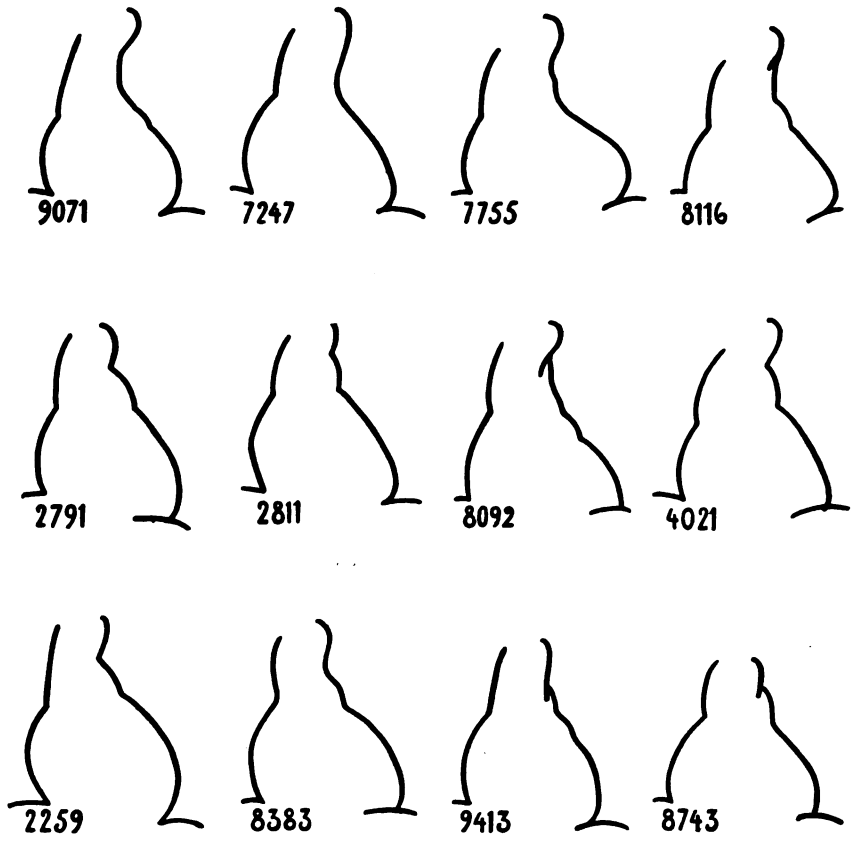

Figur 171. (Verkleinerung 7 : 1.)

Nicht vergrößerte Aortenbögen. (Normale oder mäßig vergrößerte Herzen.) (Inspiration, aufrechte Stellung, 2 m Focusdistanz.)

Um ohne jede Raumverschwendung möglichst viel Schattenformen aufführen zu können, werden hier und auf den beiden folgenden Tafeln die Thorax- und Claviculae-Konturen weggelassen; nicht gern, denn es ist auch wichtig zu wissen, wie weit der oberste Rand des Aortenbogenschattens hinaufreicht. Um diesem Mangel etwas abzuhelfen, sei bemerkt, daß er in den Fällen Nr. 7755, Nr. 8116 und Nr. 4021 bis an die Claviculae-Linie heranreicht, bei den Fällen Nr. 9071, Nr. 2791, Nr. 2811 und Nr. 9413 1 Querfinger, bei den Fällen Nr. 7247, Nr. 8092, Nr. 2259, Nr. 8383 und Nr. 8743 2 Querfinger tiefer steht.

[563]) Eine ausführliche Arbeit mit allen Literaturangaben stammt von Binet: Les Rayons de Röntgen et les Anevrysmes de l'Aorte thoracique. Thèse de Paris. 1909; s. ferner Vaquez u. Bordet: Le coeur et l'aorte. Paris 1913 (Baillière).

Digitized by Google

rysma verdächtig. Weil der absteigende Teil mehr nach hinten zu liegt, empfiehlt es sich immer, ihn bei Dorsaldurchleuchtung zu untersuchen; man kann dabei die Pulsation am besten studieren und selbst bei kurzer Focaldistanz erhält man keine irreführenden Verzeichnungen gerade dieses Teils (s. auch Fig. 177).

Manchmal wird durch eine Skoliose oder Kyphoskoliose eine aneu-

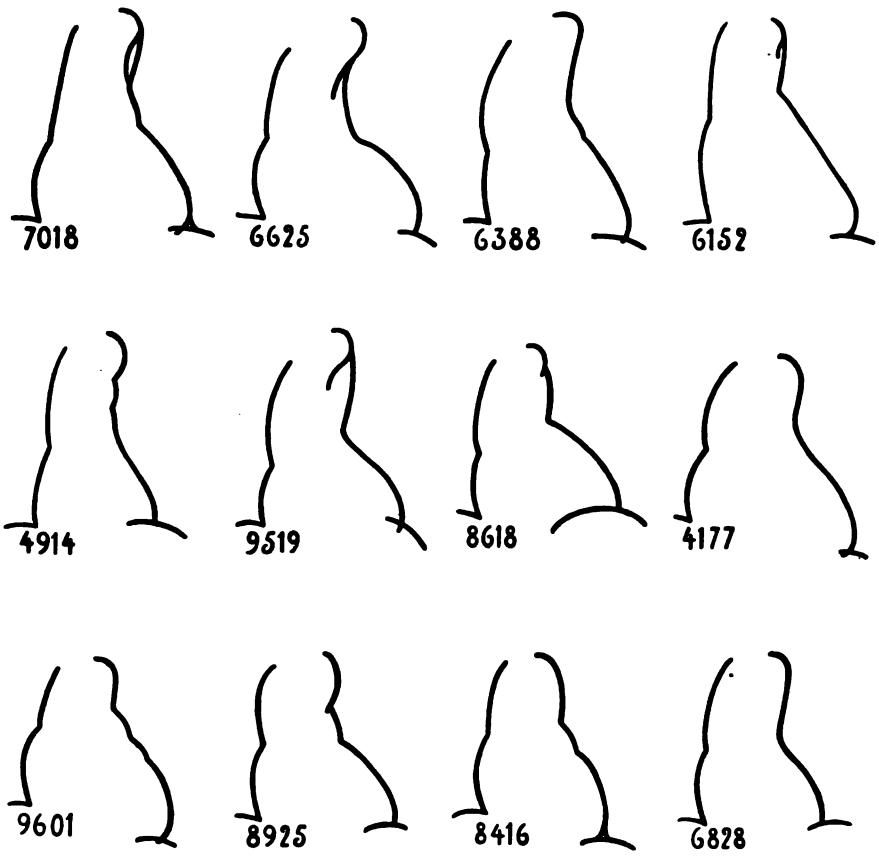

Figur 172. (Verkleinerung 7 : 1.)
Vergrößerte Aortenbögen ohne luetische Ursache.
(Inspiration, aufrechte Stellung, 2 m Focusdistanz.)

Wenn man diese Aortenbögen, die ja wohl alle auf arteriosklerotischer Natur beruhen, mit denen nach Luesinfektion (Fig. 173) vergleicht, so wird man sehen, daß ein bestimmter luetischer Aortenbogenschatten-Typ nicht zu existieren scheint. Erwähnenswert scheint mir, daß die Aortenbogenschattenform, die so oft als charakteristisch für reine Arteriosklerose angesprochen wird, Fig. 177, I (sogen. Cooper-Scherenform), auch bei jüngeren Patienten vorkommt, wenigstens fand sie Verfasser auch schon bei 30jähr. Patienten. Höchstgradige diffuse und sackförmige Erweiterungen werden hier nicht gebracht, da sie nicht zum Thema des Buches gehören. — Die Veränderung der Aorta, die durch chronische Nephritis bedingt wird, soll röntgenologisch völlig der bei Aortensklerose beobachteten ähneln (Zehbe).

Digitized by Google

rysmatische Erweiterung der Aorta vorgetäuscht. In zweifelhaften Fällen fertige man eine Dorsalaufnahme an. Diese wird eine genaue Differencierung des Wirbelsäulen- vom Aortenbogenschatten ermöglichen, was bei Ventralaufnahmen nicht immer zweifelsfrei bleibt.

Fehlende Pulsation eines linken oben hervorragenden Schattens

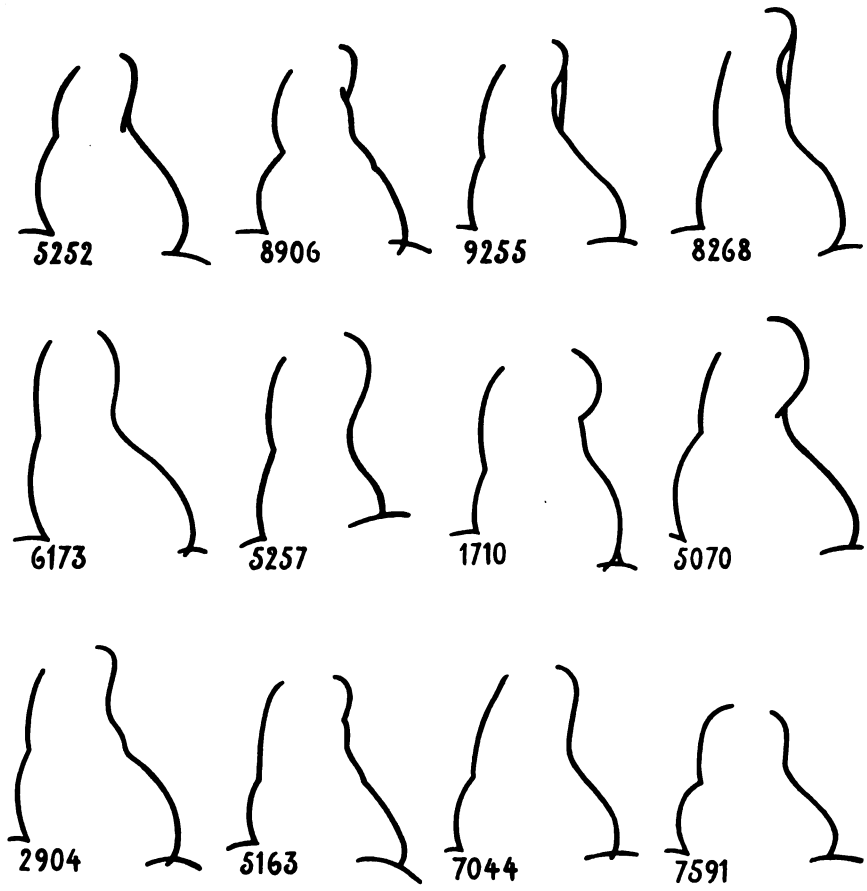

Figur 173. (Verkleinerung 7 : 1.)

Vergrößerte Aortenbögen nach früherer luetischer Infection.

(Inspiration, aufrechte Stellung, 2 m Focusdistanz.)

Die luetische Infection lag bei den verschiedenen Fällen um 14 bis 40 Jahre zurück; selbstverständlich verhält es sich nicht so, daß die größten Erweiterungen bei den Fällen bestehen, bei denen die Ansteckung am weitesten zurückliegt. Ein Parallelismus besteht also in der Beziehung nicht. Sämtliche Fälle sind Männer. Nr. 5252: ca. 60jähr., Infection vor 25 Jahren; Nr. 8906: 37jähr., Infection vor 14 Jahren; Nr. 9255: 45jähr., Infection vor 18 Jahren; Nr. 8268: 44 jähr., Infection vor ? Jahren (Tabes mit rapidem Verlauf); Nr. 6173: 42jähr., Infection vor 14—15 Jahren; Nr. 5257: 68jähr., Infection vor 30 Jahren; Nr. 1710: 48jähr., Infection vor 24 Jahren; Nr. 5070: 45jähr., Infection vor 25 Jahren; Nr. 2904: ca. 60jähr., Infection vor 40 Jahren; Nr. 5136: 59jähr., Infection vor 34 Jahren; Nr. 7044: ?jähr. Infection vor 25 Jahren; Nr. 7591: 49jähr., Infection vor 20—25 Jahren.

Digitized by Google

spricht nicht gegen ein Aneurysma; wird doch auf Röntgenogrammen typischer Aneurysmen dieser Kontur besonders scharf, selbst auf Bildern, während deren Aufnahme Patient geatmet hat.

Zu den schwierigsten Aufgaben der Röntgenologen gehört es, bei dicken und untersetzten Patienten mit niedrigem Thorax festzustellen, ob eine Erweiterung der Aorta vorliegt. Im schrägen Durchmesser sieht man meist in solchen Fällen zu schlecht, um Sicheres aussagen zu können; und bei sagittalen Aufnahmen weiß man nicht, wie weit man bei solchen Individuen noch die normalen Verhältnisse schätzen soll. Zur ungefähren Orientierung seien hier zwei Befunde derartiger Männer beigefügt, der eine (siehe Fig. 174 A) mit sicher normalem, der andere (B) mit sicher erweitertem Aortenbogen (laut Autopsie!); über Aneurysmen siehe auch später.

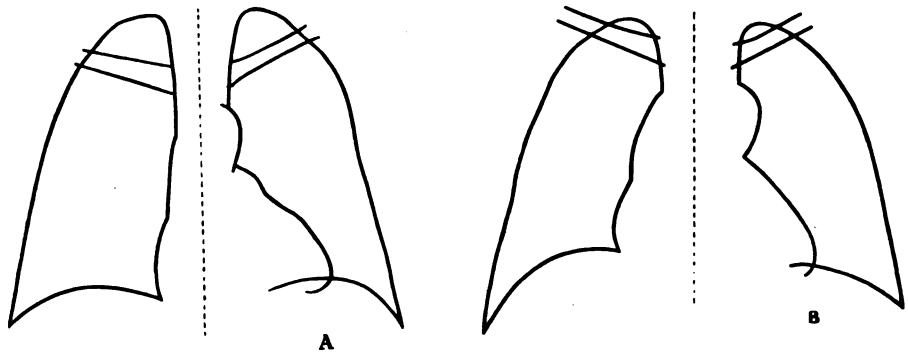

Fig. 174.

Es muß hier erwähnt werden, daß große Lymphome im Mediastinum ein genau solches Röntgenbild (ähnlich wie Fig. 174 B) hervorbringen können wie eine diffuse oder aneurysmatische Erweiterung des Aortenbogens. Entscheidung, was von beiden vorliegt, ergibt der klinische Befund. (Auch paravertebrale Abscesse können einmal entfernt ähnlich aussehen.) Für Tumor spricht Lappung und Kerbung der sehr scharfen Ränder des verdächtigen Schattens, Hilusmetastasen und fühlbare Halsdrüsen, ferner rasches Wachstum. Energische Probebestrahlung kann Aufklärung bringen.

Einen ganz auffallend kleinen Aortenbogen pflegt man bei Mitralinsufficienz anzutreffen.

Geht von einem rechts weit hervortretenden Bogen (also einem diffus oder [seltener] aneurysmatisch erweiterten aufsteigenden Aortenbogen) unter der Clavicula ein zweiter Schatten nach oben außen ab, so deutet das auf eine gleichzeitige Erweiterung der A. anonyma hin. Ähnliche Schatten, die den Winkel zwischen Clavicular- und Wirbelsäulenschatten ausfüllen, können von retrosternalen Strumen und von Lymphomen herrühren. In der Regel, jedoch nicht immer, läßt sich feststellen, daß in letzteren Fällen der äußere Schattenkontur oben wieder medianwärts umbiegt.

Digitized by Google

Einen nach unten gedrückten Aortenbogenschatten findet man häufig bei großen Strumen, und zwar drückt ein großer rechter Lappen den Arcus nach unten links und umgekehrt. Dabei darf aber nicht vergessen werden, daß zugleich mit der Struma auch eine diffus dila-

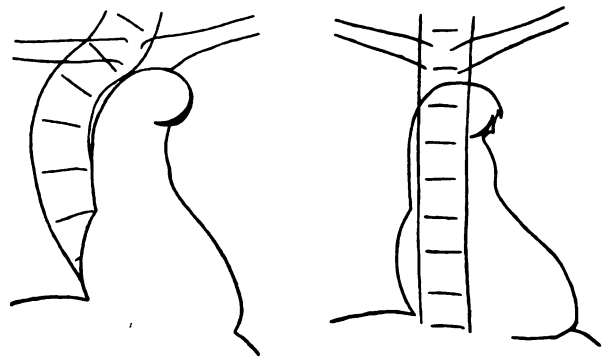

Fig. 175.

tierte Aorta vorhanden sein kann. Selbstverständlich wird hierdurch die richtige Beurteilung des Röntgenogramms sehr erschwert.

Sieht man auf ganz scharfen Röntgenogrammen am Kontur des Aortenbogens (besonders links) schmale mondsichelartige Schatten größter Dichte, wie in Fig. 175, so hat man es mit Kalkplatten in der Gefäßwand zu tun. Zu bedenken ist noch, daß in der Nähe dieser Partie auch Kalkplatten in der Pleura vorkommen können[564]). Anamnese und klinischer Befund muß im Zweifelsfalle die Entscheidung geben.

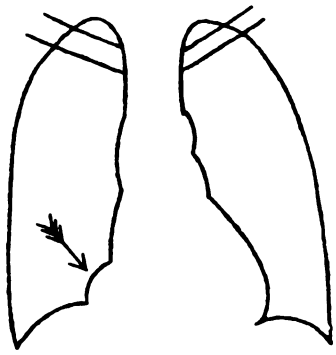

Fig. 176.

Folgenden eigenartigen Befund (Fig. 176) fand Verf. einmal bei einem Schwerkranken mit rätselhaften klinischen Erscheinungen. Die Autopsie ergab, daß die Hervorbuchtung (→) durch ein Aneurysma der Aorta descendens bedingt war.

Die Differentialdiagnose der Aneurysmen des Aortenbogens und Mediastinaltumoren, besonders im Beginn, ist zuweilen recht schwer. Falls der klinische Befund eine sichere Diagnose nicht stellen läßt, merke man hinsichtlich des Röntgenbefundes folgendes[565]): Eine örtliche aneurysmatische Erweiterung kommt so gut wie nie an einer sonst gesunden Aorta vor. Vielmehr ist stets die ganze uns zugängliche Aorta thoracica dilatiert und elongiert. Findet man also eine aneurysma-

[564]) Köhler: Röntgenographischer Nachweis von Kalkplatten im Aortenbogen Lebender. Fortschritte. Bd. 18, 1911, 1912. — Boden: Über den Nachweis von Kalkeinlagerung in der Aorta. Münch. M. Wschr. 1921. S. 1451.

[565]) Kienböck: Zur Differentialdiagnose der Aneurysmen und Mediastinaltumoren. 8. Röntgen-Kongreß 1912, S. 137.

Digitized by Google

verdächtige Vorwölbung des Aortenbogenschattens an irgendeiner Stelle und ist dabei gleichzeitig der übrige Aortenbogenschatten gleichmäßig erweitert, so spricht das für Aneurysma; sind hingegen die von der fraglichen Vorwölbung nicht betroffenen Teile des Mittelschatten-Konturs normal, so spricht das für Tumor (Lymphom, substernale Struma usw.). Einfache seitliche Verschiebungen der Aorta, besonders nach links, die bei Mediastinaltumoren häufig vorkommen, sind dadurch zu erkennen, daß der Radius des links oben vorspringenden Halbkreises nicht vergrößert ist (s. auch S. 299).

Ein stärkeres Vorspringen des oberen linken Bogens, des „Aortenknopfes" im Ventral- oder Dorsalbild (etwa wie in I Fig. 177)

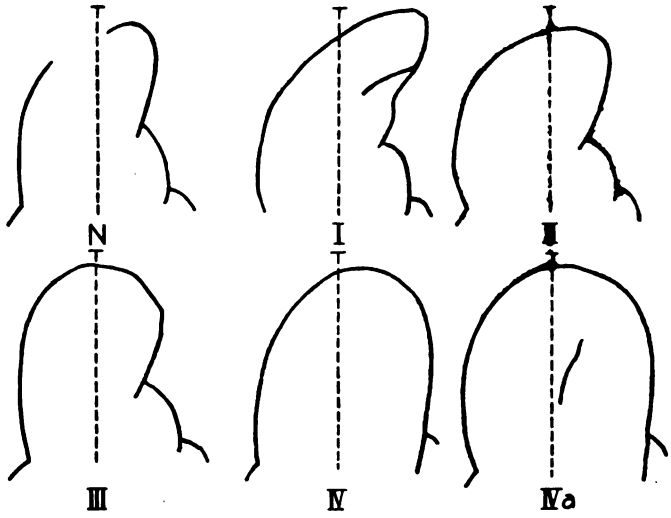

Figur 177.

N. Normal; I. Sklerose der Aorta; II. Dilatation der Ao. ascendens; III. Dilatation des Arcus; IV. Dilatation der Ao. descendens; IVa. diffuse Dilatation.

kennzeichnet eine Verlängerung des Aortenbogens. (Genau so wie sich eine sklerotische A. radialis verlängert und schlängelt, tut dies auch der Aortenbogen.) Infolge der Befestigungs- und Krümmungsverhältnisse springt der Bogen zunächst links und nicht rechts hervor. Ist die Längsdehnung hochgradiger, dann pflegt auch der Scheitel des Aortenbogens recht hoch zu stehen und die Ao. ascendens rechts ausgebuchtet zu sein. Dann ist aber in der Regel auch schon eine Erweiterung vorhanden (etwa wie II und III Fig. 177). Immer ist aber die rein sklerotische Erweiterung eine gleichmäßig zylindrische, nicht eine spindelförmige und die Parallelität der Aortenränder ist also dabei in den schrägen Durchmessern nicht aufgehoben.

Systolische Verschiebung der Aorta im ganzen nach links außen oben, „passive Pulsation", soll ein Zeichen besonders starker Wandverdickung und -starre sein[566]).

[566]) Vaquez u. Bordet l. c. u. Dietlen l. c.

Digitized by Google

Bei Aortensklerose soll regelmäßig eine deutliche Abrundung der Herzspitze vorhanden sein als frühestes Zeichen der Hypertrophie der linken Kammer[567]).

Es scheint, daß bei sklerotischer Aortenerkrankung vorwiegend die Aorta ascendens, bei luetischer die Aorta ascendens, besonders der unmittelbar über den Klappen gelegene Teil (Aortitis suprasigmoidea) und die Ao. descendens (mit Streckung des Bogens) mit scharfem Aufhören der Ektasie am Diaphragma befallen ist; am besten erkenntlich im 2. schrägen Durchmesser. Bei Mesaortitis luetica (anatomisch: fleckweise, herdförmige Zerstörung der Media und Adventitia, Ersatz des elastischen durch nicht elastisches, entzündliches und narbiges Gewebe) soll der Aortenbogenschatten weniger hoch zum Halse hinaufreichen als bei sklerotischer Aortenerkrankung[568]). — Im Gegensatz hierzu heißt es bei anderen[569]), die diffuse Form der syphilitischen Aortenerkrankung betreffe meist nur die Pars ascendens. Eine nur auf diese beschränkte zylindrische Verbreiterung und mäßige Verdunkelung des Aortenschattens werde also für luetische Aortitis sprechen, namentlich wenn, wie es fast ohne Ausnahme der Fall sei, die Erscheinungen einer Aortenklappen-Insufficienz hinzukämen. — Zeige die Ausbuchtung der Ao. ascendens gar statt einheitlicher scharfer Krümmung unregelmäßig gebuckelte oder gekerbte Konturen, dann spreche dies beinahe eindeutig für Lues. Kalkeinlagerung gehöre im allgemeinen nicht zum Bilde der Aortitis, kann aber in Vergesellschaftung mit Arteriosklerose immerhin einmal vorkommen.

Wertvoll für die Beurteilung mäßiger Aortenbogenveränderungen dürften im übrigen folgende Skizzen sein[570]) (Fig. 177):

Kleine Kalkablagerungen in der Arteria anonyma sind beobachtet worden. Dieselben mögen zu Verwechselungen mit tuberculösen kleinsten Herden Veranlassung geben können.

Bei Herzinsufficienz sind die Arteria und Vena anonyma als verschieden dichte und verschieden verlaufende Schatten gesehen worden.

Speiseröhre.[571])

Der Oesophagus ist unmittelbar mit Röntgenstrahlen nicht zu erkennen. Um seinen Verlauf zu verfolgen, ist es nicht erforderlich, einen mit Metall gefüllten Schlauch zu verwenden; es genügt der einfache Ma-

[567]) M. Zehbe: Beobachtungen am Herzen und der Aorta. Deutsche Med. Wschr. 1916. Nr. 11.

[568]) Äußerst wichtig ist die Arbeit von F. Kraus: Über die Aortenerweiterung bei der Heller-Doehleschen Aortitis. Deutsche Med. Wochenschr. 1914. Nr. 12.

[569]) Zehbe l. c. und Dietlen l. c.

[570]) Nach Groedel: Die Röntgendiagnostik der Herz- und Gefäßerkrankungen. Berlin 1912 (Meußer).

[571]) Aus Atlas Groedel, 3. Aufl., Kapitel „Die Röntgenuntersuchung des Oesophagus" von Steyrer sind einige Absätze fast wörtlich entnommen. Eine größere Monographie erschien seither von Faulhaber: Die Röntgendiagnostik der

Digitized by Google

genschlauch, wenn derselbe sich natürlich auch nicht so sinnfällig abhebt. Dafür hat er den Vorteil, daß er den Verlauf des Oesophagus nicht durch Schwere und Steifheit beeinflußt. Die Untersuchung hat im schrägen Durchmesser zu erfolgen: rechte Brusthälfte liegt der Platte oder dem Schirm an, Röhre steht hinter der linken Schulter oder umgekehrt: linke Schulter bzw. Rückenhälfte liegt der Platte bzw. Schirm an und Röhre steht vor der rechten Schulter. Der Halsteil der Speiseröhre kann am besten bei stark nach links gewendetem Kopf zur Darstellung gebracht werden, die untere Hälfte der Speiseröhre am besten bei linksprofiler Projection. Am deutlichsten erkennt man alle Verhältnisse, wenn man den Patienten tief inspirieren läßt.

Die physiologischen Engen finden sich bekanntlich am Introitus oesophagi (Höhe des Krikoidknorpels), am Aortenbogen, an der Kreuzungsstelle des linken Bronchus, am Hiatus oesophageus und an der Kardiaöffnung. Auch der ganze subdiaphragmale Teil ist enger als der ganze übrige Oesophagus.

Die Beobachtung der Peristaltik ist äußerst schwer, sogar meist unmöglich.

Die unterste Strecke des Oesophagus kann man bei den schrägen Durchleuchtungsrichtungen nicht ohne weiteres am Schirm oder auf der Platte sehen, da sie bei nicht sachgemäßer Röhrenstellung innen in den Zwerchfellschatten hineinprojiciert wird. Denn die Durchtrittsstelle des Oesophagus durch das Zwerchfell liegt ja nicht auf der Höhe der Kuppel, sondern am hinteren Abhang derselben. Infolgedessen wäre die Röntgenröhre tief zu stellen, wenn sie hinter, und hoch, wenn sie vor dem Patienten sich befindet; und für gröbere Veränderungen wird es auch in manchen Fällen genügen und hat es bisher genügt. Anders oder besser umgekehrt hat es aber bei Absuchen nach feinsten Veränderungen (z. B. bei Kardiakarzinom im allerersten Anfange) zu geschehen, wenn es auf das allerletzte Ende des Oesophagus, auf seinen subdiaphragmalen Abschnitt, die sog. Epicardia, die 3—5 cm lang ist, oder auf die Kardia selbst ankommt. Dann müssen wir uns folgende Verhältnisse klarmachen (s. Figg. 178 u. 179)[572]). Im Stehen würde natürlich nur der Teil oberhalb der (geschlossenen) Kardia sichtbar sein; bei horizontaler Rükkenlage aber und senkrecht zur Körperachse verlaufendem Zentralstrahl würde zwar alles ausgefüllt sein, die Kardia selbst aber mit ihrem Contractionsring würde von der höchsten Kuppel des Magenfundus vollständig überschattet sein. Fig. 178. Anders aber bei sehr schrägem Strahlen-

Speiseröhrenerkrankungen. Halle a. S. 1916 (Verlag Marhold). — Seth Hirsch: The Röntgen-Ray Study of the Esophagus. St. Louis. Interstate Medical Journal. Vol. 23. Nr. 4. — Ein ausführliches Kapitel mit vielen Abbildungen, sowie Literatur-Verzeichnis findet sich bei R. D. Carman: The Röntgen-Diagnosis of diseases of the alimentary canal. 1921 (Philadelphia u. London. Saunders). — H. Chaoul: Röntgenologie der Speiseröhre, im Leitfaden der Röntgenologie von H. Gerhartz. 1922. (Urban u. Schwarzenberg.) — Kerley u. Lewald: Digestive Disturbances in Infants and Children. 1923. New York (P. Hoeber) in englischer, französischer und japanischer Sprache. — Soeben erschien: G. Schwarz: Pharynx u. Speiseröhre; im Lehrbuch Schittenhelm.

Digitized by Google

gang, der am besten durch Beckenhochlagerung[573]) zustande kommt (s. Fig. 179). (Es ist dabei wohl ziemlich gleichgültig, ob der Schirm oder die Platte ventral oder dorsal angebracht werden.) Dann ist der ganze Kardia-Mechanismus in allen seinen Phasen zu studieren. Dabei ist zu berücksichtigen, daß erklärlicherweise die Passage der Kontrastmasse bei

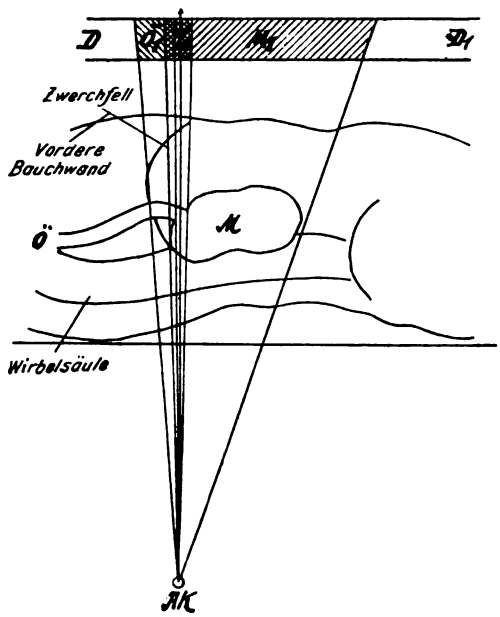

Fig. 178[572]).

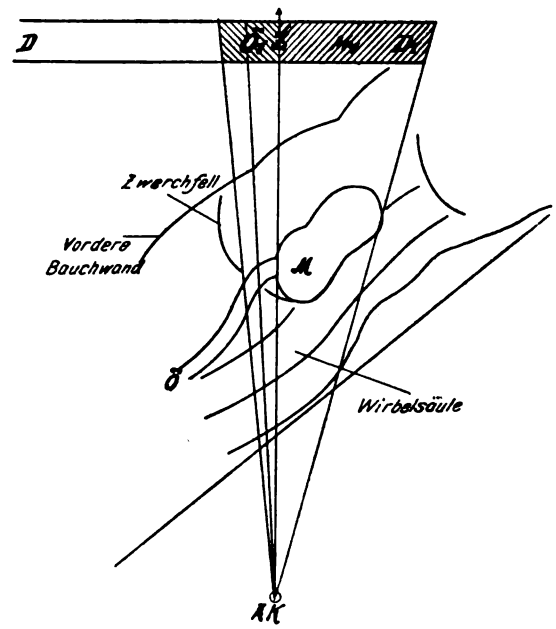

Fig. 179[572]).

Figur 178 Horizontallage. Figur 179 Beckenhochlage. M = Magen. Ö = Oesophagus. M_1 = Schatten des Magens. $Ö_1$ = Schatten des Oesophagus am Durchleuchtungsschirm. D—D_1 = Durchleuchtungsschirm. Ak = Antikathode. Z = Zentralstrahl.

Beckenhochlagerung gegenüber aufrechter Stellung in einem stark verlangsamten Tempo erfolgt; sie braucht etwa siebenmal länger zur Durchwanderung der Speiseröhre als im Stehen. An der Kardia angelangt, verweilt der Kontrastbrei ebenfalls wesentlich länger als in Vertikalstellung, bevor er in den Magen gelangt, was ja nicht wunder nimmt. Der Durchtritt spielt sich nun folgendermaßen ab: Der unterste Abschnitt der Speiseröhre sendet an seinem unteren, dem Magen zunächst gelegenen Kontur gegen den Fundus einen pfriemenförmigen Fortsatz aus, dessen Spitze gegen den Magen zu sieht. Zur selben Zeit tritt ein gleichartiger Fortsatz am entsprechenden Magenkontur auf. Die beiden Schattenfortsätze nähern sich bis zur Berührung ihrer Spitzen, worauf die Seiten-

[572]) J. Palugyay: Die Diagnose des beginnenden Kardiakarzinoms mittels Durchleuchtung in Beckenhochlagerung u. über die Röntgenologie der Kardia überhaupt. Fortschritte. Bd. 30. 1. Kongreßheft 1922.

[573]) Zuerst von Strauß vorgeschlagen.

Digitized by Google

wände der Fortsätze so lange auseinanderweichen, bis ein parallel konturierter Canal entsteht. Dieser bildet sich nach Bruchteilen einer Sekunde wieder zurück bis zum Bilde der sich mit den Spitzen berührenden Fortsätze, welche sich nun einerseits in die Silhouette des Magens, andererseits in die des Oesophagus zurückziehen. Es werden dabei von den Kontrastmassen, welche sich im untersten Oesophagusabschnitte vor der Kardia stauen, mit einmaliger Öffnung des Kardiaverschlusses nur kleine Mengen in den Magen befördert. Die einzelnen Öffnungsakte der Kardia erfolgen in verschiedenen Zwischenräumen, und zwar erfolgt der Durchtritt um so seltener, je stärker der Magen bereits gefüllt ist. Auch werden die Quantitäten an Kontrastbrei, welche mit einmaliger Öffnung in den Magen gelangen, mit Zunahme der Magenfüllung jedesmal geringer. So können wir die Function der Kardia röntgenologisch genau so verfolgen wie jene des Pylorus. — Wegen des stark verlangsamten Tempos bei Beckenhochlagerung läßt sich auch sonst die Passage der übrigen Speiseröhre auf diese Weise bequemer beobachten[574]).

Flüssigkeiten (mit Wismut oder ähnlichen Salzen verrührt) werden bei normaler Function — je nach ihrer Consistenz, Geschmack und Temperatur — rasch in etwa 2—10 Sekunden nach Eröffnung des Oesophagus-Einganges hinunterbefördert, doch gehören auch sekundenlange Verzögerungen an einzelnen Stellen (den physiologischen Engen, s. oben) zur Norm. Breiige Bissen werden als walzenförmiges Gebilde von etwa Fingerlänge langsamer hinunterbefördert. Ein kurzes Anhalten an einigen Stellen mit geringem Regurgitieren ist auch hier durchaus nicht pathologisch, sondern bildet im Gegenteil die Regel. Jedoch deuten Verzögerungen um ein Vielfaches der oben angegebenen Zeiten immer auf pathologische Veränderungen, wenn es sich dabei auch nicht immer um stenosierende Prozesse zu handeln braucht. An der Kardia stauen sie sich kurze Zeit und man sieht einen pfriemenartigen Schatten im unteren Oesophagusende, der nach einigen Sekunden kürzer wird und zuletzt rasch durch die reflectorisch sich öffnende Kardia verschwindet (s. auch eben).

Formiert sich bei gewissen Schluckschwierigkeiten dünnbreiige Nahrung (und zwar nur solche, während größere Boli normal passieren) als feiner, über den ganzen Oesophagus sich hinstreckender Streifen, der viele Minuten liegen bleibt, so soll Oesophagus-Atonie vorliegen[575]).

Da es in jedem Falle auf eine gute Einspeichelung für den Schluckakt ankommt, vermeide man sehr trockene Wismutkapseln oder -Bissen schlucken zu lassen. Man sieht solche, wenn nichts nachgeschluckt wurde, minutenlang im normalen Oesophagus sitzen bleiben, comprimierte Wismuttabletten à 1,0 g hat man fast eine Viertelstunde dort verweilen sehen[576]).

[574]) Stark gekürzt, aber sonst wörtlich nach Palugyay.

[575]) Olbert-Holzknecht: Oesophagus-Atonie (Pseudo-Oesophagismus). Verhandlungen des 6. Röntgen-Kongresses 1910; doch s. Faulhaber l. c. S. 27 u. 28.

[576]) Faulhaber l. c.

Digitized by Google

Bei organischen Verengerungen, selbst beginnenden, bleibt der Bissen mindestens eine halbe bis eine ganze Minute liegen, und gleitet trotz aller Schluckbewegungen nicht weiter. Je enger die Passage, um so länger bleibt er liegen, trotzdem Patient die Empfindung hat, der Bissen sei schon in den Magen geglitten. Mitunter genügt ein Schluck Wasser, um den Bissen sofort weitergleiten zu lassen. Eine Erweiterung oberhalb der Verengerung pflegt in der Regel vorhanden zu sein. — Selbst größere Tumoren des Oesophagus sind ohne Kontrastmittelprobe am Schirm nicht erkennbar.

Stenose-Erscheinungen kommen vor bei abnormer Größe des Herzens, speziell der Vorhöfe, seltener bei Pneumothorax, Pleuritis, Perikardialergüssen, mehr schon bei Tumoren des Mediastinum, der Lungen oder bei Aneurysmen. Bei letzteren wird die Beobachtung der Pulsation und der übrigen klinischen Symptome auf den richtigen Weg führen.

Wenn es sich um eine Stenose infolge bloßer Verdrängung und Verlängerung des Oesophagus handelt, wird eine in dieselbe eingeführte Quecksilbersonde bei entsprechender Drehung des Patienten dadurch Aufschluß geben, daß die Sonde in irgendeiner Durchleuchtungsrichtung außen an dem fraglichen Tumor zu sehen ist. Statt der Sonde kann natürlich auch Kontrast-Milch oder -Brei verwendet werden.

Bleibt der Bissen oder ein großer Teil desselben in Höhe des Manubrium sterni sitzen, ändert auch beim Trinken von Wasser seine Stellung nicht und stellt sich mehr in die Quere ein, so spricht das für ein Divertikel[577]). (Die Diagnose „Divertikel" wird zur Gewißheit, wenn eine eingeführte Sonde in irgendeiner Durchleuchtungsrichtung außerhalb des Kontrastmittelschattens gesehen werden kann.) Seine Größe soll von 5 mm bis 8 cm wechseln. Ein Tractionsdivertikel ist bisher laut Röntgenliteratur noch nicht gesehen worden. Der Boden von kleinen und mittelgroßen Divertikeln nämlich stellt sich nicht halbkugelförmig dar, wie man denken sollte, sondern wie eine regelmäßige flache Schale, als wenn das Divertikel nicht frei herunterhängt, sondern etwas aufsitzt. Unregelmäßigkeiten des Röntgenschattens rühren von alten Speiseresten her. — In letzter Zeit sind auch tiefsitzende Oesophagus-Divertikel beschrieben worden[578]). Die Füllung eines Divertikels soll im Liegen oft besser als im Stehen gelingen.

Ein anatomisch annähernd normales Röntgenbild trotz ausgedehnter maligner Erkrankung des Oesophagus kann man erhalten bei starrer karzinomatöser Infiltration.

Gleichmäßige, spindelförmige Erweiterung des Oesophagus soll für Degenerationszustände, Atrophie der Musculatur oder für Reizzustände des Nervus vagus sprechen. Bei gereiztem Nervus vagus sind die kli-

[577]) Eine eingehende Studie über Speiseröhrenerkrankungen stammt von Kienböck u. Kaufmann: Wiener Klin. Wochenschrift 22, S. 35—38.

[578]) J. Freud: Zur Röntgendiagnose des seltenen tiefsitzenden Oesophagus-Divertikels. Fortschritte. Bd. 28. 1922.

Digitized by Google

nischen Symptome die eines Kardiospasmus. Eine differentielle Diagnose zwischen Atonie und Spasmus läßt sich nach den bisherigen Beobachtungen mit ziemlicher Sicherheit stellen, wenn bei Verabfolgung von Atropin prompte Wirkung, d. h. Schwinden der Stenose-Erscheinungen, eintritt.

Spastische Verengerungen haben als Characteristicum den Wechsel von rasch auftretenden und wieder nachlassenden Stenose-Erscheinungen. Erschwert werden die Verhältnisse dadurch, daß Spasmen auch durch beginnende Karzinome ausgelöst werden können.

Die Unterscheidung von Spasmus und Tumor am Eintritt des Oesophagus in den Magen kann im Röntgenbilde sehr schwer, oft sogar unmöglich sein. Trichterförmige Erweiterung soll mehr für Karzinom, plumpe, wurstförmige, weitbauchige symmetrische Dilatation für durch Krampf bedingt sprechen. Verdächtig für das Vorhandensein eines Neoplasmas ist, wenn der Schatten oberhalb der Strictur zackige Aussparungen zeigt (s. Fig. 180 A = spastische, B = karzinomatöse Strictur[579]). Die Dilatation oberhalb des Spasmus ist mitunter ganz gewaltig und kann sich auf den ganzen Oesophagus erstrecken, der in solchen Fällen sogar sichtbar ist, wenn er mit gewöhnlicher Flüssigkeit (ohne Wismut oder Baryum) gefüllt ist. Kleine Füllungsdefecte am Oesophagusende bei Spasmus cardiae pflegen von Nahrungsrückständen herzurühren.

Eine ektatische Speiseröhre ist häufig nicht nur in die Breite, sondern auch in die Länge gedehnt, wodurch der Verlauf geschlängelt ist. Die Schlängelung soll nicht in schräger, sondern in rein sagittaler Richtung am besten wahrzunehmen sein; die obere Hälfte des Oesophagus sei dann nach links, die untere nach rechts gekrümmt[580]).

Wenn ein dünner Fremdkörper (Nadel), der im Oesophagus sitzen soll, bei der Durchleuchtung am Schirm nicht gesehen wird, so beweist das nicht, daß er nicht mehr im Oesophagus haftet. Eine Photographie ist unbedingt erforderlich, und zwar eine schräg dorsale. Sie wird in der Mehrzahl der Fälle Klarheit schaffen, sie müßte sogar Klarheit schaffen, wenn alle Röhren einen sehr kleinen Focus hätten. Da aber der Focus bei den gebräuchlichen Röhren mitunter 4 bis 5 mm Durchmesser hat, so kann er von einer Nadel nur einen unscharfen Schatten werfen, der sich nicht deutlich genug hervorhebt. Selbst Prothesen mit mehreren Zähnen, besonders wenn sie in Schlüsselbeinhöhle sitzen, sucht man auf dem Schirme vergeblich, während sie sich am Photogramme im Wirbelsäulenschatten deutlich genug feststellen lassen. Fischgräten sind wohl bisher niemals gesehen worden; ebenso selten kleine Knochenstückchen, wenn auch nicht bestritten werden soll, daß letztere hin und wieder einmal so günstig liegen können, daß sie auf dem Negativ aufgefunden werden (s. ferner nächsten Absatz).

[579]) A. Stein (Papaverin zur Differentialdiagnose zwischen Oesophagospasmus und Oesophagostenose. Fortschritte. Bd. 23) empfiehlt hier Injektion des bei Spasmus pylori bewährten Papaverins; 0,03 gr.

[580]) Faulhaber l. c.

Digitized by Google

Bei nicht sichtbaren verschluckten Fremdkörpern soll, wie behauptet wird, ein Kontrastbissen an der betr. Stelle dauernd oder vorübergehend angehalten werden; oder Patient empfindet Schmerzen in dem Augenblick, wo der Bissen den Fremdkörper streift. So läßt sich also doch die Höhe des Sitzes solcher Corpora aliena in günstigen Fällen bestimmen.

Verlagerungen der Speiseröhre sind nichts Seltenes. Wo das ganze Mediastinum oder Teile desselben verlagert sind (Schrumpfungsprozesse, pleurale Ergüsse, Tumoren des Mediastinum und Aortenaneurysmen, substernale Strumen, Wirbelerkrankungen und -deformitäten) und bei gewissen Herzvergrößerungen, da nimmt auch der Oesophagus

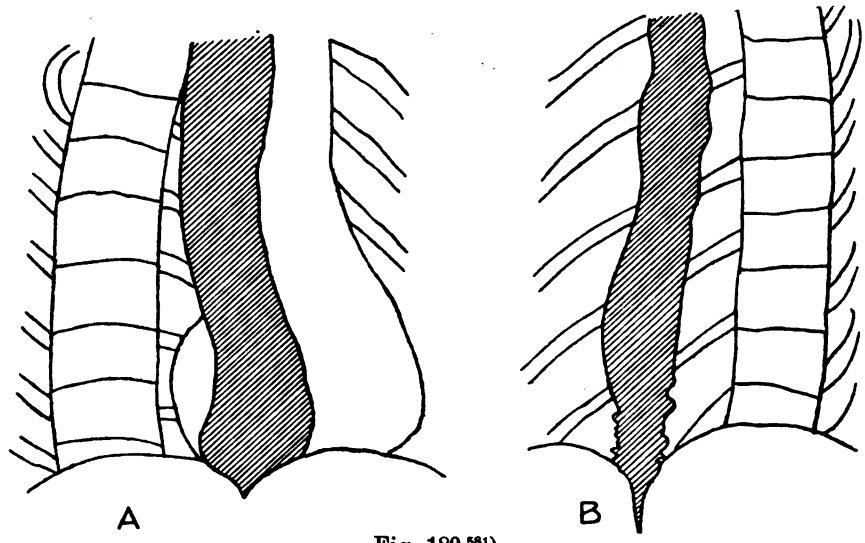

Fig. 180 [581]).

mehr oder weniger an der Verlagerung teil. Der Befund einer Deviation des Oesophagus kann direct auf einen Mediastinaltumor, der vielleicht sich selbst gar nicht ordentlich übersehen läßt, hinweisen. Mit solcher Verlagerung pflegt auch mehr oder weniger eine Compressions-Stenose vorhanden zu sein. Die Kontrastnahrung gleitet deshalb bei solchen Deviationen langsamer an der Stelle der größten Dehnung des Oesophagus vorbei [582]).

Wichtig ist, daß selbst sehr hochgradige Abweichungen vom normalen Verlauf für ihren Träger vollkommen symptomlos bestehen können. Deswegen besitzen die Deviationen der Speiseröhre im allgemeinen auch keine besondere klinische Wichtigkeit, meist werden sie nur als gelegentlicher Nebenbefund bei Obductionen verzeichnet[583]).

[581]) Nach Steyrer l. c.

[582]) Siehe auch die umfängliche Arbeit: Eisenstein: Beitrag zur Röntgenologie der Speiseröhre. Fortschritte. Bd. 21 (mit Literaturverzeichnis).

[583]) Faulhaber l. c.

Digitized by Google

Verstärkte Peristaltik und Retroperistaltik sind äußerst selten einmal oberhalb von organischen und spastischen Stenosen deutlich gesehen worden.

Thymus.

Bei Verbreiterungen der oberen Teile des Thorax-Mittelschattens, des sog. „Herzhalses", denke man an die Möglichkeit, daß die Ursache derselben ein vergrößerter Thymus ist. Allerdings hat man im ersten Jahrzehntel der Röntgenaera viel zu häufig einen vergrößerten Thymus (zu Unrecht) diagnosticiert, wo die auffallende Breite des oberen Teiles des Mittelschattens nur dadurch bedingt war, daß man — um bei kleinen unruhigen Kindern schneller ein Röntgenogramm zu erhalten — mit übermäßig genäherter Röntgenröhre und dadurch bedingter übermäßiger Schattenvergrößerung der Brustkorbgebilde gearbeitet hat. Soweit die Frage eines durch den Thymus bedingten Schattens bisher geklärt ist, läßt sich kurz folgendes sagen[584]): Der normale Thymus ist im Röntgenbild des kleinen Kindes nicht erkennbar. Sein Schatten verschwindet offenbar in dem des Gefäßbündels und dürfte diesen kaum gegen das Lungenfeld überragen. Daß der pathologisch vergrößerte Thymus sich röntgenologisch darstellen läßt, ist als sehr wahrscheinlich anzunehmen. Er müßte erwartungsgemäß den oberen Teil des Mittelschattens und wohl auch noch den Herzschatten nach beiden Seiten, vielleicht mehr nach links wie nach rechts, verbreitern und sich als luftleeres Organ gegen die lufthaltigen Lungenfelder gut abgrenzen. Meist handelt es sich bei scheinbar rechts vergrößertem Thymus lediglich um den Schatten der Vena cava superior, der sich durch seine rechtsseitige Lage, seine Größenschwankung bei der Atmung und durch den Umstand, daß er an seinem oberen Ende nach seitwärts ausbiegt (Abgang der Vasa anonyma und subclavia) kennzeichnet. Er findet sich nun gerade bei solchen Säuglingen besonders deutlich, denen man in Anbetracht ihres pastösen Habitus einen großen Thymus gerne zutrauen würde. Die Möglichkeit des röntgenologischen Nachweises eines vergrößerten Thymus ist durch diesen Befund natürlich keineswegs in Frage gestellt; es muß nur davor gewarnt werden, jede Verbreiterung des „Herzhalses" beim kleinen Kind als Ausdruck einer Thymushyperplasie anzusehen, wie das fast immer geschieht. Ein vergrößerter Thymus ragt vielmehr wesentlich ins linke Lungenfeld hinein[585]) und erzeugt so mit dem Herzen zusammen häufig die Schattenfigur einer Jakobinermütze.

Es ist ganz zweifellos, daß — soweit auch die Röntgen-Diagnostik vorgeschritten — hinsichtlich des Thymus noch eine recht große Lücke klafft. Bei der jetzigen Technik müßte sich hier für eine große Kinderklinik mit einer systematischen Untersuchung eine sehr dankbare Auf-

[584]) Fast wörtlich, abgekürzt aus: „Röntgenuntersuchung in der Kinderheilkunde" von Th. Goett. 2. Bd. des Lehrbuches Rieder-Rosenthal. 1918.

[585]) d'Oelsnitz u. Paschetta: Bullet. de la Soc. de Pédiatrie p. 457. Paris 1911. — Ferrand u. Chatelin, p. 164, ebendaselbst.

Digitized by Google

gabe eröffnen. Die Arbeiten von 1900—1910 dürften nicht mehr genügen. Doch sei aus ihnen noch folgendes wiedergegeben: Thymus auf der Höhe seiner Ausbildung ahmt das Röntgenbild eines großen perikardialen Ergusses nach. Bei Vergrößerung des Thymus kann sein Schatten die Breite des Herzschattens erreichen oder sogar überschreiten. Zur Differentialdiagnose gegenüber Mediastinaldrüsentumor: Der Thymus rückt bei der Inspiration hinab, bei der Exspiration hinauf, er macht also die Respirationsbewegungen mit. Im schrägen Durchmesser wird das Retrokardialfeld entsprechend der Vergrößerung der Thymusdrüse ausgefüllt[586]).

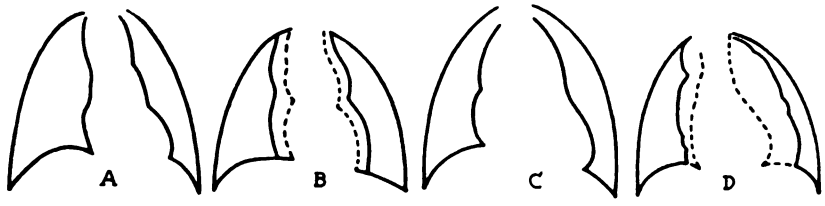

Figur 181 [587]).

A. Normaler Mittelschatten beim Neugeborenen. B. Thymushyperplasie, 7 Wochen altes Kind. C. Thymushyperplasie beim Neugeborenen. D. Thymushyperplasie beim Neugeborenen.

Leber.[588])

Allgemeines.

Der obere Leberrand hebt sich selbst auf den technisch schlechtesten Bildern, wenn sie nur in Atemstillstand gewonnen sind, gut von den Lungenaufhellungen ab. Für gewöhnlich bildet er eine Kuppel mit einem Kontur von einem Drittelkreis ohne jede Unterbrechung, die bei Einatmung wie bei Ausatmung in ihrer Form unverändert bleibt und nur bei Volumen pulmonum auctum sich etwas abflacht. Eine Leberoberfläche, die ein bis zwei Einkerbungen zeigt, kommt dem Röntgenologen recht häufig zu Gesicht. Wenn es sich dabei auch um keine normale oder noch-normale Erscheinung handelt, so dürften die betr.

[586]) Rheu: Thymusstenose u. Thymustoel. Arch. f. klin. Med. Bd. 80. 1906.

[587]) Grobschematisch gezeichnet nach Skizzen von M. Bürger und H. Schlecht: Erkrankungen der endokrinen Drüsen; in Schittenhelm: Lehrbuch der Röntgen-Diagnostik. 1924 (Springer-Berlin).

[588]) Faulhaber: Die Röntgenuntersuchung der Leber; in Rieder-Rosenthal: Lehrbuch der Röntgenkunde. Leipzig 1913. — Immelmann: Die Röntgenuntersuchung der Leber und der Gallenblase; in Atlas Groedel, 3. Aufl. — Desternes und Baudon: L'exploration röntgénologique du foie. Journ. de Rad. et d'Electrol. Juli 1914. — O. Goetze: Röntgenologie des Bauches, im Leitfaden der Röntgenologie von H. Gerhartz. 1922. — F. M. Groedel: Die Gallenblase im Röntgenbilde. XI. Deutscher Röntgen-Kongreß 1920. — F. Perussia: Appunti di röntgenologia del fegato e delle vie biliari. Atti II Congr. d. Soc. Ital. di Rat. Med. Genova. 1919. — Parola: L'esplorazione röntgenologica del fegato. L'Ospedale maggiore. Milano 1915. Fasc. 11. — Schittenhelm u. Wels: Untersuchung der Bauchhöhle, in Schittenhelms Lehrbuch der Röntgendiagnostik. Berlin 1924. — Haenisch, in 2. Aufl. von Rieder-Rosenthal 1924.

Digitized by Google

Furchen doch selten einmal der Grund geklagter Beschwerden sein. Es handelt sich um einfache Hustenfurchen (Sagittalfurchen), ein bei einem großen Prozentsatz von Sectionen Erwachsener auftretender Befund, der auch von den Pathologen als harmlose Erscheinung aufgefaßt wird.

Volumenvermehrung der Leber verändert Aussehen und Stand des oberen Leberkonturs nicht, da die Vergrößerung sich besonders nach unten ausdehnt. Anders bei soliden Tumoren, Abszeß und Hydatidenzyste; dabei kann sich auf der Leberkuppel noch eine besondere brioche (kleinkuppel) förmige Hervorwölbung bilden. Man versäume nicht, immer auch eine rechtslaterale (Profil-) Durchleuchtung bzw. Aufnahme zu machen.

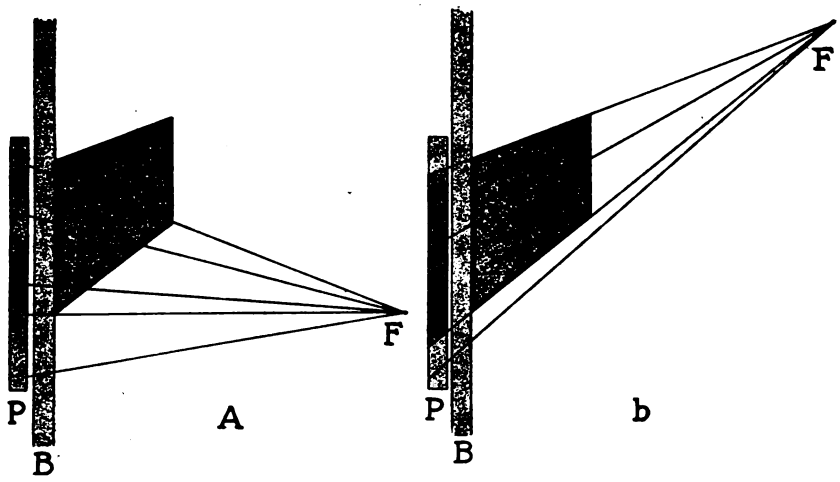

Figur 182.

P = photogr. Platte. B = Bauchdecken. L = Leber. F = Focus der Röntgenröhre.

Über andere Erscheinungen am oberen Leberrand bzw. seinem Röntgenschatten s. unter „Zwerchfell".

Der untere Leberrand ist im allgemeinen weder im normalen noch im pathologischen Zustande auf dem Röntgenogramm zu erkennen. Nur hier und da einmal, wenn zufällig eine gasgefüllte Darmschlinge hinter ihm liegt, ist er und in selteneren Fällen auch die Gallenblase auf eine kürzere oder längere Strecke zu verfolgen. In einer Anzahl der Fälle hingegen läßt er sich mit Wahrscheinlichkeit röntgenographisch wiedergeben; und zwar dann, wenn bei dorso-ventralem Strahlengang der Focus der Röntgenröhre nicht direct über die Leber wie in A Fig. 182, sondern viel weiter kopfwärts, in Höhe des 5. oder 6. Processus spinosus der Brustwirbel gestellt wird. Dann müssen die unteren, den Leberrand tangierenden Strahlen gleichzeitig die ganze Leber in ihrer größten Ausdehnung von hinten oben nach vorn unten durchsetzen und so entsteht ein besserer Kontrast gegenüber dem anderen Weichteilschatten des Abdo-

Digitized by Google

mens[589]), wie dies ganz schematisch b Fig. 182, unter Zugrundelegung des anatomischen Bildes nach Spalteholz-Braune mit Einzeichnung des Strahlenganges (seitens Verfassers) Fig. 183 erläutert. Der rechte Leberlappen kommt dabei am besten zur Darstellung. Der linke Leberlappen wird vom Wirbelsäulenschatten überdeckt; um diesen linken und auch einen Teil des rechten Lappens zu differencieren, ist empfohlen worden[590]), den Kranken in linker Seitenlage zu röntgenographieren, wobei die Platte dem Bauche anliegt, die Röhre im Rücken über der Mitte der Platte steht. In dieser linken Seitenlage steigt nämlich (naturgemäß) die Magenblase (s. d.) nach rechts oben und schafft hier die besten Kontraste gegen die Leber; weil das kleine Quantum Luft der Magenblase aber sehr selten vollauf genügt, so gebe man vor der Untersuchung Brausepulvermischung ein.

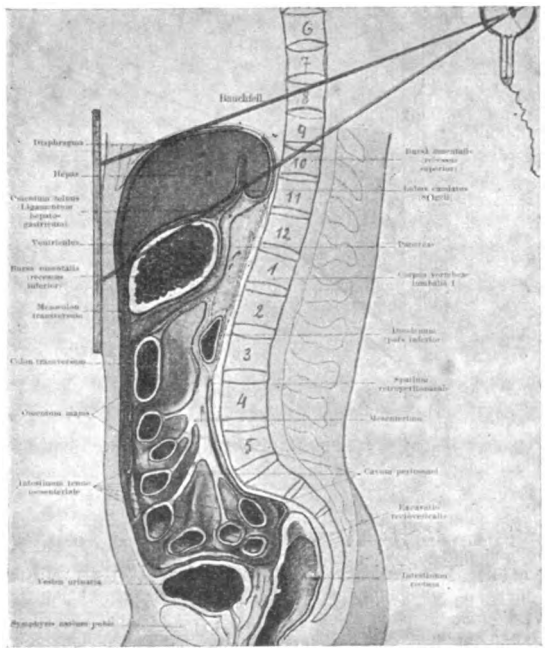

Figur 183.

Um 1914 herum hat man sich wieder mehr der Röntgendarstellung der Leber angenommen[591]). Es wurde absichtliche Gasfüllung nicht nur des Magens, sondern außerdem dazu des Colons empfohlen. Nach Klystierreinigung des Darmes wird 1—1½ Liter atmosphärische Luft (Sauerstoff, Stickstoff) per rectum (eventuell auch noch mit Hilfe des Duodenalschlauchs ins Duodenum und proximalen Teil des übrigen Dünndarms) eingeführt. Contraindication: schwere entzündliche Erscheinungen an den Or-

[589]) Köhler: Totalröntgenogramme der Leber. Fortschritte. Bd. 13 und (ohne Abbildungen) in den Verhandlungen des 4. Intern. Kongresses f. Electrologie u. Radiologie. Amsterdam 1908. Diese vom Verfasser angegebene Projection wird auch neuerdings wieder empfohlen, und zwar von A. Henßelmann (s. unten im Kapitel „Milz"). Es handelt sich also bei den betr. Bildern Verfassers nicht um Zufalls-Befunde!

[590]) Béclère, H.: La röntgénographie du foie. Congrès de Dijon 1911; s. auch Ledoux-Lebard: L'examen röntgénologique du bord inférieur du foie. Journ. de Rad. et d'Electrol. Juli 1914.

[591]) Löffler: Leber und Milz im Röntgenbild. Münchener Med. Wochenschr. 1914, Nr. 14. — Meyer-Betz: Methode und klinische Bedeutung der Darstellung der Leber im Röntgenbilde. Münchener Med. Wochenschr. 1914, Nr. 15. — E. Rautenberg: Röntgenphotographie der Leber, der Milz und des Zwerchfells. Deutsche med. Wochenschr. 1914, Nr. 24.

Digitized by Google

ganen des Abdomens. Die Gasfüllung wie überhaupt diese Untersuchung geschieht am besten bei Schirmdurchleuchtung. Ist die Gasfüllung zu gering, so löst sich die Leber nicht genügend aus ihrer Umgebung los, bläht man zu stark, so tritt unerwünschte Verlagerung ein. Palpation während Durchleuchtung zu empfehlen, besonders bei Abdominaltumorenverdacht. Darstellung des linken Leberlappens gelingt, wenn man durch leichte Gasfüllung nun auch den Magen zur Entfaltung bringt. Weiche Röhre erforderlich.

Ungefähr gleichzeitig wurde eine andere Methode empfohlen, nämlich die Einführung von Gas (Sauerstoff) in die Peritonealhöhle[592]). Leber und Gallenblasengegend kommen dadurch besonders gut zur Darstellung, ebenso Tumoren, und besonders gute Resultate soll es in Verbindung mit der Riederschen Wismutmahlzeit geben. Zuerst wurde das Verfahren bei Patienten mit Aszites erprobt. Man ließ den Aszites möglichst abfließen und insufflierte gegen 2—6 (!) Liter Sauerstoff. Im Laufe eines Jahrzehnts ist die Technik und Diagnostik des Pneumoperitoneum zu einer zukunftsreichen Ausbildung gelangt. Was die Leber im Pneumoperitoneum anbetrifft, so hebt sie sich vom Zwerchfell und von der Bauchwand ab, sie hängt an ihren Befestigungen nach abwärts und verändert im Stehen, bei Rücken- oder Seitenlage ihre äußere Gestalt mehr oder weniger. Man erkennt so nicht nur die Grenzen des rechten und linken Leberlappens und ihre Bänder ringsum, sondern auch die characteristische Gestalt der normalen, der gestauten, der zirrhotischen, der groblappigen luetischen, der höckrigen karzinomatösen und der kugelig gebuckelten Echinokokken-Leber; ferner werden verschiedene Formen des dick zungenförmigen oder anscheinend frei pendelnden Schnürlappens erkannt. Abgrenzungen solitärer Tumoren der Leber gegen Pankreaszysten oder Magentumoren sind möglich gewesen. Vor allen frischeren entzündlichen Prozessen muß indessen die pneumoperitoneale Röntgen-Diagnostik haltmachen, da die Gefahr einer Sprengung eines Eiterherdes vorliegt. —

Eine helle Zone zwischen Leber und Zwerchfellkuppe (bei nichtpneumoperitonealer Untersuchung) kommt bei sehr mobiler Leber vor, ohne daß Patient besondere Beschwerden zu haben braucht, „Hepatoptose"[593]), „Interpositions-Ptose" (Hasselwander). Es hat sich dann

[592]) Meyer-Betz und Rautenberg l. c. nach Jacobaeus: Über Laparoskopie und Thoraskopie. Würzburg 1913; ferner Weber: Über die Bedeutung der Einführung von Sauerstoff resp. Luft usw. Fortschritte. Bd. 20, 1913. — E. Rautenberg: Sechsjährige Erfahrungen mit pneumoperitonealer Röntgendiagnostik. Verhdl. d. Deutschen Röntgen-Gesellsch. Bd. XI. 1921. — O. Goetze: Pneumoperitoneale Röntgendiagnostik. Ebendaselbst. Eine kurze gute Übersicht, der die 2. Hälfte dieses Abschnittes entnommen ist, findet sich (bearbeitet von O. Goetze) im Leitfaden der Röntgenologie von Gerhartz. 1922. Eine umfangreiche Literatur besteht zurzeit über das Pneumoperitoneum. Letzte Übersicht von Schittenhelm u. Wels l. c.

[593]) Demetrius Chilaiditi: Zur Frage der Hepatoptose und Ptose im Allgemeinen im Anschluß an drei Fälle von temporärer, partieller Leberverlagerung. Fortschritte. Bd. 16. 1910. Aus der betr. Arbeit stammen auch die beiden Skizzen. — F. Perussia: La epatoptosi parziale da interposizione. La Riforma Med. 1916. 3. —

Digitized by Google

gasgefülltes Colon an diese Stelle gedrängt. Der Zustand kann von Tag zu Tag verschwinden und wieder erscheinen. Das Colon ist an der deutlichen Haustrenzeichnung kenntlich; fehlt diese, so kommt gasbildender subphrenischer Abszeß in Frage. Ein Flüssigkeitsspiegel kann

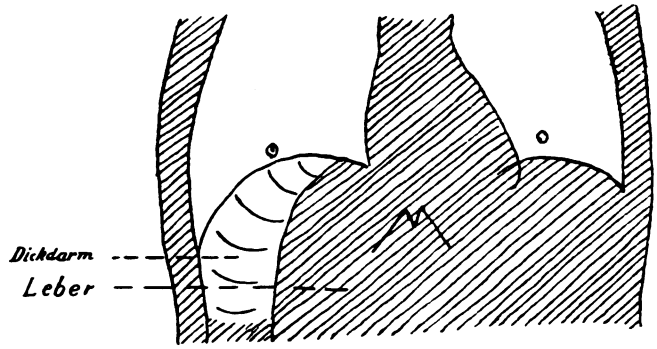

Figur 184 [593]).

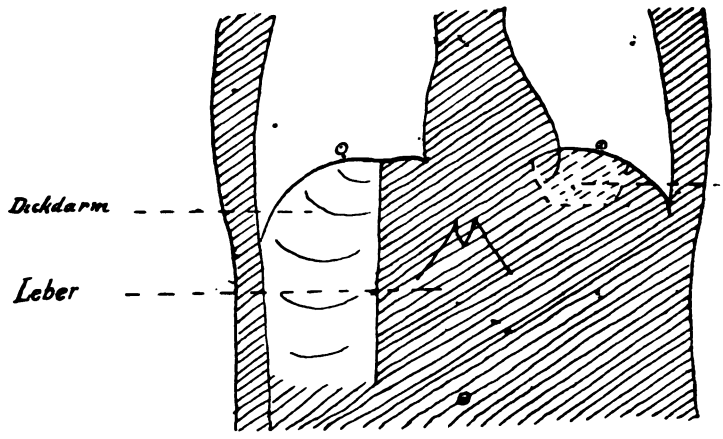

Figur 185 [593]).

auch bei Hepatoptose gesehen werden, da sich in den geblähten Colonschlingen beträchtliche Mengen verflüssigten Stuhles vorfinden können.

Wenn man übrigens seine Übersichtsaufnahmen des Dickdarms betrachtet, so findet man ungefähr auf jedem 4. Bild eine leidlich gut sichtbare Leber.

Gallenblase.

Im Pneumoperitoneum zeigt eine normale Gallenblase ringsum freie Grenzen; sie pendelt bei Stößen gegen die Trochantergegend leicht hin und her. Die elastische Zartheit ihrer Wand verrät sich durch

[593]) Boldi-Trotti: Considerazioni sopra un caso di interposizione dell'intestino fra il fegato e il diaframma. R. Accad. di Med. di Torino. Gennaio 1918.

Digitized by Google

ein feines Vibrieren. Abgesehen von den meist sehr leicht erkennbaren Gestaltsveränderungen vermag man unter Auswertung dieser Zeichen Wandverdickungen, Verwachsungen und auch zartere pericholezystitische Adhaesionen festzustellen[593a]).

Ohne Pneumoperitoneum kommt die normale Gallenblase kaum jemals zur Darstellung, die pathologisch vergrößerte oder steinhaltige schon eher einmal, aber immerhin nur in einem verschwindend geringen Prozentsatz, wie jeder Röntgenolog bei Durchsicht von mehreren Hunderten von Magen-Darm-Photogrammen sich überzeugen kann. — (Über mittelbare Darstellung s. unten.) Es walten dann immer besonders günstige Umstände ob, vor allen zufälliger Gasgehalt der anliegenden Darmteile. Es ist jedoch nicht ausgeschlossen, daß in Zukunft mit der Bucky-Aufnahme-Blende eine häufigere Sichtbarmachung gelingt. — Ein Forscher erwähnt einmal, daß eine Gallenblase mit stark eingedicktem Inhalt sichtbar sein könnte. Ausschließlich auf die Darstellung der Gallenblase gemachte Aufnahmen sollen bei leerem Magen vorgenom-

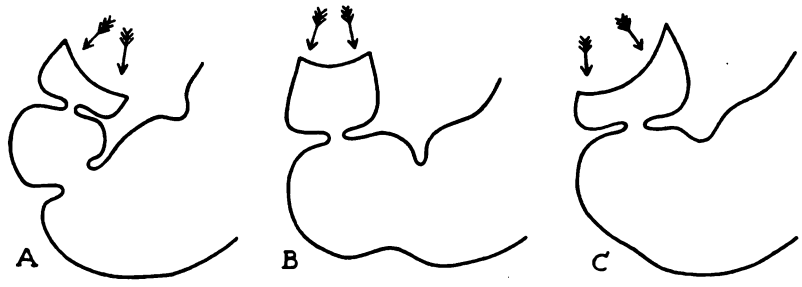

Figur 186.

men werden, denn ein mit gewöhnlicher Nahrung gefüllter Bulbus könne eine Gallenblase vortäuschen. Sehr erheblich vergrößerte Gallenblasen sind sogar schon als Nierenschatten angesehen worden. Man kann wohl zur Zeit sagen: Ist die Gallenblase auf einem Röntgenphotogramm zu erkennen, dann haben wir eine kranke Gallenblase vor uns. Bei gut genährten dicken Leuten ist ihr Schatten hoch oben und mehr seitlich zu suchen, bei dünnen hingegen und solchen mit allgemeiner Ptosis kann er sehr tief und gelegentlich sogar unter der Crista ossis ilei liegen. Der untere Pol ist immer der deutlichste Teil des Schattens. Die Größe der Gallenblase kann von der einer Walnuß bis zu einer solchen von 20 cm Länge wechseln.

Es gibt aber auch einen indirekten Nachweis, insofern die vergrößerte Gallenblase durch Impression eine Deformität des kontrastbreigefüllten Bulbus duodeni hervorbringt. Verdickung der Gallenblasenwandung, Vermehrung der Gallenflüssigkeit oder Steine drücken den Magen oder das Duodenum characteristisch ein, ersteren, wenn auch

[593a]) Literatur über Pneumoperitoneum s. oben unter „Allgemeines".

Digitized by Google

seltener, an der großen Curvatur nahe dem Pylorus, letzteres in seinem ersten oder zweiten Abschnitt. (Fig. 186.) Der Schattendefect ist dabei von einer concaven Curve begrenzt, wir haben eine abgeflachte Haube vor uns[594]). Es empfiehlt sich, wie beim Ulcus duodeni so auch hier Pelotten-Compression anzuwenden.

Flecken in der Gegend des vorderen Rippenbogens, des Schattens der 11. und 12. knöchernen Rippe können von Gallensteinen herrühren, sie rühren mit ziemlicher Sicherheit von Gallensteinen her, wenn sie ringförmig sind. Ein selbst bei bester Technik auf Steinschatten negativer Röntgenbefund schließt bekanntlich nicht aus, daß sehr viele und große Steine vorhanden sind. Nach vereinzelten Angaben über röntgenpositive Gallensteinbefunde am Anfang des Jahrhunderts werden seit etwa 10 Jahren besonders von amerikanischer Seite große und erfolgreiche Anstrengungen unternommen, die Röntgendiagnostik in diesem Punkte zu fördern[595]). Da diese Steinschatten äußerst wenig sinnfällig sind, so kommt natürlich alles auf eine erstklassige Röntgentechnik an. Platten oder Film müssen von tadelloser Beschaffenheit sein, ebenso natürlich der oder die Verstärkungsschirme, falls man solche durchaus nicht entbehren zu können glaubt. Besser sind wohl Doppelplatten, Schicht an Schicht. 2 Tage vor der Untersuchung sollen keine Arzneimittel genommen werden, um nicht durch von solchen möglicherweise herrührenden Schatten getäuscht zu werden. Kleiner Brennpunkt der Röhre und gute Abblendung sind selbstverständlich unerläßlich. Bauchlage, horizontal. Platte 18:24 cm. Zentralstrahl senkrecht auf Platte. Rippenrand soll die Mitte der Platte schneiden. Bei Skoliose kann die Gallenblase überschattet werden. Härtegrad: die weichstmöglichen Strahlen, die gerade noch durch den Patienten hindurchgehen. Belichtungszeit 1—2 Sekunden oder länger bei angehaltenem Atem. Es kommt weniger auf die wenigen Sekunden an als darauf, daß der Atem unbedingt ruhig angehalten wird. Man lasse vorher üben. Eine einzige Aufnahme genügt selten, meist hat man deren 2—3 nötig, zuweilen noch mehr. (Keine Verbrennung anrichten!). Jede Aufnahme erst entwickeln und durchstudieren, bevor man die nächste beginnt. Das Bild soll die 11. und 12.

---

[594]) Grobschematisch unter Verwertung eigener weniger Erfahrung in enger Anlehnung an die Monographie von George und Leonard, s. nächste Anmerkung.

[595]) Case: 17. Internat. Med. Kongreß 1913, London; ferner Cole: The detection of pure cholesterine gall-stones by the Röntgen-rays. Amer. Journ. of Röntgen. Februar 1915. — George and Leonard: The Röntgen-Diagnosis of a pathological Gallbladder. American Journ. of Röntgen. Juli 1917. — W. George u. Ralph D. Leonard: The pathological Gall-Bladder. 1922. (B. Hoeber. New York). — Ferner: Rieder: Zur Röntgendiagnostik der Gallensteine. Fortschritte. Bd. 28. 1922. — J. Schütze: Fortschritte in der röntgenologischen Darstellbarkeit der Gallensteine. Fortschritte. Bd. 28. 1921. — R. A. Ahrens: The gall-bladder. The Journ. of Radiologie. Vol. III. Oct. 1922. — Sessa, P.: Contributo allo studio röntgenologica della calcolosi biliare. La Rad. Med. 1920. Vol. VII. Fasc. 9—10. — Palmieri: Röntgenogrammi di calcoli biliari. IV Riunione dei Radiologi Emiliani. Piacenza 1920. — Rubaschow: Zur Röntgendiagnostik der Gallensteine. Fortschritte. Bd. 21. — P. Duval u. Béclère: Etude röntgenographique des voies biliaires normal et lithiasiques. Arch. des Mad. de l'App. digest. et de la Nutr. Tome 12. Nr. 6. 1922.

Digitized by Google

Rippe, die unteren Brust- und oberen Lendenwirbel zeigen. Die Processus transversi müssen klar hervortreten, ebenso der untere Leberrand und ein Teil der rechten Niere, die natürlich — infolge der Entfernung von der Platte — stark vergrößert zutage tritt. Vorteilhaft ist es, wenn Pat. bei Bauchlage den Oberkörper stark nach links abbiegt, damit auf der rechten Seite der Abstand zwischen den letzten Rippen und der Crista ilei möglichst groß wird.

Wie bereits erwähnt, sind die Mehrzahl der röntgenographisch sichtbaren Gallensteine solche, deren periphere Schicht Kalk enthält, die also einen ringförmigen Schatten werfen. Ein Kalkgehalt von unter zehn Prozent soll genügen, sie sichtbar zu machen. Mitunter ist auch nur ein Segment sichtbar. Auch geschichtete Steine wurden als solche erkannt. Ihr Röntgenschatten ähnelt den Jahresringen eines abgesägten Baumes. Ferner wurden gelegentlich homogene Steine gefunden, die Nierensteinen sehr ähnlich sehen können. Auch Schatten, die Sandanhäufungen oder einer Masse allerkleinster Steine entsprechen, kommen vor. Am merkwürdigsten sind jedenfalls die „negativen Steinschatten", die nur aus Cholestearin bestehen. Letzteres ist nämlich weniger dicht als der Gallensaft, in dem sie liegen, und das weitere umgebende Gewebe. Sie geben also Lichter im Weichteilschatten; sie sind selbst auf den besten Aufnahmen eben gerade zu erkennen und sind übrigens sehr selten.

Zur Differentialdiagnose der Gallensteine von ähnlichen Gebilden ist zu sagen, daß die Schatten der Gallensteine viel regelmäßiger sind als die der Nierensteine. Einzelsteine sind meist kugelrund; bei Anwesenheit von mehreren größeren facettierten Steinen kommen polygonale oder dreieckige Schatten zustande, in mosaikartiger Anordnung. — Auch solide Schattenflecken (von Cholestearin-Bilirubin-Kalksteinen) kommen vor; sie können beginnenden Rippen-Ossificationen recht ähnlich sehen. Man achte deshalb darauf, ob sonst noch Rippen-Ossificationen vorhanden sind. Bei Totalossificationen der Rippen kann natürlich keine Verwechselung Platz greifen. — Nierenstein-Schatten sind dichter und unregelmäßiger als Gallenstein-Schatten. In schwer zu klärenden Fällen versuche man ein Profilbild: Nierenstein-Schatten fallen dabei knapp vor oder in die Wirbelkörper-Schatten. Auch verkalkte Lymphdrüsen und Verkalkungen in den Nebennieren geben sehr unregelmäßige Schatten, Mesenterial-Drüsen sind außerdem frei beweglich. — „Negative Steine" können durch kleine Gasansammlungen in der Flexura hepatica oder im Duodenum vorgetäuscht werden. Gasansammlungen wechseln in Größe und Lage von Minute zu Minute. — Für Faecal-Massen im Darm gilt ähnliches. — Verschluckte Fremdkörper (Knopf usw.) können zu Irrtümern Veranlassung geben, ebenso Papillome der Haut und Muttermäler.

Wenn röntgenographisch oder auch nur klinisch in einem Falle Gallensteine sicher vorhanden sind, so achte man außerdem, ob Ossificationen der unteren Rippenknorpel vorhanden sind. Während (s. unter „Rippen") Verkalkungen des 1. Rippenknorpels nach dem 20. bzw. 25. Jahre fast die Regel sind, sind solche der untersten Rippen ganz bedeu-

Digitized by Google

tend seltener. Bei Durchsicht der in der Röntgen-Literatur gebrachten Bilder von Gallensteinen nun fällt mir die große Anzahl von Bildern auf, bei denen gleichzeitig eine starke oder sogar maximale Ossification der letzten Rippenknorpel bestand. Es scheint mir da eine Beziehung oder Parallele zwischen Rippenossification und sichtbaren Gallensteinen zu bestehen, was ja schließlich auch gar nicht so verwunderlich wäre.

Steine im Ductus cysticus oder im Ductus choledochus sollen übrigens leichter erkennbar sein als von Galle rings umspülte Steine, weshalb auch einmal empfohlen wurde, vor der Röntgen-Aufnahme die Blasengalle durch künstliche Entleerung zu entfernen. Kurz vor Niederschrift dieser Zeilen röntgenographierte Verfasser einen Fall mit klinisch sicheren Gallensteinen. Die Aufnahme zeigte blaß, aber sehr schön ein Conglomerat von einem runden überhaselnußgroßen Stein, darüber ein halb so großer, darunter 7—10 facettierte kleinere Steine, alle Schatten zusammen etwa die bekannte Form einer Gallenblase bildend, hier von 6 cm Länge und 2—2,5 cm Breite, in der Richtung von medial oben nach lateral unten verlaufend. Eine Controlaufnahme ergab denselben Befund, aber ferner 4—5 cm nach unten und medial von den Gallen-(stein)schatten in etwa gleichem Richtungs-Verlauf fünf linsen- bis kleinkirschkerngroße, in Abständen von 3—7 mm gelegene, in annähernd einer Linie verlaufende Schatten (s. Fig. 187). Verf. prüfte daraufhin nun die erste Aufnahme noch einmal genau und fand auch hier diese 5 Schatten, aber in einem Abstande von 7 cm von der Gallenblase. Der wechselnde Abstand von der Gallenblase ist natürlich Projectionsfolge. Zur Operation war die Pat. bisher nicht zu bewegen. Es besteht für Verf. kein Zweifel, daß es sich bei diesen 5 kleinen Schatten um Steine im Ductus

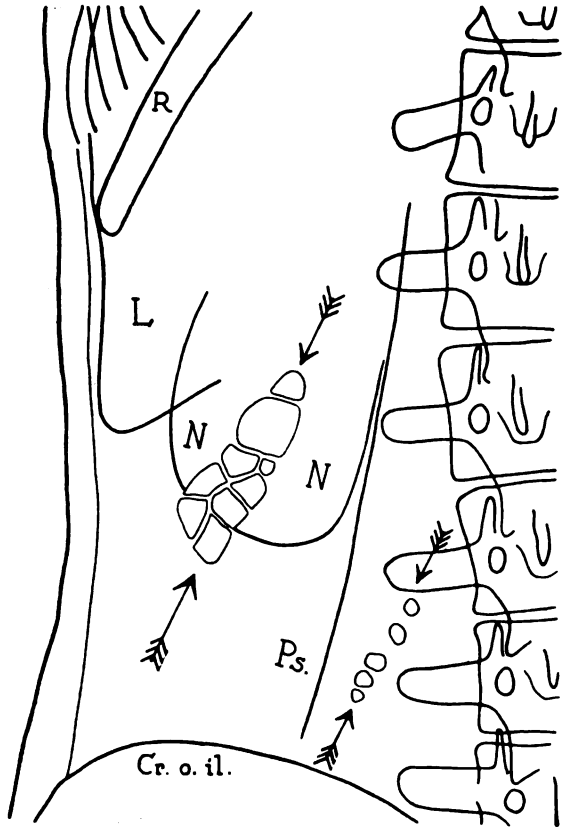

Figur 187.

Digitized by Google

choledochus (oder cysticus?) handelt, (wenn auch in dieser Richtung ungefähr der Urether verläuft und an dieser Stelle auch verkalkte Mesenterialdrüsen vorkommen, deren Schatten aber ganz anders aussehen). Der Nierenschatten ist auf der Platte auch zu sehen. Die skizzierten Gallensteine zeigen auf der Platte mehr homogenen Schatten. Ihre Außenkonturen sind scharf und deutlich, aber die Facetten-Konturen der unteren 5 Steine in der Galle sind auf der Platte nicht ganz so klar wie auf der Skizze, weil jedenfalls auch noch dahinter Steine liegen, so daß in der Gallenblase nicht 9, wie auf der Skizze, sondern ca. 5—7 Steine mehr vorhanden sein dürften.

Milz.[596])

Große Bedeutung hat bisher die Röntgenuntersuchung der Milz noch nicht erlangt. Wegen der leichten Percussion und Palpation liegt auch kaum ein großes Bedürfnis danach vor. Daß sich die Milz auf einem Röntgenbilde ganz übersehen läßt, kommt in seltenen Fällen, bei starker Gasanhäufung in Magen und Darm vor; häufiger bei Kindern, da diese verhältnismäßig mehr Gase im Darmtractus bergen. Bei Aufnahmen Erwachsener, die im Stehen gewonnen sind, sieht man nicht selten in der Aufhellung der Magenblase den oberen Pol der Milz, und manchmal die ganze Milz, wenn zur Zeit der Untersuchung viel Gase in der Flexura coli sinistra sich befanden. Die rechte Seitenlage, zumal bei großer Magenblase, schafft zuweilen noch bessere Bilder als beim gleichen Falle im Stehen. Natürlich wiesen solche Verhältnisse darauf hin, den Gasgehalt des Magens und Darmes zu erhöhen durch Eingeben von Brausepulvermischung und Insufflation von Sauerstoff per rectum ins Colon. Diese Methode hat gute Erfolge gezeitigt (s. auch unter „Leber"), wie man denn auch bei den Aerophagen immer gute Milzbilder erhält. Man übersieht so bequem Lage, Größe und Form. Auch hierbei ergibt die rechte Seitenlage meist die besseren Bilder. Vor der photographischen Aufnahme ist die Schirmuntersuchung nicht zu vernachlässigen, auch im Profil, schräg und dorsal. Auch Orthodiagramme lassen sich herstellen. Die Platttenaufnahme muß natürlich bei Atemstillstand und möglichst kurzzeitig erzielt werden. Man versäume nicht, auf den Stand des Zwerchfelles zu achten, besonders nicht, wenn man Magen und Darm nicht artificiell gebläht hat.

Gelingt die Milzdarstellung auf diese Weise nicht, so hilft der mit Kontrastspeise usw. gefüllte Magen fast stets die Milzkonturen sicht-

[596]) Le Page: La röntgénoscopie et la röntgénographie de la rate. Thèse de Paris 1912, Orléans. — Rautenberg: Röntgenphotographie der Leber, der Milz und des Zwerchfells. Deutsche med. Wochenschr. 1914, Nr. 24. — F. M. Groedel: Die Röntgen-Darstellung der Milz. Deutscher Röntgen-Kongreß Berlin 1920. — Calm: Echinococcus der Milz. Verh. d. Deutschen Röntgen-Ges. 1921. Bd. 12. S. 136. — Lubbers u. Noordenbos: Echinococcus van de milt. Nederl. Tijdschr. noor geneesk. 1922. 1. S. 460. — H. Lossen: Die Röntgen-Untersuchung der Milz. Atlas Groedel. 4. Aufl. 1924. — Schittenhelm u. Wels: Die Milz; in Schittenhelms Lehrbuch.

Digitized by Google

bar zu machen. Bei Milzverlagerung oder -vergrößerung wird das Bild durch Röntgenuntersuchung zur Zeit der Kontrastmittelfüllung der linken Flexur noch vervollständigt.

Die nicht vergrößerte und normal gelagerte Milz läßt sich vom Zwerchfell fast nie differencieren. Ihre laterale Schattengrenze wird erst etwas unterhalb des Zwerchfells sichtbar. Der untere Milzpol liegt etwas mehr median als der äußere Zwerchfellwinkel. Vom unteren Pol aus verläuft dann der mediane Schattenkontur leicht gebogen schräg nach oben. — Verlagerungen der Milz sollen am häufigsten bei angeborenem Nabelbruch vorkommen. Bei Zwerchfellhernien kann die Milz in die Pleurahöhle zu liegen kommen. Milzsenkung ohne Vergrößerung scheint nach Röntgenologen-Erfahrung häufiger zu sein als die Kliniker annehmen. — Wenn bei Aufnahmen im Liegen die Milz an richtiger Stelle sich zeigt, so ist Splenoptose durchaus nicht auszuschließen, daher empfiehlt es sich, solche Durchleuchtungen oder Aufnahmen im Stehen zu machen. Bei auffallend nach rechts verlagertem Magen, ohne daß sonst ein Grund dafür denkbar, achte man, ob das Röntgenogramm nicht eine vergrößerte Milz erkennen läßt. Bekanntlich ist ja eine vergrößerte Milz klinisch nicht in jedem Falle abgrenzbar[597]).

Ähnlich gut wie beim Pneumoperitoneum (s. oben unter „Leber") soll es durch Aufblähen des Colon gelingen, die Milz jederzeit sichtbar zu machen. Die Milz gibt dann einen Schatten wie ein auf die Spitze gestelltes Ei, oder wie ein Wecken, — gewöhnlich schief, mit der Spitze etwas lateral gelagert. Sie berührt mit dem oberen Pol in größerer oder kleinerer Länge das laterale Zwerchfelldrittel und zeigt mit demselben eine gemeinsame Projection, lehnt sich mit der breiten convexen Seite an die laterale Bauchwand, mit welcher der Schatten beinahe bis zum unteren Pole zusammenfließt. Der Pol (der eigentliche oder untere Pol) und die mediale Grenze sind fast in ihrer ganzen Länge frei. Ein längerer oder kürzerer Teil der medialen Grenze projiciert sich in die Magenblase (oder linke Flexur). Bei gesenkter und bei Wandermilz erscheint die obere Grenze vor dem linearen Schatten des Zwerchfelles getrennt. Quergelagerte und verticale Milz werden hauptsächlich für die verschiedenen constitutionellen Verhältnisse characteristisch sein. Auf diese Weise konnten Milzvergrößerungen auch dort festgestellt werden, wo die klinische Untersuchung keine solche ergeben hatte, so bei störender, gleichzeitiger Anwesenheit von Obesitas, Aszites, Defensio musculorum, Bauchtumor, Meteorismus u. a. m.[598]).

In der Röntgenliteratur noch nicht erwähnt, aber in Lehrbüchern der pathologischen Anatomie aufgeführt, sind Venensteine der Milz. Sie werden vorkommendenfalls ähnlichen Schatten geben wie die Phlebolithen im Ligamentum latum.

---

[597]) Die letzten Ausführungen wörtlich nach Groedel l. c.

[598]) Nach A. Henßelmann: Über den röntgendiagnostischen Wert des Dickdarm-Aufblähens bei der Milz-, Leber- und Gallenblasen-Untersuchung. Fortschritte. Bd. 29. 1922 (mit Literatur-Verzeichnis).

Digitized by Google

Bauchspeicheldrüse.[599])

Vorläufig gelingt es nicht, das Pankreas selbst im Röntgenbilde zur Darstellung zu bringen, doch geht es mit Hilfe des Pneumoperitoneum (Hessel). Wenn ihm trotzdem hier ein kleiner Abschnitt gewidmet wird, so geschieht dies, weil Pankreassteine, so selten sie auch vorkommen, wohl Schatten geben an sonst dem Röntgen-Untersucher ungewohnter Stelle und zu Rätseln oder falschen Deutungen Veranlassung sein können. Zur Zeit (1923) liegen erst 3—4 Beobachtungen dieser Art vor[600]). Nach Statistiken der Pathologen kommt etwa auf 2000 Menschen 1 Fall von Pankreassteinbildung, und zwar sind fast nur Männer betroffen, etwa vom 30. Jahre ab. Es wird aber jetzt empfohlen, in allen Fällen von Diabetes eine Röntgen-Aufnahme des Pankreas anzufertigen, vor allen aber bei Auftreten irgendwie verdächtiger Koliken. Sehr selten sind die Steine solitär; meist treten sie in großer Zahl, in der Größe einer Linse bis zu der einer Haselnuß auf. Sie sind selten völlig rund, meist haben sie eine zackige oder warzige, bisweilen maulbeerförmige Gestalt. Unter besonders günstigen Bedingungen und bei größeren Concrementen hat man wohl Aussicht, mit Hilfe der Röntgenstrahlen die richtige Diagnose zu stellen.

Ein Fall ist bekannt geworden[601]), wo Kalkablagerungen in einem Karzinom des Pankreaskopfes für Nierensteine gehalten wurden. Auch ohne Karzinom kommen wohl Verkalkungen im Pankreas vor.

Indirect offenbart sich öfters ein vergrößertes Pankreas auf Kontrastbrei-Bildern des Magens und Darms. Verschiedene Fälle sind beschrieben. Verfasser verweist auf seine eigenen autoptisch-controlierten Fälle, die in Skizzen im Abschnitt „Magen" und „Colon transversum" dieses Buches angeführt sind. Wichtig ist, was ein sehr erfahrener Forscher[602]) neuerdings sagt: „Tumoren des Pankreas pflegen bisweilen die Pars pylorica von hinten nach vorne zu drängen. Das Magenbild erscheint dann über dem Tumor normal, nur fällt die enorm leichte palpatorische Beeinflußbarkeit des Inhalts auf. Ganz leiser Fingerdruck genügt, um die Schattenmassen zum Verschwinden zu bringen, was darin seinen Grund hat, daß der Magen über dem retroventriculären Tumor förmlich wie über ein Widerlager gespannt ist. Unter Umständen kann aber durch einen Pankreastumor ein vollkommener Füllungs-Defect von so großer Ausdehnung erzeugt werden, daß gerade die Größe der Aussparung Zweifel an der Jntraventricularität des pathologischen Prozesses entstehen läßt."

---

[599]) Armani: Tumore pancreatico simulante un tumore gastrico. La Rad. med. 11—12. 1920. — Ruggi: Ematoma traumatica in cisti del pancreas. Il Policlinico. Sez. prat. 1911. Nr. 35.

[600]) M. Simmonds: Über Lithiasis pancreatica. Fortschritte. Bd. 30. 1923.

[601]) Cole. Med. News 1905.

[602]) G. Schwarz: Die Röntgenuntersuchung der Verdauungsorgane; in Schittenhelms Lehrbuch der Röntgen-Diagnostik 1924. S. 846.

Digitized by Google

Harnorgane.

Nieren.[603])

Allgemeines.

Kindliche Nieren.

Bei Kindern treten die Nieren im Röntgenogramme viel weniger gut hervor wie bei Erwachsenen. Das ist auffallend, zumal bei Erwachsenen, selbst bei Fettleibigen, in rund 9 von 10 Fällen die Nieren ganz oder zum Teil sichtbar gemacht werden können. Es ist als sicher anzunehmen, daß die bei Erwachsenen im Verhältnis stärker entwickelte Fettkapsel der Niere die Differencierung der letzteren ermöglicht.

Bei Neugeborenen den Schatten der Knochenkerne der Darmbeinschaufeln für den Nierenschatten zu halten, darf selbst einem wenig Geübten nicht passieren[604]).

Congenital verlagerte Nieren liegen weiter unten und medialer als normal. Bei Verdacht auf congenitale Heterotopie ist daher die Röntgenaufnahme nicht in der gewöhnlichen Nierengegend, sondern tiefer und näher der Mittellinie des Körpers vorzunehmen.

Der obere Pol der Nieren ist äußerst selten zu erkennen, ebenso in der Regel nicht das obere Drittel des lateralen und medialen Nieren-

---

[603]) Haenisch: Die Röntgenuntersuchung des uropoëtischen Systems, im Atlas Groedel, 3. Aufl. — Burchard: Die röntgenologische Nierendiagnostik. Fortschritte. Bd. 22, 1913. — Dietlen: Die Röntgenuntersuchung des uropoëtischen Systems, in Rieder-Rosenthal: Lehrbuch der Röntgenkunde. Leipzig 1913. — Immelmann: Das Röntgenverfahren bei Erkrankungen der Harnorgane. Berlin 1913 (Meußer). — Nogier: La röntgénographie de précision appliquée à l'examen des voies urinaires. Paris 1911 (Baillère fils). — Ratera und Pulido: Radiologia en Urologia. Revista espan. Radiol. 1912, Nr. 10ff. und II. Congreso Espanol de Urologia. Madrid, Mai 1912 (umfangreiches, äußerst ausführliches Referat über die ganze entsprechende Weltliteratur). — Werner Altschul (Prag): Die Röntgendiagnostik der Nierenerkrankungen. Zentralbl. f. d. Grenzgeb. d. Medizin u. Chirurgie. Bd. 18, Nr. 5, 1914 (mit vollständigem Literaturverzeichnis). — Fenwick: The value of Röntgenography in the diagnosis and treatment of urinary stone. London 1908. — Albers-Schönberg: Das uropoëtische System. Die Röntgentechnik. 5. Aufl. Hamburg 1919. — Alexander: Die Untersuchung der beiderseitigen Nieren. Orvosoklapya 1913 (ungarisch). — Nemenow: Zur Kasuistik der angeborenen Mißbildungen des Harnapparates. Fortschritte. Bd. 18, 1911—12. — Alexander: Vergleichsbilder der Nieren und Nierengegenden. Fortschritte. Bd. 21, 1915. — Einige Sätze dieses Abschnittes sind diesen Arbeiten fast wörtlich entnommen. S. ferner: F. Eisler: Röntgenolog. Fortschritte im Bereiche der Physiologie, Pathologie und Diagnostik der Harnorgane usw. Fortschritte. Bd. 29. 1922 (mit Literaturverzeichnis). O. Goetze: Röntgenologie der Nieren, Ureteren und Blase im Leitfaden der Röntgenologie von Gerhartz. 1922. A. Aievoli: Applicazione della röntgenografia alla diagnostica delle malattie urinarie. Ri forma medica. Anno 34. Fasc. 6. 1918. — F. Saraceni: Appunti di röntgenologia delle vie urinarie. Atti II Congr. d. Soc. Ital. di Rad. Med. Genova, Ottobre 1919. — H. Schlecht: Röntgendiagnostik des uropoetischen Systems: im Lehrb. von Schittenhelm. 1924. — Aßmann: Die Röntgen-Diagn. d. inn. Erkrank. Leipzig. 2. Aufl. 1922. — Baensch u. Böminghaus: Ztschr. f. urol. Chir. Bd. 7. Heft 1—3.

[604]) Verfasser würde an die Möglichkeit solcher Mißdeutung nicht im Entferntesten glauben, wenn nicht tatsächlich in der Literatur einmal dieser Irrtum vorgekommen wäre.

Digitized by Google

konturs. Eine ziemliche Sicherheit, selbst bei hochliegenden Nieren, noch den oberen Teil der Niere sich zugänglich zu machen, hat man, wenn man die Aufnahme bei tiefer Inspirationsstellung vornimmt.

Bei ganz kleinem Rippenbogenwinkel (Kinder, Frauen) muß man darauf verzichten, den oberen Blendenrand unter den Rippenbogen zu bringen, und muß die Blende senkrecht auf denselben aufsetzen, während es sonst Regel ist, die Blende schräg von unten medial nach oben lateral zu stellen.

Form, Lage, Größe und Bewegung der Nieren.

Bei Beurteilung der Form der Niere darf nicht außer acht gelassen werden, daß Gasansammlungen im Darm Formveränderungen des Nierenschattens vortäuschen können. Bei Darmadhaesionen, besonders nach Operationen am Processus vermiformis, gelingt es oft nicht, Darmgase aus dem Nierenschattenbilde fernzuhalten, da solche nicht ohne Gefahr durch Compression zum seitlichen Ausweichen gebracht werden können.

Am Nierenbecken bildet der normale Nierenkontur einen concaven Bogen (siehe Fig. 188). Manchmal indessen ist der mediale Nierenkontur eine fast gerade Linie. In letzterem Falle liegt die Niere mit der lateralen Kante mehr nach hinten zu gedreht. Das braucht nichts Krankhaftes zu sein; man findet es oft bei sicher nierengesunden Individuen.



Figur 188.

Normales Bild der Nierengegend. a = Psoasrand, b = Rand des M. quadratus lumborum, c = häufiger Höcker an der Darmbeinschaufel.

Ausnahmsweise kann links einmal die Milz mit ins Bild projiciert werden (z. B. bei schmalem Abdomen und vergrößerter Milz). Wenn Entscheidung durch palpable Milz nicht möglich, dann Röntgenaufnahme bei tiefer Inspiration, wobei die Milz nicht so weit abwärts gleiten kann wie die Niere. Der Milzschatten ist nicht so

Digitized by Google

deutlich wie der Nierenschatten, weil das Organ weiter ab von der Platte liegt.

Die Breite gesunder Nieren beträgt im Röntgenbilde im Mittel $6^1/_2$ cm; die Differenz von 1 cm gegenüber den Angaben in Lehrbüchern der normalen Anatomie (5,5 cm) ist durch die centrale Projection und Entfernung der Niere von der Platte bedingt. Die Länge läßt sich schwer ermitteln, da wir den oberen Pol bei normaler Lage nicht sehen. Man hat deshalb den Versuch gemacht, vom Nierenbecken ab bis zum unteren Pol zu messen und so die halbe Nierenlänge festzustellen; sie betrage 6,15, der ganze Längsdurchmesser somit 13,3 cm[605]). Werden auffällig schmale Nierenschatten gefunden, so darf nicht ohne weiteres auf Verkleinerung geschlossen werden, sondern es ist zu berücksichtigen, daß die Niere etwas über die Norm um ihre Längsachse gedreht liegen, und daß der Röhrenfocus einmal etwas weiter medial gestanden haben kann.

Schmälerung des Nierenschattens infolge Drehung der Niere mit dem Hilus nach hinten ist bei Skoliose beobachtet worden.

Ein vergrößerter Nierenschatten braucht nicht unbedingt einer vergrößerten Niere zu entsprechen. Die Niere kann mehr bauchwärts verlagert sein und durch den infolgedessen größeren Abstand von der Platte einen größeren Schatten geworfen haben. Entscheidung gibt die Palpation.

Bei einer wirklich vergrößerten Niere in Fällen, wo die andere Niere vor längerer Zeit entfernt wurde, vergesse man nicht, daran zu denken, daß es sich um einfache Compensationsvergrößerung handeln kann.

Verkleinerte Nieren (Atrophie, Nierenschrumpfung) sind mitunter dadurch leichter als solche zu erkennen, daß ihre Konturen Einkerbungen aufweisen.

Zur Orientierung über die Lage der Niere richte man sich nicht nach den Rippen, sondern nach der Wirbelsäule, vor allem nach den Processus transversi der Lendenwirbel. Das empfiehlt sich deshalb, weil die 12. Rippe in ihren Größenverhältnissen ungemein schwankt (zwischen 4 und 15 cm Länge!), und man an den Rippen leichter durch Projectionsfehler getäuscht werden kann.

Aber auch die Orientierung nach der Wirbelsäule ist nicht immer leicht, zumal wenn keine Übersichtsaufnahme — eine solche ist nicht immer Erfordernis — vorliegt: Es ist nämlich gar keine große Seltenheit, daß 13 Rippenpaare vorkommen. Die 13. Rippen, also die sogenannten Lendenrippen, sind nun zwar ganz kurz, etwa 4 bis 5 cm lang; da es aber auch sehr viele Menschen gibt, die eine ebenso kurze 12. Rippe haben, und man den Wirbeln an und für sich nicht ansehen kann, ob man den 12. Brust- oder 1. Lendenwirbel vor sich hat, so ist eine Sicherheit dieser Verhältnisse nur gegeben, wenn eine Übersichtsaufnahme vorliegt oder die Blendenaufnahme bis zur Symphysis sacro-iliaca herabreicht (s. auch S. 186 u. 198).

[605]) Sträter, cit. bei Schlecht im Lehrbuch von Schittenhelm.

Digitized by Google

In jedem Falle der Beurteilung eines Röntgenbildes der Niere berücksichtige man, daß die Lage der Niere auf der Photographie durch die schräggestellte Compressionsblende mehr oder minder beeinflußt ist. Die normal gelagerte Niere kann allerdings dem Druck nicht wesentlich ausweichen (s. auch unten).

Der Schatten der rechten Niere reicht gegen 1 cm weiter herab als der der linken und ist der Wirbelsäule ein wenig mehr genähert.

Figur 189 [607]).
Beweglichkeit der Wanderniere bei der Atmung.



Figur 190 [608]).
Beweglichkeit der normalen Niere bei der Atmung.

Man hüte sich, einen Schnürlappen der Leber für eine gesenkte Niere anzusprechen. Leberschnürlappen pflegen eine lange nierenförmige Gestalt zu haben.

Wenn der unterste Punkt des Nierenschattens tiefer liegt, als der untere Rand des 3. Wirbelkörpers, dann liegen pathologische Verhältnisse vor (Dislocation oder Vergrößerung der Niere).

Es ist möglich, daß man bei palpabler Ren mobilis den Nierenschatten auf der Röntgenplatte an normaler Stelle findet. Das kann sogar relativ häufig passieren. Grund: erstens die horizontale Lage des Patienten, zweitens der nach oben gerichtete Druck der Luffaschwamm-Compression. Verhütung solcher Irreführung: Controlaufnahmen ohne derberen Druck und mit derberem Druck, aber in anderer Richtung. Lageanomalien können dadurch festgestellt werden. Zu berücksichtigen wäre, daß auch eine normale Niere durch allzu kräftige Compression in

[607]) Nach Fenwick l. c.
[608]) Nach Hasselwander l. c.

Digitized by Google

ihrer Lage etwas nachgibt (doch s. oben). Diese Tatsache sehen wir oft deutlich am Musc. psoas (s. unter „Ureter"). Röntgenbild einer wirklichen Ren dislocat. s. Fig. 192. Von mehreren Autoren[605a]) werden bei einfachen Wandernieren 3 Aufnahmen empfohlen, eine im Stehen und zwei im Liegen auf schiefer Ebene, je einmal in Beckenhoch- und -tieflagerung oder je eine in horizontaler Lage in Inspirations- und Exspirationsstellung.

Was die Respirations-Verschiebungen der normalen Niere anbetrifft, so können diese recht beträchtlich sein. Dies zu wissen ist wichtig bei Verdacht auf Wanderniere (s. auch später). So fand ein Anatom, gleichzeitiger Röntgenolog[606]) bei einem Mann von gracilem, leicht asthenischen Körperbau, — der im übrigen als normal anzusehen war, — daß die rechte Niere in übertriebener Inspirationsstellung mit dem unteren Pol bis unter den Darmbeinkamm, die linke bis an diesen heranrückte. Bei der Exspiration glitten beide wieder unter die 12. Rippe hinauf, mit dem unteren Pol in die Höhe des 3. Lendenwirbelkörpers (s. Figg. 189 u. 190).



Figur 191.

Zum Verhalten des Zwerchteils bei Abwärtsverlagerung der Nieren und allgemeiner Enteroptose: — der Winkel, den bei rein seitlicher Durchleuchtung der hintere Zwerchfellschenkel mit der Wirbelsäule bildet und der normal gegen 20 Grad beträgt, soll bei diesen Leiden sich sehr vergrößern — s. unter „Zwerchfell".

Eine Verwechselung des Milzschattens mit dem Nierenschatten darf nicht vorkommen, ist aber tatsächlich geschehen. Im Falle schwieriger Entscheidung, der immerhin denkbar ist, soll die künstliche Luftaufblähung des Colons Klärung bringen.

Verschiedenes.

Jede Überlagerung der Psoaslinie durch den Nierenschatten gilt als pathologisch[609]). Häufig würde sie bei Wanderniere vorkommen.

[605a]) Lange, Fenwick, Sträter cit. von Altschul l. c.

[606]) A. Hasselwander: Die Bedeutung des Röntgenbildes für die Anatomie. Ergebn. der Anatomie u. Entwicklungsgesch. Bd. 23. 1921. — Hryntschak: W. M. Wschr. 1921.

[609]) Schürmayer, Haenisch, cit. von Altschul l. c.

Digitized by Google

Bildet der untere Nierenkontur einen doppelten ⌣⌣ förmigen Bogen (Fig. 191), so soll dies typisch für Hydro- oder Pyonephrose sein[610]). Psoas und Processus transversi der Wirbel erscheinen dabei meist etwas verschwommen.

Eine gleichmäßige Vergrößerung des Nierenschattens, dem normalen ähnlich, kommt nicht nur bei Hyperplasie vor, sondern auch bei

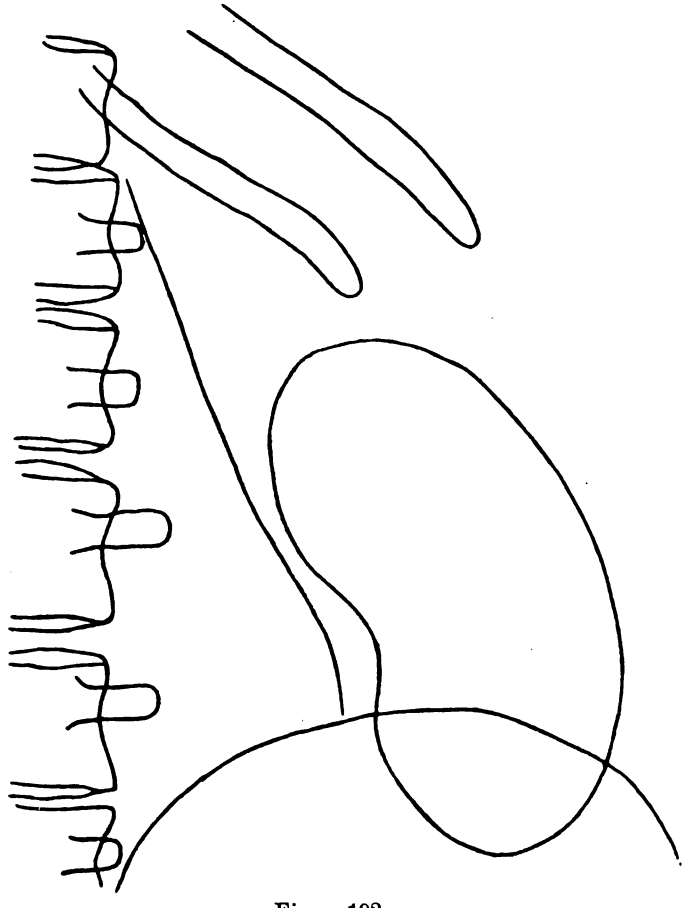

Figur 192.

Nierentumor. Leichter ist die Tumor-Diagnose natürlich, wenn der vergrößerte Nierenschatten Vorwölbungen und Ausbuchtungen aufweist.

Verschiebung des Nierenschattens in der Längs- und Querrichtung soll characteristisch für Tumor sein.

Verlagerung nach unten und außen soll regelmäßig bei Nieren vorkommen, die schon einmal bei einer Nephrotomie luxiert waren.

Als typischer röntgenologischer Symptomen-Complex der Hufeisenniere — es muß dies hier erwähnt werden, da die Erscheinungen so wenig sinnfällig zu sein pflegen, daß sie der Nichterfahrene völlig über-

[610]) Haenisch l. c.

Digitized by Google

sehen kann, — gilt: 1. Verticale Lage beider Nieren (der innere Nierenrand geht der Wirbelsäule parallel. 2. Mediane Lage beider Nieren (der Abstand zwischen Nierenrand und Wirbelsäule ist abnorm klein). 3. Doppelseitige, oft beiderseits gleich starke Ptosis der Nieren. 4. Unbeweglichkeit der Nieren in medio-latteraler Richtung (die Beweglichkeit in axialer Richtung kann erhalten sein). 5. Scheinbare Verlagerung der unteren Nierenpole in bezug auf die Wirbelsäule und zwar in gegenläufiger Richtung bei ventrodorsalem und in gleicher Richtung bei dorsoventralem Strahlengang (bei der normalen Niere findet man diese scheinbare Verlagerung in umgekehrtem Sinne). 6. Eventuelle Sichtbarkeit des Schattens der Verbindungsbrücke. Bei dem einen Fall gelingt es leichter, den oberen Kontur der Verbindungsbrücke zu röntgenographieren, beim anderen Falle den unteren. — Zur Diagnose der Hufeisenniere genügt die gewöhnliche Röntgenuntersuchung, Pyelographie ist nicht nötig[611]).

Sieht man lateral vom rechten Nierenschatten einen größeren tumorverdächtigen Schatten — und das ist auf guten Bildern recht häufig der Fall —, so muß man stets an die Leber denken. Der Kontur der Leber zieht, z. B. bei Frauen mit Ptose, schräg nach oben über die Niere, so daß an den sich deckenden Schattenpartien die Niere in einem mehr oder weniger breiten Streifen verdichtet erscheint. In anderen Fällen läuft äußerer Nierenkontur und Leberkontur eine Strecke weit parallel miteinander, so daß die Niere wie in eine Nische der Leber gelagert erscheint. Bei Aufnahmen in tiefster Inspirationsstellung trennen sich zuweilen die beiden Schatten deutlich.

Stein- und steinähnliche Schatten.

Concrementschatten der Nieren sind auf der Platte immer heller, auf der Kopie immer dunkler als der umgebende Nierenschatten selbst. Große runde oder ovale sehr durchlässige (also auf dem Negativ schwarze) Flecken rühren von Gasen in den über der Niere liegenden Darmteilen her. Sie stören ungemein und machen die Beurteilung eines Nierenbefundes meist unmöglich. Meist werden sie durch eine gute Compression mit Luffaschwamm (unter der Blende) sich wegdrängen lassen. Ist ein Wegdrängen der Gasblasen aus den Därmen über der Niere auf keine Weise zu erreichen, so muß man Verdacht auf Adhaesionen bekommen.

Ein auf Concrementschatten negativer Befund beweist nicht, daß Concremente fehlen. Hingegen treten kleinste, aber sehr dichte Steine (z. B. Oxalatsteine) auf technisch vollendeten, richtig abgeblendeten Röntgenogrammen immer gut hervor, während große Uratsteine vollständig undifferenciert bleiben können.

Daß reine Uratsteine röntgenographisch nicht darstellbar sind, kommt daher, daß reine Harnsäure — setzt man die Dichte des Wassers bzw. der Körperweichteile = 1,00 — die Dichte 0,97 hat. Nach genauen Be-

[611]) Der ganze Abschnitt fast wörtlich nach Voorhoeve: Der röntgenol. Symptomen-Complex der Hufeisenniere. Fortschritte. Bd. 30. 1923.

Digitized by Google

rechnungen[612]) hat sich folgende Dichtigkeitstabelle ergeben, die übrigens durchaus der empirisch gefundenen Reihenfolge der röntgenologischen Darstellbarkeit der einzelnen Substanzen entspricht. — Unsichtbar: Harnsäure = 0,97; Xanthin = 1,00. — Sichtbar: Zystin = 1,18; Phosphorsaurer Kalk = 1,25; Kohlensaurer Kalk = 1,33; Oxalsaurer Phosphorsaure Ammoniakmagnesia = 1,20; Phosphorsaurer Kalk = 1,25; Kohlensaurer Kalk = 1,33; Oxalsaurer Kalk = 1,36.

Spießige Kugelform ist characteristisch für Oxalatsteine, Korallenform für Phosphatsteine. Haben Steinschatten die gleiche Dichte wie die Wirbel, so sei dies für Calciumoxalatsteine typisch[613]).

Es kann auch einmal der Fall eintreten, daß röntgensichtbare Gallensteine Nierensteine vortäuschen. Unterschied: Gallensteine, falls nicht mit Facetten aneinanderliegend, pflegen kreisrunde, ringartige (infolge Schalenbildung) Schatten zu werfen. S. auch „Gallenblase" u. S. 331.

Ein zwar pathologischer, aber harmloser Befund gibt den häufigsten Anlaß zu Fehldiagnosen auf Nierensteine: Eine große Reihe von Menschen hat eine oder ein paar nach Tuberculose ausgeheilte verkalkte Mesenterialdrüsen im Leibe. Diese geben natürlich im Röntgenbilde dichte Schatten, die häufigst in Höhe der Nieren liegen und gerade in den Nierenschatten hineinprojiciert werden. Könnte man Aufnahmen der Nieren bei frontalem Strahlengang machen, vielleicht bei Pneumoperitoneum, so würde man sofort sehen, daß diese Gebilde vor der Niere liegen. Stereoskopaufnahmen könnten Klarheit schaffen, sind aber hier zu compliziert und können bei Compressionsaufnahmen ebenfalls irreführen, da die Drüsen fest an die Nierenoberfläche angepreßt würden, vielleicht sogar an letzterer eine Impression machen würden. Eine letzte Entscheidung zu treffen, ob verkalkte Drüse oder Nierenstein vorliegt, ist zuweilen fast unmöglich. Doch gibt es einige Unterscheidungsmerkmale, deren Kenntnis nützen kann: Während die Nierensteine meist einen homogenen Schatten werfen, hat ein von Drüsen herrührender Schatten in der Regel ein Aussehen, als wenn er aus vielen größeren Bröckeln bestände (zuweilen bietet er deshalb eine maulbeerartige Zeichnung dar), natürlich immer ein technisch einwandfreies Negativ vorausgesetzt; dementsprechend ist sein Kontur meist kleinhöckerig. Dann scheint bei Drüsen mehr die runde Form des Schattens vorzuherrschen, während bei Steinen meist längliche Schatten angetroffen werden[614]).

Die meisten Nierenconcremente liegen um die zwölfte Rippe herum, häufig dicht darunter, etwa in Höhe des zweiten Lendenwirbelkörpers oder noch tiefer. Ausnahmsweise kommen sie nahe dem oberen Nierenpol, in einem oberen Kelch, vor. Steinschatten nahe der Wirbelsäule oder mit derselben sogar gedeckt, machen das Vorliegen einer Hufeisenniere wahrscheinlich. Doch wurde auch ein Fall beobachtet[615]),

[612]) Telemann: cit. bei Schlecht im Lehrbuch von Schittenhelm.

[613]) Heilporn: Ann. de la soc. von Belge d'urol. 1912.

[614]) Ein gutes Röntgenbild findet sich bei W. Schmidt: Ein Beitrag zur Diagnose der isolierten Mesenterialdrüsen-Tuberculose. Fortschritte. Bd. 27. 1920.

[615]) Kraft: Zur Diagnose der Hufeisenniere. Fortschritte. Bd. 29. 1922.

Digitized by Google

der genau diese Characteristica bot und deshalb dazu verleitete, den Verdacht auf Hufeisen-Niere auszusprechen, zumal auch der klinische Befund in mancher Beziehung dafür sprach. Die Operation deckte aber eine durch einen paranephritischen Abszeß dislocierte pyonephrotische Niere auf.

Über einen isolierten Schatten am Ende der 12. Rippe in ihrer Fortsetzung s. unter „Rippen".

Wird der Nierenkontur an einzelnen Stellen plötzlich unscharf, so kann diese Erscheinung durch para- und perinephritische Eiterherde bedingt sein.

Manche geringe Änderungen im Nierenschatten können durch tuberculöse Prozesse bedingt sein. Mehrfach ist in der Literatur erwähnt, daß tuberculöse Nieren kleinere oder größere unscharfe Flecken im Röntgenogramm aufweisen. Selbstverständlich wird man diesen Befund nicht im Beginn der Tuberculose erheben, wo höchstens eine Vergrößerung der Nieren vorliegen kann. Auch ist anzunehmen, daß Eiterhöhlen, die noch nicht alt sind, kaum das Nierenbild verändern, wohl aber, wenn der Eiter geringe Kalkbeimengungen enthält; und zwar genügen sehr geringe Kalkmengen, um Schatten zu erzeugen. Eine eigenartige Fleckung des Nierenschattens mit Verdunkelungen und Aufhellungen ist in der Regel durch größere verkäste Herde und Cavernen bedingt. Ausgedehnte Verkalkungen geben selbstverständlich immer kräftigste Schatten. Sie treten vorwiegend in der Nierenrinde auf[616]). Gegenüber von Steinschatten zeichnen sich die alten tuberculösen Verkalkungen durch ihre Unregelmäßigkeit und verschwommenen Grenzen aus. Die Schatten pflegen kittähnlich auszusehen.

Ein anderes Substrat, das zumal bei älteren Leuten noch physiologischer Natur sein kann, auch sonst harmlos zu sein pflegt, verleitet den weniger Geübten zu Fehldiagnosen, nämlich Ossification der Rippenknorpel an der Stelle, wo die knöcherne Rippe beginnt. Bei Kompressionsblenden-Aufnahmen, bei denen der Zylinder unter den Rippenbogen eingedrückt wurde, fallen diese Möglichkeiten selbstverständlich fort. Diese Rippenknorpel-Ossificationsschatten haben das Characteristische, daß sie von oben außen nach unten innen gerichtet sind, was bei Nierensteinen so gut wie nie der Fall ist (Nierensteine pflegen von oben innen nach unten außen gerichtet zu sein).

Die Processus transversi der Lendenwirbel sind oft so schmal und durchlässig, daß ihr ganzer Schatten nicht zu verfolgen ist; nur das laterale Ende tritt kräftig hervor. Das kann dann einen Concrementschatten vortäuschen.

Es wird in Lehrbüchern empfohlen, die Nierenaufnahmen mit möglichst weichen Röhren herzustellen. Das darf aber, vor allen bei Con-

[616]) Ein sehr eigenartiges Röntgenbild mit Nierenrinden-Tuberculose — infolge der zahllosen kleinsten Kalkkrümel sah die Niere im Röntgenbild aus „wie mit Wismut gepudert" — zeigte Verfasser auf dem Internationalen Kongreß für Medizin in London, 1913; das betr. Bild findet sich auch im „Lehrbuch der Röntgenkunde" von H. Gocht.

Digitized by Google

crementverdacht, nicht übertrieben werden, sonst entsteht ein absoluter Nierenschatten. Es ist aber unerläßlich, daß Strahlen durch die Nieren hindurchgegangen sind und die Platte etwas geschwärzt haben; denn sonst ist ja eine Differencierung von Concrementen in dem Nierenparenchymschatten ausgeschlossen.

Eben gerade erkennbare helle, ganz unscharfe Flecken, meist doppelseitig, in Gegend der Nierenkelche und des Nierenbeckens, die bei zeitlich länger auseinanderliegenden Untersuchungen nicht constant vorhanden sind, sollen bei Leuten, die viel Harngries ausscheiden, gesehen worden sein.

Gallensteine (s. unter „Leber") sind bekanntlich äußerst selten röntgenographisch darzustellen, nämlich nur dann, wenn unter ihren Bestandteilen auch Kalksalze enthalten sind, was unter mehreren Dutzend kaum einmal vorkommt. Es ist nun möglich, daß, wenn die klinischen Erscheinungen auf Nierensteine rechts hinweisen und ein Gallenstein mit Kalkgehalt vorhanden ist, sein Schatten direct in den der Niere fällt und eine falsche Diagnose veranlaßt. Noch seltener kann das mit Pankreassteinen passieren. Klarstellung wird durch Schräg- und Profilaufnahmen in verschiedenen Richtungen erfolgen, wobei Pankreas- bzw. Gallensteinschatten sich aus dem Nierenschatten herausprojicieren lassen.

Über die anderen Gebilde, die möglicherweise noch Concremente vortäuschen können, siehe unter: „Harnleiter" und auch unter: „Weichteillumen des Beckens".

Quer durch den Nierenschatten aber auf der lateralen Seite darüber hinausziehende durchlässigere Streifen von einem halben bis einem ganzen Zentimeter Breite rühren von Hautfalten her.

In der Röntgen-Literatur nicht, aber in Lehrbüchern der Pathol. Anatomie wird angeführt: Verkalkung nekrotischer Epithelien der Niere, wie sie nach gewissen Vergiftungen (besonders mit Quecksilber) in den Nieren fast constant beobachtet werden. Solche einmal auf guten Röntgenaufnahmen dünner Personen zu sehen, dürfte nicht ausgeschlossen sein.

Harnleiter.[617])

Allgemeines.

Der Harnleiter ist unmittelbar nicht zu sehen[618]), sondern nur bei Ausfüllung mit schwer durchlässigen Substanzen (Kollargol); oder sein Verlauf läßt sich mit eingelagertem Katheter darstellen. Manche Anfänger halten den auf guten Nierenbildern fast immer sichtbaren Rand des Muscul. psoas (Fig. 188a) fälschlicherweise für den Ureter.

Ein etwas seltener zu findender Schattenstreif, einige Zentimeter

[617]) Literatur s. unter „Nieren".

[618]) Doch wollen Aubourg und Lomon verdickte Ureteren im Röntgenogramm gesehen haben; erwähnt von Altschul l. c.

Digitized by Google

lateral vom Psoas und diesem fast parallel verlaufend aber nicht so hoch hinaufreichend (Fig. 188b), rührt vom Musc. quadratus lumborum her.

Der Ureter verläuft medialer, als man gemeiniglich anzunehmen pflegt. Er zieht nur ein paar Millimeter vom lateralen Kontur der Wirbelkörper entfernt von oben nach unten; mitunter verläuft er auf kurze Strecken sogar im Wirbelkörperschatten. Es sei in Fig. 193 eine Skizze beigefügt, combiniert aus drei Röntgenogrammen mit eingelegtem Katheter, die den ungefähren Verlauf des normalen Ureters dartun soll, damit der Anfänger weiß, auf welche Stellen der Platte er achten muß, wenn er Steinschatten des Ureters sucht. Nur ist zu berücksichtigen, daß der Ureter (ebenso die Niere und der laterale Psoaskontur) durch Compressionsblendendruck in ihrer Lage etwas verändert werden. Abweichungen vom normalen Verlauf sind angeblich überhaupt recht häufig. Beim Manne soll er übrigens mehr median, bei der Frau mehr lateral verlaufen.

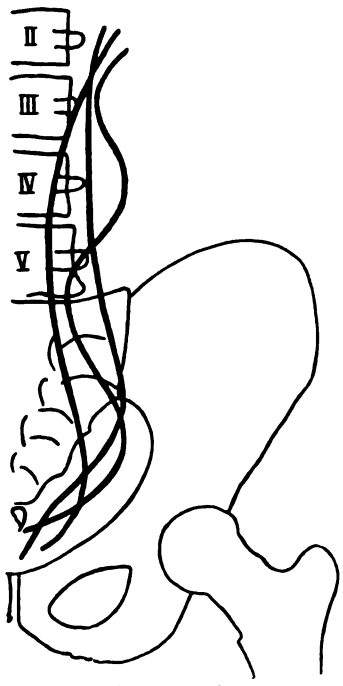

Figur 193.

Der linke Ureter soll im ganzen der Mittellinie etwas näher liegen als der rechte[619]).

Die Länge der Ureteren ist bei Erwachsenen im Mittel 26—30 cm, rechts etwas weniger als links.

Die Entfernung beider Ureteren voneinander beträgt dort, wo sie sich am meisten nähern, gegen 8 cm.

Stein- und steinähnliche Schatten.

Bei der röntgenographischen Untersuchung auf Uretersteine muß man die ganze Reihe der möglichen Fehlerquellen kennen, um grobe Kunstfehler zu verhüten. Außer den oben bei der Niere genannten Substraten kommen noch folgende in Betracht: Verkalkte Myome, Zähne[620]) in Dermoiden, Extrauteringraviditäten und Prostatasteine; Verkalkung der A. iliaca und der Gefäße des Uterus; Anlagerungen der Spina ischii;

[619]) Bezüglich der Untersuchungen vermittelst Kollargolausgusses des Nierenbeckens, des Ureters und der Blase sei auf die Arbeiten von Völker, Lichtenberg und Dietlen verwiesen. Münchener Mediz. Wochenschr. 1905, S. 1576; ferner 1906, S. 105 und in Bruns Beitr. z. klin. Chir. 1907, Bd. 52; Münchener Med. Wochenschr. 1911, Nr. 25. — Über Ausguß von Pyelon und Jodkali s. Mosenthal, Röntgen-Kongreß 1920.

[620]) E. Sonntag: Vortäuschung eines Uretersteins im Röntgenbild durch Zahnkeim im Ovarialdermoid. Fortschritte. Bd. 27. 1920.

Digitized by Google

Einlagerungen in die Ligamenta sacro-iliaca; Knochenbildung in Laparotomie-Narben; Kotsteine; Fruchtkerne; kalte Abscesse, deren Inhalt resorbiert oder käsig degeneriert ist; Skybala; verkalkte Gerinnsel in einer Karzinomniere; verkalktes Ovarium; Salol, das vor der Untersuchung genommen worden war; Kalkstein in der Wand des Coecum; verkäste Zyste des Ligam. latum; abgebrochener Wirbelfortsatz; verkalkte Tuberculose des Rectum; Granulationen der Blase; verkalkte Parasiten; Schwefelablagerungen (in der Niere)[621]). Doch sind das alles Seltenheiten. Am häufigsten (fast auf jedem dritten Röntgenogramm Erwachsener) stößt man auf harmlose Phlebolithen. Selbstverständlich können Phlebolithen und Uretersteine gleichzeitig nebeneinander vorkommen. (Ausführliches darüber s. S. 169ff.). Weiter haben folgende seltene Befunde irregeführt: Enterolithen des Processus vermiformis; Exostosen des Darmbeins; Compacta-Insel in der Darmbeinschaufel; Sesambein in den Sehnen der Musculi obturatorii; verkalkte Appendix epiploica; voraufgegangene Einnahme schattengebender Medicamente, wie Wismut, Eisenpillen oder (s. oben) Salol; axial getroffener Penis bei Aufnahmen in Bauchlage; Kalkablagerungen in tuberculösen Prozessen der Niere; Concremente in alten Peritonealadhaesionen[622]); Verkalkung der Vasa deferentia (siehe auf jeden Fall auch die Ausführungen unter: „Weichteillumen des Beckens"). Eine Aufnahme bei eingelegtem Katheter wird für oder wider Uretersteine entscheiden; ein äußerst seltener Zufall dürfte es sein, daß einmal das fragliche Gebilde und der Ureterkatheter genau hintereinander lagen, und ersteres daher, da Profilbild oft nicht ausführbar, für im Ureter liegend gehalten wird.

Man versäume nie, Kreuzbein und Darmbein genau daraufhin durchzugehen, ob nicht in ihrem Schatten ein Steinschatten, der natürlich nie auffällig auftreten wird, aufzufinden ist.

Praedilectionsstellen für Uretersteine sind der unterste enge Abschnitt kurz vor der Einmündung in die Blase, wo Steine jahrelang liegen bleiben können; in zweiter Linie der Anfangsteil am Nierenbeckenhalse, wo man namentlich nach Kolikanfällen häufig Steine findet, und vielleicht noch die Gegend der Grenze von Wirbelsäule und Kreuzbein[623]).

Oben an der Beckenschaufel, in Nähe der Symphysis sacro-iliaca, tritt häufig ein erbsengroßer knopfartiger Schatten in die Weichteilaufhellung heraus (Fig. 188c). Es ist ein ganz normaler Skelettbefund, der auch immer auf der anderen Seite vorhanden ist. Wer ihn nicht kennt und nur eine einseitige Aufnahme vor sich hat, könnte an die Möglichkeit eines Uretersteins denken.

---

[621]) Ausführlichst mit Angabe der betr. Autoren bei Altschul l. c.

[622]) Lejeune: Présentation de trois cas de calculs du peritoine cause possible d'erreur d'interprétation des images röntgénologiques de la région abdominale. Journ. de Rad. 1911, S. 242; s. auch 1910, S. 119.

[623]) Dietlen l. c.

Digitized by Google

Harnblase.[624])

Allgemeines.

Die Blase sieht man im allgemeinen nicht. Nur zuweilen einmal ist die prall mit Harn gefüllte Blase auf dem Negativ gerade eben noch zu erkennen. Um sie möglichst unbeschattet von den horizontalen Schambeinästen und vom Kreuz- und Steißbein zu photographieren, muß die Blendenachse bei Rückenlage des Patienten schräg von oben proximal nach unten distal verlaufen. Welchen Bezirk in dem Weichteillumen des Beckens die Blase etwa einnimmt, sei zum besseren Zurechtfinden

Figur 194.

auf Skizze Fig. 194, nach Kollargolfüllung gezeichnet, erklärt.

Die Blase des Neugeborenen soll in nichtgefülltem Zustande sich der Birnform nähern, in gefülltem Zustande oval sein[625]).

Bei größeren Hernien (Leistenhernien) finden Verziehungen der Blase nach der Seite des Bruches hin statt.

Stein- und steinähnliche Schatten.

Ein auf Concremente negativer Befund spricht noch weniger als bei Niere und Ureter gegen das Vorhandensein von Steinen, denn die durchlässigsten Concremente, die Urate, sind gerade in der Blase am häufigsten und scheinen sich in der Regel selbst mit besten Blendenaufnahmen nicht darstellen zu lassen. Ebensowenig darf man die Zahl der vorhandenen Steine nach der Zahl der auf der Röntgenplatte vorhandenen Steinschatten festsetzen. Ehe man übrigens bei Verdacht auf Blasensteine den Röntgenbefund für negativ erklärt, sehe man sehr genau nach,

[624]) Lit. bei „Nieren", ferner die Arbeiten Voelcker u. Lichtenberg. — Zuckerkandl: Münch. M. Wschr. 1914. Nr. 35. — Maingot: Journ. d'urol. 1912.

[625]) E. Vogt: Fortschritte. Bd. 29. 1922.

Digitized by Google

ob nicht ein Concrementschatten im Schatten des Kreuzbeins oder der Schambeinäste unauffällig versteckt ist; denn ein beträchtlicher Teil der Blase liegt ja vor bzw. hinter diesen Knochen. Die einzige Möglichkeit, reine Uratsteine röntgenographisch zu projicieren, besteht in Luft- oder Sauerstoffüllung der urinleeren Blase. Dieses Verfahren ist erstens nicht ungefährlich und zweitens nicht einfacher als die leistungsfähigere Zystoskopie, Sondierung und bimanuelle Palpation.

Über Blasensteine vortäuschende Gebilde siehe unter: „Weichteillumen des Beckens", ferner unter: „Nieren und Ureter". Die häufigste Fehlerquelle bilden hier für den Anfänger und wenig Geübten wieder die bei jedem dritten erwachsenen Individuum vorhandenen Phlebolithen (s. Fig. 118, S. 169). Prostatasteine s. Fig. 119.

Es ist oft nicht leicht zu sagen, ob ein Concrementschatten zur Blase oder noch zum Ureter gehört; daher Vorsicht bei Gutachten!

Ein negativer Röntgenbefund der Blasengegend bei Verdacht auf Fremdkörper besagt höchstens, daß kein metallischer Fremdkörper vorhanden ist.

Skirrhusverdickung einer maximal geschrumpften Harnblase kann Steinschatten vortäuschen[626]).

Nicht in der Röntgenliteratur, aber in Lehrbüchern der Pathol. Anatomie werden erwähnt: Verkalkungen oberflächlich nekrotischer Schichten der Harnblasenschleimhaut nach Vergiftungen (Quecksilber usw.), s. auch unter „Niere".

Verkalkte Uterusmyome können dem, der noch niemals solche im Röntgenogramme sah, Blasensteine vortäuschen, selbst bei entsprechender Größe und symmetrischer Mittellage die Gestalt der Blase nachahmen. Zur Differentialdiagnose: Verkalkte Myome werfen immer einen marmorierten, gefleckten Schatten und zeigen mehr oder weniger ausgesprochene Vorwölbungen und Buchten an ihrem Kontur, Blasensteine zeigen so gut wie immer einen homogenen Schatten, der scharf oval oder scharf kreisrund ist.

Prostata.[627])

Die Prostata will, zumal in vergrößertem Zustande, von einigen Autoren im Röntgenbilde gesehen worden sein, von anderen wird diese Möglichkeit stark in Zweifel gezogen. Aber die Feststellung der Gestalt und Größe geschieht wohl einfacher und besser durch die Palpation. Wohl aber wird man zur Feststellung von Steinbildungen nicht gut der Röntgenographie entraten können, zumal sie uns wertvolle Fingerzeige für einen geplanten therapeutischen Eingriff geben kann.

Pathologische Größenveränderungen der Prostata können infolge der nahen Lagebeziehungen des Organs zur Harnblase indirect erschlossen werden. So kann, allerdings nur in schon vorgeschritteneren

[626]) Fall von Gottschalk: Deutsche Med. Wochenschr. 1910, S. 2367.
[627]) Fr. Kraft: Zur Röntgenologie der Prostata. Fortschritte. Bd. 28. 1922.

Digitized by Google

Fällen von Prostatakarzinom, das Übergreifen des Tumors auf die Blase dadurch erkannt werden, daß der normale glatte Kontur der unteren Grenze der (kontrastgefüllten) Blase verloren geht, uneben höckrig, wie angenagt, wie angefressen erscheint, ähnlich den Bildern, wie sie aus der Magen-Röntgenologie bekannt sind. — Bei Prostatahypertrophie läßt der Blasengrund seine normale Wölbung vermissen, er erscheint eben, seine untere Begrenzung liegt querfingerbreit oberhalb der Symphyse und zeigt eine scharf begrenzte Aussparung am Blasenboden, wobei entsprechend dem breiten Fundus die dem Scheitel näheren Partien schmäler sind, so daß eine Art Birnform der Blase zustande kommt, bei stärkerem Vorspringen des Mittellappens kommt fast Kartenherzform zustande. — Prostata-Erkrankungen, die direkt im Röntgenbilde zu erkennen sind, sind 1. Steine; 2. Kalkablagerungen in der entzündlich veränderten Prostata (s. Fig. 119). Prostatasteine wurden bei Personen unter 47 Jahren bisher nicht gefunden[628]). Die Größe dieser Concremente schwankt zwischen Hanfkorn- bis Erbsengröße, selbst Haselnußgröße wurde gefunden, sie sind meist in beiden Lappen entwickelt und treten multipel auf; in einem Fall sind 130 Steine gefunden worden[629]). Röntgenologisch präsentieren sie sich meist recht deutlich zu beiden Seiten der Medianlinie ca. 2 bis 3 cm über der Symphyse und lassen sehr oft auch die Facetten erkennen. — Secundäre Steinbildungen der Prostatagegend treten meist singulär auf und liegen dementsprechend in der Regel in der mittleren Sagittalebene; sie stammen entweder aus den renalwärts gelegenen Abschnitten des uropoetischen Systems (Niere, Ureter, Blase) und haben sich erst später in der Pars prostatica urethrae festgesetzt, wo sie auch durch Apposition weiter wachsen, oder sie sind Harnröhrensteine. — Alle Prostatasteine pflegen einen sehr dichten Röntgenschatten zu werfen. Differentialdiagnostisch kommt in Betracht: Gries in der Blase. Er ist beweglich und seine einzelnen Körner legen sich ganz aneinander. — Blasensteine. Dafür gilt dasselbe. — Kalkablagerungen in der Prostata (s. unten). — Kalkablagerungen in den Samenbläschen und in der Ampulle des Vas deferens. Verkalkung der Samenleiter ist sehr selten und tritt fast durchweg erst in höherem Alter auf; meist doppelseitig. — Phlebolithen (s. die im Register angeführten Seiten dieses Buches). — Fremdkörper im Rectum, Verkalkungsherde in Ca recti; sehr selten. — Verkalkung des Symphysenknorpels, besonders wenn sie nicht den ganzen Knorpel betrifft. Beweis wird durch Wiederholung der Aufnahme im Sitzen erbracht. (Verf.) — Verkalkungen im Prostata-Gewebe haben unregelmäßige, oft wie angenagt erscheinende Konturen, sind unregelmäßig gefleckt, verschieden dicht, sie sind außerdem sehr selten. — Bezüglich Technik empfiehlt sich zur besten Darstellung der Prostatagegend die Röhre möglichst kopfwärts zu schieben, also den Zentralstrahl möglichst schräg auf die Platte einzustellen. Dorsallage[630]).

---

[628]) Nach Forssell, cit. bei Kraft.

[629]) Golding-Bird, cit. bei Kraft.

[630]) Fast wörtlich, aber stark gekürzt nach Kraft l. c.

Digitized by Google

Magen und Darm.

Allgemeines.[631])

Gestalt, Lage, Peristaltik und Motilität des Magen-Darm-Kanals werden röntgenologisch zur Zeit fast ausschließlich durch Einführen von sogenannten Kontrastmitteln untersucht. (Am gebräuchlichsten sind das Bismutum carbonicum (subcarbonicum), das Baryum sulfuricum[632]) und zur Zeit das sog. Cito-Baryum. Für Magen und Dünndarm kommt die Zuführung per os, für den Dickdarm und Mastdarm die Zuführung per os und per rectum in Betracht. Die Aufblähung des Magens und des Darmes mit Gasen wird so gut wie gar nicht mehr angewendet, (doch s. Kapitel „Leber und Milz").

Wo in den folgenden Artikeln von Kontrastmahlzeit gesprochen wird, sind im allgemeinen 350 Gramm eines der bekannten Breie mit 30 bis 50 Gramm Bismutum carbonicum oder 150—250 g Cito-Baryum gemeint. Mit der „Normal-Röntgenmahlzeit" Groedels wird der ganze Magen mit 400 g belastet und mit durchschnittlich 300 ccm Masse ausgedehnt. (150 g Baryumsulfat, 15 g guter Cacao, 20 g Mondamin und 10 g Zucker auf 400 g Wasser.)

Für Erzielung größten Reichtums an feinsten Einzelheiten bei Magen-Darm-Untersuchungen ist Buttermilch mit Bismut empfohlen worden.

Eine Größenbeurteilung der einzelnen Magen- und Darmabschnitte hinsichtlich dessen, ob sie noch normal oder schon pathologisch groß sind, ist mitunter unmöglich, da bei erhaltenem Tonus die Größe sich in der Regel dem Füllungszustande anpaßt.

Unerläßlich bei der Röntgenuntersuchung des Magens und Darmes ist die Beobachtung am Schirm. Sie hat kunstgerecht mit allen Mitteln der Abblendung, am besten mit Wabenblende, zu erfolgen. Dabei mache man es sich zur Regel, immer mit kurzen Pausen zu durchleuchten. „Überlegungen und Erklärungen mache man nicht, während die Röntgenröhre in Betrieb erhalten wird. Dadurch wird sie vor zu großer Inanspruchnahme bewahrt. Nachdem man den einen Punkt der Untersuchung erledigt hat, läßt man wieder einschalten und geht zum nächsten über ... und so fort. Auf diese Weise wird der Betrieb in die richtige Bahn gelenkt. Die Röhre hat immer einige Zeit auszukühlen, wodurch die gefürchtete Überweichung hintangehalten und gleichzeitig der Patient vor Überbestrahlung bewahrt wird[633])." Zum Festhalten feinster Einzelheiten überhaupt und auch gröberer Veränderungen stärkerer Pa-

[631]) Literaturangaben s. bei den folgenden einzelnen Teilen. Es soll nicht unterlassen werden, hier auf die Stellen des Vorwortes der 3. Aufl. des Buches hinzuweisen, die sich auf den Magen-Darmkanal beziehen.

[632]) Um Verwechselungen mit ähnlich lautenden, aber giftigen Baryumpräparaten zu verhüten, verlange man „chemisch reines Baryumsulfat für Röntgenzwecke".

[633]) Holzknecht, cit. von G. Schwarz im Lehrbuch Schittenhelm.

Digitized by Google

tienten ist außerdem die photographische Darstellung nicht zu umgehen und der Schirmuntersuchung überlegen.

Gestalt und Lage der einzelnen Darmteile, vor allem aber des Magens, sind in ausgedehntem Maße abhängig von den Raumverhältnissen der Leibeshöhle, dem Verhältnis von Höhe zur Breite des Abdomens, vom Zwerchfellstand, von der Lage der Leber, der Lagerung und Füllung der benachbarten Darmabschnitte, von den äußeren Körperformen und auch in geringem Grade von dem Drucke, mit dem der Leib während der Röntgenuntersuchung gegen Schirm oder Platte gepreßt wurde. Der Leib darf also nicht zu kräftig gegen die Platte angedrückt werden, aber doch soll er in inniger Berührung mit der Platte sein, um technisch-beste Aufnahmen zu gewährleisten.

Die ungeheure Mannigfaltigkeit der Bilder in physiologischen Grenzen ist sicher auch mit dadurch bedingt, daß die Anpassung der Lage und Gestalt der Abdominalorgane an den aufrechten Gang des Menschen noch lange nicht abgeschlossen ist.

Bei Beurteilung der Höhenlagen von Teilen des Magens oder Darmes nach dem (mit kleinster Bleimarke gekennzeichneten) Nabel darf man nicht vergessen, daß die Abstände des Nabels von der Symphysis pubis und dem Processus xiphoideus sterni nicht immer bei allen Menschen in denselben proportionalen Verhältnissen stehen. Immerhin waltet natürlich eine gewisse Regelmäßigkeit bezüglich der Lage des Nabels ob, und es wäre verkehrt, wollte man sich gar nicht nach dem Nabel richten. Von amerikanischer Seite ist früher einmal vorgeschlagen worden, sich nach dem höchsten Punkte der Cristae ossis ilei zu richten, die übrigens ungefähr der Höhe des Nabels entsprechen (siehe daraufhin alle Figuren dieses Buches). Bei Ventralaufnahmen bzw. -untersuchungen ist dabei natürlich zu bedenken, daß, wenn solche Bestimmung genau sein soll, der Focus der Röhre genau in Höhe der Cristae stehen müßte. Neuerdings wird aber darauf hingewiesen, daß auch die Beurteilung nach den Cristae iliacae mit Vorsicht zu geschehen hat, weil bei den einzelnen Individuen die Entfernung zwischen Zwerchfell und oberem Rand der Crista iliaca verschieden ist. Sie schwankt zwischen 14 und 23 cm, entsprechend der physiologischen Entwicklung der Personen; da nun im allgemeinen die Entwicklung des Magens im Verhältnis zur Entwicklung seines Trägers zu stehen pflegt, so kommt einem größeren Spatium phreno-iliacum auch ein größerer Magen zu[634]).

Die Faltung der Schleimhaut des Magen-Darm-Kanals ist nach neueren Forschungen[635]) nicht ein passiver Vorgang infolge Contraction der Muskelwand, sondern eine selbständige zweckmäßige Schleimhaut-Bewegung der Muscularis mucosae, die erst eine feine Siebung und Sortierung des Inhalts ermöglicht, der in der Digestionsröhre durch ihre Muscularis propria noch nicht individualisiert werden kann, weil sie ver-

[634]) Campo u. Campo de Cos l. c. S. 340 dieses Buches.
[635]) G. Forssell. — S. ferner Rendich: Amer. Journ. of Röntg.

Digitized by Google

hältnismäßig ein viel zu grober und schwerfälliger Apparat ist. Bei einem gewissen Grade von Contraction der Magenwand wird also die Form des Magenlumens nicht nur durch die Contraction der Muskelhaut des Magens, sondern auch durch das Schleimhaut-Relief bestimmt, das durch die Muscularis mucosae modelliert wird. Im Röntgenbilde können sowohl die Längsfalten wie die Querfalten sichtbar sein. S. später auch bei „Riffelung oder Zähnelung der großen Curvatur".

Es ist für die Röntgenuntersuchung am besten sichtbar[636]):

	Bism. carb. Mahlz.	Bar. sulf. Mahlz.
Das Duodenum	nach 15 Minuten	10 Minuten
Der Magen geleert normalerweise	„ 2—4 Std.	1—2 Std.
Bei verlangsamter Motilität	„ 4—6 „	2—4 „
Bei motorischer Insufficienz 1. Grades	„ 6—8 „	4—6 „
Bei motorischer Insufficienz 2. Grades	„ 8—10 „	6—7 „
Bei Stauungs-Insufficienz 3. Grades	„ 10—24 „	7—24 „
Der Dünndarm stärker gefüllt	bis 5 „	3 „
Das Coecum wird sichtbar	nach 2—3 „	1—1½ „
Die rechte Flexur	„ 4—6 „	2—6 „
Die linke Flexur	„ 4—12 „	4—12 „
Die Ampulle spätestens	„ 24 „	24 „

Die für Baryum-sulf.-Mahlzeiten genannten Zeiten dürften ebenso für Cito-Baryum Geltung haben.

Spastische Zustände können anscheinend in allen Abschnitten des Magen-Darm-Kanals beobachtet werden. Häufig sind sie Begleiterscheinungen von anderen Erkrankungen des Magens und des Darmes (Ulcus). Sie können auch auf reflectorischem Wege vorkommen (spastische Zustände bei Nierenkolik). Wenn solche spastischen Zustände im Magen-Darm-Kanal auch keine Krankheit für sich sind, und das Feststellen ihrer Existenz noch keine Diagnose ist, so müssen sie doch entsprechend gewürdigt werden. Immer mehr scheint auch festzustehen, daß bei Darmkrankheiten ein weit kephalwärts von der betr. Affection gelegener Teil des Magen-Darm-Kanals spastische Erscheinungen zeigen kann.

Die Motilität caudaler Darmabschnitte steigert sich, wenn Magen und Dünndarm neue Nahrung erhalten.

Bei ganz rätselhaften Motilitätserscheinungen des Magens und Darmes vergesse man nicht, den Patienten zu fragen, ob er vielleicht monate- oder jahrelang täglich Verstopfungs- oder Abführmittel genommen hat. Wenn vor einer Magen-Darm-Untersuchung Abführmittel gegeben worden sind, ist es wahrscheinlich, daß unter der Nachwirkung dieser die Weiterbeförderung des Breis und die Peristaltik schneller als sonst vor sich geht. Es empfiehlt sich deshalb, zwischen Abführen und Kontrastmahlzeit erst ein kleines Frühstück essen zu lassen.

[636]) Nach Groedel l. c.

Digitized by Google

Magen.[637])

Allgemeines.

Über die normale Gestalt, Größe und Lage des Magens ist in der Röntgenliteratur viel gestritten worden. Die Beurteilung ist für den Mindererfahrenen dadurch ungemein erschwert, daß es eine normale Magenform und eine normale Magenlage eigentlich nicht gibt[638]). Von den zwei häufigsten Formentypen: der Angelhakenform (oder Syphonform) und der Stierhornform ist jedenfalls die erstere mindestens dreißig- bis fünfzigmal häufiger als die letztere; man kann die Stierhornform als seltenere Varietät bezeichnen, die sich für gewöhnlich nur bei „sehr in die Breite gegangenen" Personen findet. „Eine Stierhornform gibt es nicht,

[637]) Groedel: Grundriß und Atlas der Röntgendiagnostik in der inneren Medizin. München 1921 (Lehmann). — Levy-Dorn und Ziegler: Zur Kritik der krankh. Veränderungen d. röntgenologischen Magenbildes auf Grund autoptischer Befunde. Sammlung klin. Vorträge. Leipzig 1914 (Barth). — Holzknecht: Der jetzige Stand der Röntgenuntersuchung des Magens und Darmes. 17. Intern. Kongreß für Medizin. London 1913. — Munk: Grundriß der gesamten Röntgendiagnostik innerer Krankheiten. Leipzig 1920 (Thieme). — Leonard: The röntgenography of the stomach and intestines. 17. Intern. Kongreß für Medizin. London 1913. — Nemenow: Untersuchung mit Röntgenstrahlen. Ergänzungsband der russischen Auflage der Schmierer-Vierordtschen Enzyklopädie der praktischen Medizin 1914, S. 210ff. — Kaestle: Die Röntgenuntersuchung des Magens; im Lehrbuch der Röntgenkunde von Rieder u. Rosenthal. Leipzig 1913 (Barth). — Béclère u. Mériel: L'exploration röntgénologique dans les affections chirurgicales de l'estomac et de l'intestin. Arch. d'Electr. med. Bd. 20, 1912. — Arnsperger: Die Röntgenuntersuchung des Magen-Darm-Kanals und ihre Ergebnisse für Physiologie und Pathologie. Leipzig 1912 (Vogel). — Faulhaber: Die Röntgendiagnostik der Magenkrankheiten. Sammlung zwangloser Abhandl. aus dem Gebiete der Verdauungs- und Stoffwechselkrankheiten, Bd. 4, Heft 1. Halle (Marhold). — Ratera, Julian y Santiago: Exploracion röntgenologica del estomago. Madrid 1918. — Campo, Gonzalez y Campo, Gonzalez, de Cos: Los rayos Röntgen en el diagnostico de las enfermedades del estomago. Madrid 1919. — Forssell: Über die Beziehung der Röntgenbilder des menschlichen Magens zu seinem anatomischen Bau. Hamburg 1913 (Sillem). — Rieder, Magnus und de Quervain: Drei Referate über Röntgenologie des Magen-Darm-Kanals. 29. Kongreß für Innere Medizin. Wiesbaden 1912 (Bergmann). — Tuffier und Aubourg: Magen, Duodenum und Colon im Stehen und Liegen. Presse méd. 1911, Nr. 34. — Comas und Prio: Über die Anwendung der Röntgenstrahlen bei der Untersuchung des Abdominalsegmentes. 5. Intern. Kongreß f. med. Elektrologie und Radiologie. Barcelona 1910. — Brewer und Cole: The röntgenologic diagnosis of surgical lesions of the stomach and duodenum. Annals of surgery, Januar 1915. — Ad. Schmidt: Krankheiten des Verdauungskanals, der Eingeweidedrüsen und des Peritoneums. Leipzig 1919 (Thieme). — Eug. Rosenthal: Über die Symptomatologie und Therapie der Magen- und Duodenalgeschwüre. Berlin 1920 (Karger). — Lebon et Colombier: Der normale Magen. Journ. de Rad. et d'Electrol. Juillet 1922. — G. Forssell: Röntgenologie des Magens und Darms; in Leitfaden der Röntgenologie von H. Gerhartz. 1922. Berlin-Wien. — G. Schwarz: Die Röntgen-Untersuchung der Verdauungsorgane; in Schittenhelms Lehrbuch der Röntgen-Diagnostik. 1924. (Berlin. Springer.) — Alvarez: The Mechanics of the Digestive Tract. 1922. (Hoeber-New-York.) — Kerley u. Le Wald: Digestive Disturbances in Infants and Children. 1923. (Hoeber-New-York.) — Carman: The Röntgen-Diagnosis of Diseases of the Alimentary canal. 2. Aufl. 1921. (Saunders-Comp., Philadelphia.) — Balli: Magen d. Neugeborenen u. des Kindes. — F. W. Müller: Kl. Wschr. 1923/24. S. 1107.

[638]) Simmonds: Über Form und Lage des Magens. Jena 1907 (G. Fischer). — Froriep: Naturf. Vers. Stuttgart 1906. — Tandler-Wien: W. M. Wschr. 1922. S. 333.

Digitized by Google

der Röntgenschatten derselben ist nur ein Kennzeichen für eine bestimmte Stellung des Magens."[638a]). Bei der Angelhakenform steht die Pars pylorica höher als die untere Grenze der großen Curvatur, bei der Stierhornform bildet der Pylorus den tiefsten Punkt des Magens, aber er kann auch da etwas höher stehen. Die Schattengestalt und -lage des Magens ist bei derselben Person eine ganz andere, je nachdem der Magen im Stehen oder in Horizontallage untersucht wird. Normalerweise geht die Hakenform des aufrechtstehenden Menschen in eine Sandalenform über, sobald er eine horizontale Lage einnimmt. (Beim ptotischen Magen bleibt aber auch in horizontaler Körperlage die Hakenform erhalten. Die meisten Magen rücken in Horizontallage mehr nach oben und rechts, manche dagegen, und zwar sind es vorwiegend die schlanken Frauenmagen, rücken noch weiter nach links. Der Pylorus bleibt immer im großen unverändert an seinem Platze.

Nomenclatur.

Zum Verständnis der in den folgenden Abschnitten gebrauchten Bezeichnungen der einzelnen Magenteile sei vorausgeschickt, daß für gleiche oder ziemlich gleiche Teile verschiedene Bezeichnungen gebraucht werden, je nachdem sich Verfasser in den betr. einzelnen Absätzen mehr an den einen oder den anderen maßgebenden Forscher anlehnt. Forssell teilt den Magen ein in Fornix, Corpus, Sinus und Canalis egestorius. Holzknecht in Fundus, Pars media, Corpus und Pars pylorica, Groedel in Kranialer Pol (Fundus mit Magenblase), Pars descendens, Magensack, Pars ascendens (mit Sphincter antri und Antrum). (Das Vorhandensein eines Sphincter antri ist Gegenstand langen Streites gewesen, der sich für Vorhandensein eines Sphincter entschieden zu haben scheint.)

Magen des Neugeborenen und des Kindes.

Hinsichtlich des Magens des Neugeborenen wurde festgestellt[639]), daß er Angelhakenform besitzt und sich in eine Pars cardiaca, das Corpus und in eine Pars pylorica gliedert. In leerem Zustande sei er schlauchförmig. Körperachse und Magenachse bilden miteinander einen spitzen Winkel. — Die mittlere Entleerungszeit beträgt bei Muttermilch $1^1/_2$ bis 3 Stunden, bei Kuhmilch etwas mehr. Der Pylorus schließe den Magen nicht ganz dicht ab, (das Duodenum werde vom Speisebrei sehr schnell passiert). — Nach anderen Untersuchungen[640]) ist kein principieller Unterschied zwischen dem foetalen bzw. dem Säuglingsmagen und dem des Erwachsenen; denn es wurde auch schon bei Foeten ein hakenförmiger Magen festgestellt.

Was die Form und Lage des kindlichen Magens anbetrifft, so wurde folgendes gefunden[641]). Der normale Säuglingsmagen, mit flüssi-

[638a]) F. W. Müller l. c. Anmerkung 637.

[639]) E. Vogt: Zur Röntgendiagnostik des Magen-Darmkanals des Neugeborenen. Fortschritte. Bd. 28. 1921, und Bd. 30. 1. Kongreßheft 1922.

[640]) H. Lossen: Form und Lage des foetalen Magens. Fortschritte. Bd. 30. 1. Kongreßheft 1922. — Kerley u. Le Wald s. vorhergehende Anmerkung.

[641]) Alwens und Husler: Röntgenuntersuchungen des kindlichen Magens. Fort-

Digitized by Google

ger Nahrung gefüllt, zeigt bei aufrechter Körperhaltung meist eine horizontale Lagerung mit geringem Höherstand des Pylorusteils, seltener findet sich eine Retortenform mit Linkslagerung, selten wurde die Stierhornform mit dem Pylorus als tiefstem Punkt angetroffen. Auch die reine Angelhakenform ist sehr selten bei Kindern. Der Gasgehalt ist in der Regel auffallend groß und anscheinend um so größer, je breiter oder prominenter das Abdomen des Kindes ist. Die meisten Kindermagen seien normalerweise in einer bis anderthalb Stunden leer. Pylorus und erster Teil des Duodenum kommen sehr deutlich zur Erscheinung; desgleichen sieht man kaum einmal eine Welle an der kleinen Curvatur.

Von anatomisch-röntgenologischer Seite[642]) aus wird gesagt: Körperlage, Atmung und Nachbarorgane beeinflussen auch beim Kind die Form und Lage des Magens. Am häufigsten findet sich der mit flüssiger Nahrung gefüllte Magen horizontal gelagert, auch bei Untersuchung in verticaler Haltung, und reicht ziemlich weit nach rechts. Die Hakenform ist angedeutet, die Hubhöhe gering. Lagewechsel ist immer mit Änderung der Form verbunden.

Hat der Magen des Neugeborenen binnen einer Stunde noch keine Spur der verabfolgten Kontrastmixtur den Pylorus passieren lassen, — was normalerweise sofort geschieht —, so liegt in der Regel congenitale hypertrophische Pylorus-Stenose vor, auch ohne daß ein entsprechender Tumor palpabel ist. Verläßt der größere Teil der Mahlzeit innerhalb drei Stunden den Magen (dies ist durch wiederholte Röntgenuntersuchung festzustellen, Vorsicht vor Röntgen-Schädigungen!), so läßt sich meist ein operativer Eingriff erübrigen, da dann meist reiner Spasmus vorliegen dürfte, der auf Atropin, Magenspülungen und sorgfältige Diät sich beheben lasse. Zeige aber die Nachprüfung nach 24 und 48 Stunden die Beharrlichkeit des Verschlusses, dann solle sofort operiert werden.

Pylorospasmus allein kommt häufig vor bei caudaler gelegenen Darmerkrankungen, auch sonst bei Kindern mit spasmophiler Tendenz, bei zyklischem Erbrechen älterer Kinder. Der typische Röntgenbefund ist dabei in der Regel der, daß sich zunächst die Pars pylorica erst nach einer Reihe Minuten anfüllt, daß keine Kontrastnahrung 55 bis 60 Minuten lang den Magen verläßt, dann aber läßt der Spasmus nach, der Pylorus functioniert etwa regelrecht, so daß am Ende normaler Entleerungszeit nur noch ein geringer Rückstand bleibt. Ausnahmen mit längerem spastischen Verschluß und langer Retention kommen vor.

Chronische Magen-Dilatation ohne spasmische oder organische Pylorus-Stenose wird auf Atonie der Magen-Musculatur zurückgeführt. Dabei läßt sich keine active Peristaltik erkennen. Man sieht eine völlige Ausfüllung des Magens mit der Kontrastspeise und sofortigen Übertritt ins Duodenum (zum Unterschied von Pylorospasmus). Die Passage er-

schritte. Bd. 19. — Pisek und Lewald: The further study of the anatomy and physiology of the infant stomach based on serial röntgenograms. Americ. journal of diseases of children. Oktober 1913. Bd. 6.

[642]) A. Hasselwander: Die Bedeutung des Röntgenbildes für die Anatomie. 1921. (Verlag S. F. Bergmann. München.)

Digitized by Google

folgt langsam und infolgedessen ist die Austreibungszeit verlängert. Das kardiale Ende des Magens ist dabei erweitert durch eine große Magenblase, die die linke Zwerchfellhälfte etwas aufwärts drängt wie bei rudimentärer Eventration. Wegen der Auftreibung des Abdomens ist in solchen Fällen klinisch zu Unrecht Megacolon angenommen worden; solches fehlte aber, wie die Röntgenprüfung bewies. Selbstverständlich aber können bei Magenanomalien auch gleichzeitig Darm-Anomalien bestehen.

Angeborene besonders hohe Fixation des Anfangsteils des Duodenum soll eine stärkere Winkelbildung der Pars descendens und P. ascendens verursachen, die Austreibungszeit verlängern und so zu Dilatation und Ptosis des Magens führen. Den gleichen Erfolg könne auch ein congenitales langes Mesogastrium haben.

Syphilitische Magen-Veränderungen sollen bei Kindern sehr häufig sein. Man finde 1. einen hantelförmigen Magenschatten, infolge von Infiltration des mittleren Magendrittels (nicht zu verwechseln mit Sanduhr-Magen!). Die verminderte Magencapacität werde mitunter durch eine Oesophagus-Dilatation ausgeglichen, 2. eine Verkleinerung ohne Hantelform, mit schneller Entleerung infolge Pylorus-Insufficienz und trotzdem einer Sechs-Stunden-Retention, weil die infiltrierten Magenwände nicht normal functionieren, 3. eine etwa ulcusartige Veränderung der Pylorusgegend, die als Stenose eine Verzögerung der Entleerung und eine Dilatation des Magens bewirkt, 4. einen Füllungs-Defect an anderen Teilen des Magens ähnlich solchen bei Neubildungen[643]).

Geschlecht und Magenform.

Ebensowenig wie es eine normale Form des Magens gibt, gibt es eine characteristische Form für den männlichen und den weiblichen Magen. Man kann nur so viel sagen, daß die Mehrzahl der männlichen Magen (im Stehen) breiter und kürzer als die der weiblichen ist. Dementgegen wird von anatomisch-röntgenologischer Seite[644]) gesagt, daß die Form, die Lage und die Länge des Magens bei Mann und Weib characteristisch-verschieden seien. (Ebenso mache sich bei den verschiedenen Constitutionstypen dieser Einfluß geltend und gebe Fingerzeige für die Beurteilung der Ptosen.) — Da die Bauchhöhle der Frauen höher aber schmäler sei als die gleichgroßer Männer, so sei der Unterschied der Magenlage bei den beiden Geschlechtern verständlich[645]).

Größe, Lage und Form im Ganzen[646]).

Lage und Form sind abhängig von den Raumverhältnissen der Leibeshöhle, dem Verhältnis von Höhe und Breite des Abdomen, vom Zwerch-

[643]) Die letzten Absätze nach Kerley u. Lewald l. c.

[644]) A. Hasselwander l. c.

[645]) Groedel l. c.

[646]) Der Verfasser ist sich wohl bewußt, daß die Überschriften der Unterabteilungen des Magen- und Darm-Abschnittes strenger Beurteilung nicht völlig standhalten, nicht völlig folgerichtig gewählt zu sein scheinen. Besser wären sie ganz weggeblieben, wenn dadurch die Übersicht nicht allzusehr gelitten hätte. Vor allem wolle man berücksichtigen, daß es sich bei diesem Buche nicht um ein syste-

Digitized by Google

fellstand, von der Lage der Leber, der Lage und dem Füllungszustand des Darmes und von den äußeren Körperformen.

Solange keine subjectiven Beschwerden verursacht werden und die Function nicht beeinträchtigt ist, sind gewisse absonderlich scheinende Magenformen nicht als pathologisch zu betrachten.

Die Beweglichkeit des normalen Magens bei Palpation ist recht beträchtlich, ebenso bei verschiedenen Körperlagen. Jedesmal aber kehrt er schnell wieder in seine ursprüngliche Lage zurück.

Ein Höher- und Rechtsrücken des caudalen Pols gegen Ende der Austreibungszeit ist normal.

Ähnlich wie das Herzbild (s. daselbst), vielleicht aber mit etwas mehr Einschränkung, ist auch das Magenbild ein Sinnbild der Constitution des betr. Individuum.

Bedeutende Abweichungen der Form und Stellung eines Magens im Stehen und in Horizontallage sprechen für atonischen Magen.

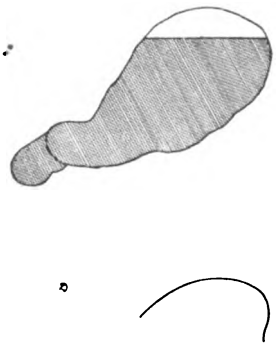

Figur 195.

Verlagerung des Magens nach oben, Annäherung seiner Wände gegeneinander, Verkleinerung seines Lumen in unregelmäßiger Weise kommt bei Colonkarzinom und Dickdarmileus vor. Die Entscheidung liefert die folgende Dickdarmuntersuchung. Auch sonst können einmal durch Raumbeengung seitens des Colon Füllungsdefecte oder Sanduhrgestalt des Magens zur Diagnose eines Tumor usw. ventriculi verleiten.

Auffallende Kleinheit und Hochstand der Magen-Silhouette mit unregelmäßigen Konturen spricht für Skirrhus. Immer pflegt dabei die obere Magenpartie kreisähnlich rund, der ganze Magen retortenförmig zu sein. Solche „Mikrogastrie" soll aber auch auf nichtkarzinomatösen schrumpfenden Prozessen (z. B. Lues) beruhen können. Durch zu starkes Schnüren, zu schnelles Essen werde eine „functionelle Mikrogastrie" hervorgerufen[647]).

Hoch- und Querlagerung des normal-großen Magens bei ballonartig ausgedehntem cardialem Drittel und röhrenförmiger Verschmälerung des distalen Drittels ist das typische Bild des hypertonischen Magens. Solches findet sich bei allen eine Hypertonie des Magens auslösenden Erkrankungen, nicht nur bei den Dünndarmgeschwüren, sondern auch oft bei Appendicitis, auch nach Ruhr, seltener nach Typhus. S. ferner nächsten Absatz.

Eine Verziehung der Pylorusgegend nach rechts oder rechts unten bei hochverlagertem Magen weist bei pylorusnahen perigastritischen und pericholezystitischen Prozessen und bei gewissen Arten von

matisches Lehrbuch handelt, sondern um Aufzählung einer großen Reihe oft nicht in ein System zu bringender Einzelheiten, die die Form von Warnungen vor Fehlern haben.

[647]) Groedel l. c.

Digitized by Google

Ulcus duodeni auf Adhaesionen der Pylorusgegend mit der Leber oder Gallenblase hin (s. Fig. 195, autoptischer Befund!). Ein in dieser Beziehung negativer Befund spricht aber nicht unbedingt gegen das Vorhandensein von Verwachsungen. Über die röntgenologischen Zeichen von Adhaesionen des Magens und auch des Darmes wird zur Zeit noch viel gestritten. So sei bei einem hoch- und querliegenden Magen nur dann Grund, an Adhaesionen von Pars pylorica und Gallenblase zu denken, wenn gleichzeitig ein Hängebauch vorhanden sei; aber keine Gewißheit sei dies[648]). (Der Patient, bei dem der Befund Fig. 195 erhoben wurde, war von sehr langer Gestalt.)

Was die Stelle des tiefsten Punktes des Magens anbetrifft, so darf man folgendes als Grenzen des Normalen ansehen: im Stehen

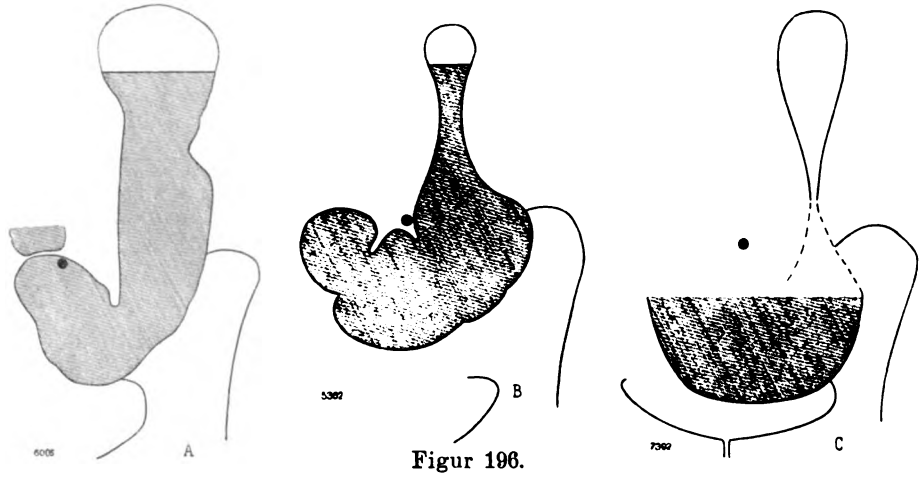

Figur 196.

2 Querfinger oberhalb bis 2 Querfinger unterhalb des Nabels, im Liegen 4 Querfinger oberhalb bis zum Nabel. Bei Frauen sind diese Maße um 2 Querfinger nach unten zu verschieben. Im Liegen ähnelt der gesunde kontrastbreigefüllte Magen schon eher der Figur, die wir von jeher in den Atlanten der normalen Anatomie finden. Der tiefste Punkt der großen Curvatur kann noch 2 bis 3 cm tiefer stehen, als soeben angegeben, ohne daß ptotische Prozesse vorliegen, nämlich dann, wenn es sich um einen Emphysematiker handelt.

Es sind auch schon Längenmessungen an 100 normalen Mägen (bzw. ihren Röntgenschatten) angestellt worden[649]). Es wurde die Strecke vom höchsten Punkt der Magenblase bis zum tiefsten Punkte der großen Curvatur gemessen. Dabei wurde im Mittel 21 cm für den Angelhakenform-Typ (Rieder) gefunden. Der längste Magen habe 28 cm gemessen, bei einem corpulenten Manne, der kürzeste habe 18 cm betragen, bei Erwachsenen von geringer Größe. S. auch S. 338.

Abstand des caudalen Pols von der Symphyse: Durchschnitts-

[648]) Holzknecht: Discussionsbemerkung. 10. Röntgen-Kongreß 1914, S. 70.
[649]) Campo u. Campo de Cos l. c.

Digitized by Google

wert für Männer 10,5 (Minimum 6, Maximum 15,5 cm) und für Frauen 7,5 cm (Minimum 3, Maximum 13,5 cm). Wegen der sehr großen Schwankungsbreite haben die Maße indessen nicht allzuviel Wert[650]).

Ein langgezogener dünner Magen, dessen Achse meist senkrecht gelegen, gelegentlich auch etwas nach links geneigt ist, der sich tief herunter, oft bis zum Beckenboden erstreckt, dann scharf nach oben umbiegt und mitunter einen lang ausgezogenen Bulbus duodeni aufweist, stellt das typische Bild der Gastroptose dar[651]). Es wird nun allerdings von mancher Seite betont, daß Tiefstand des unteren Magenpols noch nicht berechtige, von reiner Ptosis zu sprechen, dazu gehöre auch noch, bedingt durch Lockerung seines Aufhängebandes, Tiefstand des Pylorus (Fig. 196 A). Letzterer ist dabei meist nach links verlagert und bei Palpation leichter verschieblich als normal. Von einer Seite[651a]) wird empfohlen, statt des Ausdrucks „Gastroptose" die Bezeichnung „Enteroptotische Elongation des Magens" mit oder ohne Pyloroptose zu gebrauchen.

Von reiner Gastroptose soll man überhaupt nur sprechen, wenn die beiden Fixpunkte, Pylorus und Kardia, und der zwischen ihnen hakenförmig aufgehängte Magenschlauch sich von ihrer normalen Fixationsstelle — Zwerchfell und Leber — anormal weit entfernt haben. Dagegen stelle ein Tiefstand des Magens, der auf einem Tiefstand beider Zwerchfellhälften beruht, keine Ptose dar. Der rein ptotische Magen kann einen sehr kräftigen Tonus mit kräftiger Peristaltik aufweisen und normale Entleerungszeit haben. Meist allerdings weist der ptotische Magen auch eine mehr oder weniger große Atonie auf, „enteroptotische Magenelongation mit Atonie". Ist die Atonie erheblicher, bleibt auch bald die Ektasie nicht lange mehr aus (Fig. 196 C). Größere Ektasie ohne Atonie kommt indessen auch vor (Fig. 196 B).

Mehr oder minder starke Gastroptose ist (merkwürdigerweise — weil nicht recht zu erklären) bei fast neun Zehntel aller Fälle von Ulcus ventriculi (auch bei Ulcus duodeni) gefunden worden, starke Gastroptose sogar bei sieben Zehntel der Fälle[652]). Dieses häufige Zusammenfallen von Gastroptose und Ulcus ist sogar von vielen Seiten, wenn auch nicht in dem oben angegebenen hohen Prozentsatz, beobachtet worden, so daß an der Tatsache selbst wohl nicht zu zweifeln ist. Eine Erklärung[653]), die viel für sich hat, lautet dahin, daß bei Gastroptose vielleicht durch Circulationsstörungen oder sonstige Momente in der Pars media ein locus minoris resistentiae geschaffen wird, der dann die Entstehung der Geschwüre begünstigt.

Die Lage des Magens ist vor allem von der Füllung des Colon transversum abhängig (und umgekehrt). Wenn letzteres gut ange-

[650]) Groedel l. c.

[651]) Strauß: Die Gastro-Koloptose in röntgenologischer Beziehung. Deutsche med. Wochenschrift, 10. Juni 1915.

[651a]) G. Schwarz l. c.

[652]) Krempelhuber l. c.

[653]) Rösler, citiert bei Kremplhuber.

Digitized by Google

füllt ist, so wird hierdurch der Magen gehoben. Wenn es sich auch nicht überall durchführen läßt, so wäre jedenfalls immer eine Entleerung des Dickdarms zu empfehlen, ehe man den Magen mit Röntgenstrahlen untersucht.

Normalerweise liegen etwa zwei Drittel des Magens links, ein Drittel rechts der Körpermittellinie.

Ob die Gestalt und eventuell sogar die Lage des Magens durch Gasansammlungen im mehr oder weniger leeren Dickdarm beeinflußt ist, läßt sich unschwer beurteilen, da die Darmgase immer sehr deutlich im Röntgenbilde hervortreten. Was das gefüllte Colon transversum anbetrifft, so liegt es nahe, anzunehmen, daß es den Magen herabziehe. Mit Unrecht: Der Magen wird durch ein gefülltes normales Colon kranialwärts verlagert.

Dislocation des kardialen Teils nach rechts kann durch Milztumor bedingt sein. Dislocationen des medialen und pylorischen Teiles nach rechts oben können durch linksseitigen Nierentumor veranlaßt sein. Ist der ganze Magen nach links verschoben, so kommen Pankreas- oder Lebertumoren in Betracht, während bei Verziehung des Magens nach rechts oben pericholezystische Verwachsungen die Ursache zu sein pflegen. Fig. 197 bringt das Bild eines Magens, dessen pylorischer Teil durch einen extraventriculären Tumor verschoben und eingedrückt war. Bei großen Tumoren des Uterus und seiner Adnexe, selbstverständlich auch in den späteren Monaten der Gravidität, findet man den Magen mehr oder weniger emporgedrängt. Auch bei stark gefülltem Querdarm wird er etwas gehoben. Man versäume nie bei Magendislocationen sich auch das Profilbild anzusehen.

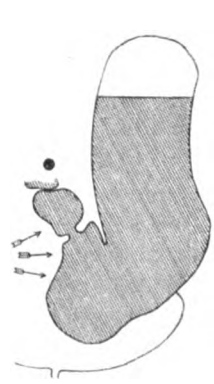

Figur 197.

Bei Skirrhus ist der abnorm kleine Magen oft vollkommen unter den Rippenbogen verlagert.

Vollkommene Hochlagerung des normal großen Magens wird häufig bei Erkrankungen der Gallenblase und des Ductus choledochus angetroffen.

Eine Rechtsverlagerung des Magens soll auch mitunter bei gewissen Formen des Ulcus duodeni vorkommen. Auch nach Ruhr, seltener nach Typhus begegne man Magenverlagerungen[654]).

Zieht der Schatten der Pars horizontalis duodeni, (der normalerweise in verkürzter Projection als halbmondförmiger kurzer Schatten sich darstellt) senkrecht nach unten, dann liegt Pyloroptose vor. Dabei ist der Magenwinkel meist nach unten verlagert. Der absteigende Schenkel des Magens wird einfach länger, der aufsteigende kürzer; eine erheblichere Verschmälerung des Magenbildes tritt nicht ein. Der Magensack tritt natürlich auch tiefer. Der Fundus bleibt unbeeinflußt.

[654]) Groedel l. c.

Digitized by Google

Form allein, als Ganzes.

Von den drei Arten der normalen Magenform: der quergestellten, der schräggestellten, der steilgestellten, ist die mittlere und letztere die häufigste, die erstere die seltenste. Die erstere wird vorwiegend oder fast nur bei großen breiten Leuten angetroffen. Die mittleren Grade des letzten Typus, bei denen der untere Magenpol sich auf der Höhe des 3. bis 5. Lendenwirbels befindet, machen wenigstens zwei Drittel aller Magenformen aus.

Die Magenform ist beim Lebenden wie an der Leiche abhängig von dem Contractions-Zustand, in dem sich der Magen im Augenblick der Untersuchung befindet. Er ist in mehrfacher Weise mit Vorrichtungen versehen, die ihm ermöglichen, sich den jeweiligen Verhältnissen und Bedürfnissen anzupassen. Infolgedessen sehen wir seine Gestalt und die Art seiner Unterteilung sich dauernd verändern. Er sucht sich in jedem Augenblick die jeweils geeignete Arbeitsstellung. „Das einzig Beständige an der Form und Lage des Magens ist der Wechsel“[655]). Und doch hat der Magen einen beständigen anatomischen Bau, der bei allen normalen Formvariationen der Röntgenbilder wiedergefunden wird, die gesetzmäßig auf eine beständige und typische Architectur der Magenwand zurückgeführt werden können. Die Contractionen der Muskelfäden geschehen in gewissen bestimmten, für die verschiedenen Magenteile typischen Richtungen. So entspricht jedem Contractionszustande der verschiedenen Magenteile eine gewisse Form dieser Teile[656]). In letzter Linie soll aber die Gestalt durch die peristolische Function bedingt sein. Der anatomische Magen biete eine Reihe von Form-Möglichkeiten. Geformt aber werde er durch die Tätigkeit des Nervensystems. Da somit die Form in erster Linie durch den Tonus bedingt sei, würden naturgemäß die auffallendsten Unterschiede der Gesamt-Form durch Tonusanomalien hervorgebracht[657]).

Im Profilbild ist der normale Magen zungenförmig, also eher nach unten zu schmäler werdend. Ist er aber unten stärker ausgedehnt, so ist dies nicht mehr regelrecht, sondern das Zeichen atonischer Ektasie, nicht jedoch das mechanischer Ektasie; s. nächsten Abschnitt.

Wo im Sagittalbild der Magenschatten nichts anderes als eine auffällige Verschmälerung, besonders des absteigenden Teiles, dazu noch eine Verlängerung desselben aufweist, ein Bild, das häufig bei Frauen und sehr schlanken Männern angetroffen wird, da haben wir das Bild der „mechanischen Ektasie“ oder „Belastungsektasie“ vor uns. Es handelt sich dabei meist um schwächliche Individuen (Myasthenie-Fälle). Die mechanische Ektasie[657a]) werde hervorgerufen durch eine Überlastung des musculären Stützapparates der Magenwand und sei die Folge eines verminderten intraabdominellen Druckes. Aber solcher Magen ist selbst bei den höchsten Graden der Verlängerung und Verschmälerung

[655]) Froriep und Simmonds, cit. bei Groedel.
[656]) G. Forssell im „Leitfaden der Röntgenologie“ von Gerhartz.
[657]) Groedel l. c. [657a]) Groedel l. c.

Digitized by Google

völlig mit der normalen Menge Kontrastbrei angefüllt, hat also normalen Tonus (Peristole). „Atonische Ektasie", wenn der Magenmuskel seinen Tonus eingebüßt hat; es sind dann die abhängigen Magenpartien abnorm breit ausgedehnt. (Bei Dilatation, der klinischen Ektasie, ist das Lumen im nüchternen wie im belasteten Zustande erweitert.) Das geschilderte Bild kann Zufallsbefund sein. Man hüte sich also, bei großen Klagen und Beschwerden des Patienten und Vorhandensein eines solchen schmalen langen Magens nun gleich alle Beschwerden für erklärt zu halten und sich damit zufrieden zu geben. In solchen Fällen geklagte Beschwerden entsprechen allerdings oft dem klinischen Bilde der Gastroptose.

Hochgradige Ektasie mit hochgradiger Verlängerung der Austreibungszeit läßt mit gewisser Wahrscheinlichkeit auf eine narbige Pylorusstenose schließen. Bei malignen Stenosen pflegt es nicht zu hochgradiger Ektasie trotz anormaler Retention zu kommen (doch ist zu bedenken, daß auch einmal ein schon vorher ektatischer Magen karzinomatös werden kann).

Bei abnormem Längenwachstum eines Menschen überhaupt kann eben der Magen, ohne im geringsten pathologisch zu sein, eine auffallend große Länge aufweisen. Er verläuft dann senkrecht oder fast senkrecht (im Stehen) im Körper. Bei Pyloroptose, die ein ähnliches Schattenbild gibt, steht aber der Pylorus tiefer, und der Bulbus duodeni pflegt senkrecht nach oben zu zeigen[658]).

Sowohl die Form des gesunden wie die des kranken Magens steht in keiner direkten Beziehung zu seiner Inhaltsmenge.

Abnorme Ausdehnung des cardialen Teils bei allgemeiner Kleinheit des übrigen Magens mit Verengerung der unteren Magenpartien dagegen bedeutet Gastrospasmus. Das Schattenbild ähnelt also dem eines Trichters oder eines kurzen dicken Stierhorns. An den befallenen Partien fehlt jede Peristaltik. Der Kontur des Schattens ist grob- oder feinzackig. Außer dem totalen kommt auch ein partieller bzw. regionärer Gastrospasmus vor. Bei letzterem findet man ein scharfes Absetzen gegenüber den nicht betroffenen Anteilen, ähnlich wie bei circulärem Karzinom der Pars pylorica etwa wie A, (Fig. 207). Man hat deshalb gesagt: Bei morphologischem Bild eines Karzinoms und klinischem Bild eines Ulcus oder Hyperaciditäts-Symptomen ist der Verdacht eines Gastrospasmus sehr naheliegend. Differentialdiagnose: Bei Karzinom bleibt das Bild täglich dasselbe, bei Gastrospasmus wechselt es natürlich. (Gastrospasmus wurde beobachtet bei Morphium-, bei Salzsäurevergiftung, bei Tabes, Tetanie, Hysterie, Cholelithiasis, Nikotin-Intoxication, Amyloidosis, Magenphlegmone, Urämie und Blei-Intoxication[659]).

Bei Hypertonie des ganzen Magens kommt also eine Stierhornform zustande; wenn nur die Pars pylorica und das Corpus, nicht dagegen die Fundusgegend betroffen ist, entsteht eine Füllhornform; eine Win-

[658]) M. Bönninger: Die Form des Magens. 29. Kongr. f. innere Med. 1912.
[659]) Groedel l. c.

Digitized by Google

kelform, wenn nur die Pars pylorica hypertonisch ist. Dabei rücke der Magen relativ weit von der Leber ab.

Während also bei Hypertonie eine abnorme Verschmälerung der unteren Magenhälfte statthat, zeigt der atonische Magen eine abnorme Verschmälerung der oberen Magenhälfte.

Entspricht eine Partie des Magenumrisses einem benachbarten Organ, so muß man immer an ausgedehnte Adhaesionen denken.

Ein im Sagittal- und Profilbild des Magens völliger negativer Röntgenbefund spricht trotzdem nicht gegen Vorhandensein eines frischen Ulcus.

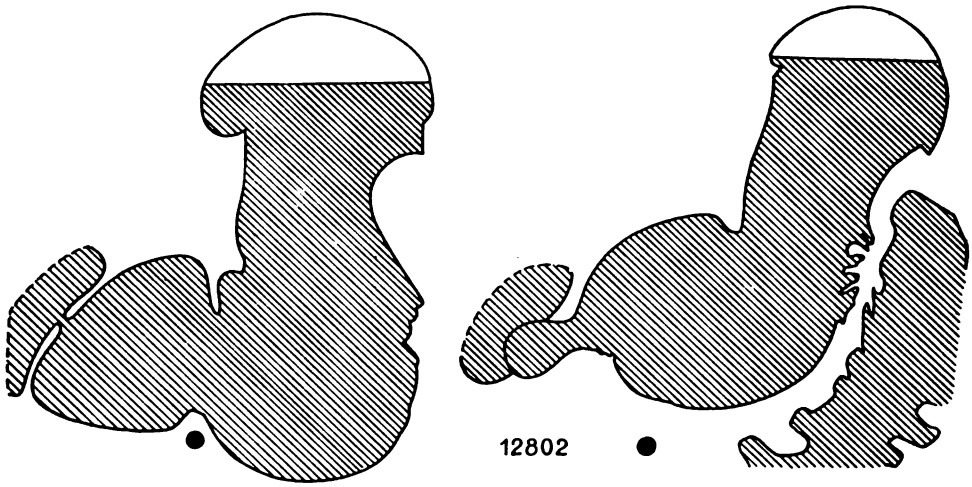

Figur 198.

Bei halbwegs größeren Pankreas-Tumoren pflegt auch das Schattenbild des Magens (und Darmes, s. später bei „Col. transvers.") mehr oder weniger verändert zu sein. Verfasser fand folgenden Röntgenbefund des Magens: Fig. 198, Aufnahmen im Abstand von 10 Minuten. Operative Bestätigung. Die caudale Hälfte des sonst normalen Magens wurde nach oben und unten in die Breite gedrückt. Andere fanden bei Pankreastumoren Verbreiterung des Magenwinkels, Abwärts- und Linksverlagerung des Magens. Bei 5 Fällen von Pankreaszyste stellte ein Forscher regelmäßig eine starke Linksverdrängung des Magens röntgenologisch fest[660]).

Einzelheiten der Form.

1. Kraniales Drittel.

Bei stehender Haltung des Patienten ist dicht unter der Kuppe des linken Zwerchfells hinter der Herzspitze am leeren oder gefüllten Magen eine birnförmige oder halbkreisförmige oder ähnliche intensive Aufhel-

[660]) Albu cit. bei Groedel. S. ferner O. Groß: Kl. Wschr. 1923/24. S. 1346. — Arens: Journ. of Rad. Aug. 1923. — Herrnheiser: Med. Klin. 1922. Nr. 8.

Digitized by Google

lung im obersten Teil des Magens, direkt unter dem linken Zwerchfell (sogenannte Fundusblase, Magenblase) nicht pathologisch, sondern normal. Bei Horizontallage und gefülltem Magen ist die Magenblase, wenn sichtbar, mehr über der Mitte des Magens befindlich, in den meisten Fällen tritt sie jedoch wegen ihrer Flachheit im Verhältnis zur Dicke des Kontrastbreis bei dieser Lage überhaupt nicht sonderlich im Röntgenbilde hervor.

Die Magenblase ist schon im Beginn des Lebens vorhanden; ein Kind, das einmal geatmet hat, hat auch Luft in den Magen geschluckt (außer bei angeborenem Verschluß der Speiseröhre). Das ist sehr wichtig in forensischer Hinsicht. Bei Kinderleichen, die länge gelegen haben, kommen natürlich auch Fäulnisgase im Magen in Betracht. Eindeutige Resultate erhält man in den Fällen, in denen die Kinder weder intrauterin noch extrauterin geatmet haben. Werden die Kinder bald nach dem intrauterinen Tode, d. h. nach einigen Stunden totgeboren, so zeigt sich in den Fällen immer, daß kein einziges inneres Organ auf der Röntgenplatte sichtbar zu machen ist; weder Darm, Magen, Lungen, noch Herz und Leber sind zu sehen. Das Röntgenverfahren läßt aber im Stich in allen den Fällen, in denen schon mehrere Stunden seit dem Tode vergangen sind[661]).

Nach Einnahme einer Mahlzeit soll die Magenblase am größten sein, sie soll dann allmählich abnehmen, kurz vor Entleerung des Magens ganz verschwinden, sich im nüchternen Magen wieder von neuem bilden und mit Eintritt des Hungergefühls wieder größere Dimensionen annehmen.

Eine mehr längsovale, nach unten zugespitzte Magenblase trifft man bei leerem Magen an; bei vollem Magen ist sie niedrig und in die Breite gezogen; sie kann aber längsoval scheinen, wenn ihr lateraler Teil vom Milz-, ihr medialer vom Leberschatten verdeckt oder stark gedämpft ist. Eine besonders nach unten langgezogene schmale Magenblase bei leerem oder nur teilweise gefülltem Magen spricht für Gastroptose oder (atonische) Ektasie.

Eine große Magenblase ist nicht mehr physiologisch, sobald durch sie das Zwerchfell nach oben gedrängt steht (s. unter: „Zwerchfell", S. 256). Solch große Magenblasen sind auch bei horizontaler Lage des Patienten trotz Kontrastfüllung gut sichtbar, und zwar naturgemäß etwa in der Mitte des Magenbildes. Bei Aerophagie soll man eine große Magenblase ohne Hochdrängung des Zwerchfells finden. Eine Magenblase von erheblicher, und zwar ungefähr immer gleicher Größe (sogenannte idiopathische chronische Magenblase) wird häufigst bei Leuten beobachtet, die an vorwiegend allgemein nervösen Beschwerden leiden; es handelt sich wahrscheinlich um Atonie des Zwerchfells, nach ande-

[661]) Eine gute kurze Zusammenfassung, auch der bisherigen Literatur, s. bei E. Vogt: Die röntgenologische Lebensprobe. Zeitschr. f. Geburtshilfe und Gynäkologie, Bd. 80; ferner: E. Vogt: Fortschritte. Bd. 30. 1. Kongreßheft 1922.

Digitized by Google

ren[662]) um eine besondere Magenneurose mit Erschlaffung der Magenwand. So bezeichnet man als rudimentäre Eventration eine starke Luftblähung des Magens, die die Vorstufe des voll ausgeprägten Symptomenbildes der Eventratio sein und gleichsam durch einen Circulus vitiosus entstehen soll. Man nimmt an, daß in diesen Fällen die normalerweise mit der Nahrungsaufnahme verschluckte Luft sich im Fundus sammelt statt durch Aufstoßen zu entweichen. Ein muskelschwaches Zwerchfell wird durch den Druck der Luft hochgedrängt[662]). Durch Hochlagerung des Magens soll es auch zur Knickung der Kardia und dadurch zu einem Ventilverschluß kommen können[663]).

Zuweilen gewahrt man in der doch gewöhnlich ganz homogenen Aufhellung der Magenblase einen oder zwei gerade oder etwas schräge linienförmige Längsschatten, deren Deutung nicht ohne weiteres klar ist für den, dem dieses Bild zum ersten Male entgegentritt. Es handelt sich um gasgeblähte Schlingen der Flexura lienalis coli. Diese rückt in die Höhe, wenn sie mit Gas stark angefüllt und der Magen in leerem Zustande sich befindet. Es handelt sich um einen jedenfalls ganz normalen Zustand[664]). Immerhin ist es dabei oft recht schwierig, genau zu sagen, welche Teile der Aufhellungen zur Magenblase, welche zur Colonflexur gehören. Doch ist dies praktisch meist ohne Bedeutung.

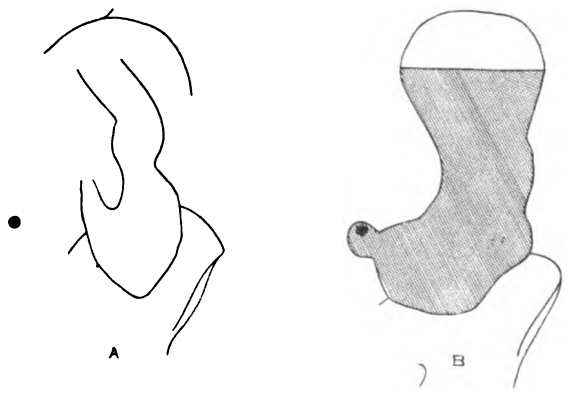

Figur 199.

Ein großer querer halbovaler Schatten mittlerer Dichte über dem ganzen kardialen (kephalen) Teil des Frauenmagens rührt von einer überhängenden Mamma her. Der Mindergeübte glaubt zuweilen nicht, daß die Brust einen so markanten Schatten werfen kann.

Äußerst selten ist bisher der Fall beobachtet worden, daß der Magen in seiner Totalität lufthaltig sein kann. Es handelte sich dabei zum Teil um Zufallsbefunde. Der erste derartige Fall wurde vom Verfasser bekanntgegeben[665]). Ich besitze inzwischen einen weiteren Fall.

[662]) Hoffmann: Magenbeobachtung mit Röntgenstrahlen und die chronische idiopath. Magenblase. Med. Ges. zu Leipzig 14. 2. 1905 und Münchener Medic. Wochenschrift 1905, Nr. 17.

[663]) Wels, cit. bei Groedel.

[664]) Ein Zustand, der schon im anatomischen Atlas von Braune geschildert ist, in der Erklärung zu seiner Tafel 14, Figur 3.

[665]) Köhler: Verh. des Deutsch. Kongr. f. innere Medizin. Wiesbaden 1912. Discussion, S. 191.

Digitized by Google

Die Erscheinung wurde von einem anderen Autor[666]) nach seinen Beobachtungen als Kardiospasmus gedeutet. Bild A, Fig. 199, zeigt Verfassers Fall, wie er sich unmittelbar im Röntgenbilde darbot, Bild B denselben Magen nach Einnahme von Wismutmahlzeit. (Die Bilder sind übrigens geeignet, die seinerzeit von wichtiger Seite vertretene Anschauung, die schlauchförmige Gestalt vieler Röntgenmagen sei nur durch adstringierende Wirkung des Wismuts bedingt, zu widerlegen.) Wegen der minimalen klinischen Beschwerden bei Verfassers Patienten dürfte es fraglich sein, ob hier Kardiospasmus in Frage kommen kann. Auch war die Configuration dieses Magens eine ganz andere, wie die des Magens im Falle des anderen Autors.

Ein im Stehen untersuchter Magen kann, trotzdem die Kontrastbrei-Ausfüllung nicht das geringste verdächtige Symptom zeigt, dennoch von einem erheblichen Tumor befallen sein, nämlich im Fundusteil des Magens, wo nur Luft ist. In günstigen Fällen einmal kann man den Tumor an der Luftverdrängung sicher erkennen. Glücklicherweise sind Tumoren in diesem Teil des Magens recht selten. Besser feststellen lassen sich solche Tumoren, wenn man eine Aufnahme des mit Kontrastbrei gefüllten Magens in Bauchlage macht (wie überhaupt die seltenen Funduserkrankungen leichter im Liegen nachweisbar sind), oder durch Beobachtung der ersten Kontrastbrei-Bissen bei ihrem Eintritt in den Magen oder beides. Durch Aufblähung sollen Funduskarzinome noch besser sichtbar werden. Auch hängengebliebene Kontrastbrei-Massen, direkt in der Magenblase sichtbar, sprechen für Kardiatumor.

Auffallende Ausdehnung des kardialen Magendrittels bei sonst ins Bereich der Norm fallender Gestalt und Lage spricht für Hypertonie. Die Erscheinung wird daraus erklärt, daß die Musculatur der Fundusgegend des normalen Magens geringer entwickelt ist als seine übrige Musculatur. Die Peristaltik ist dabei meist verstärkt. Hypertonie soll häufig vorkommen bei Gallenwegerkrankungen, Duodenal-, Appendix- und Pankreasveränderungen.

In dem oberen, vom Brei nicht mehr ausgefüllten Teil manches Magens beobachtet man oft lange, verticale, schmale, dichte, parallel verlaufende Streifen. Sie rühren davon her, daß hier Kontrastbrei in den Falten der Schleimhaut haften geblieben ist. Eine pathologische Bedeutung hat man dieser Erscheinung nicht zuzumessen.

Ein sehr langsames trichter- oder keilförmiges Vordringen des ersten Löffels Brei im nüchternen Magen nach dem Pylorus hin ist nicht pathologisch, sondern lediglich die Folge des Widerstandes der contrahierten Wände eines gut normotonischen Magens[667]). Beim atonischen Magen fallen die Speisen mehr oder weniger in die Tiefe wie durch ein offenes Rohr. Im übrigen sind die Bilder des Magenfüllungsvorganges im Bereich des Normalen starken Schwankungen unterworfen, und sehr

[666]) Dietlen: Beitrag zur Pathologie des Kardiospasmus. Zeitschrift für Röntgenkunde 1912, S. 306.

[667]) Kaestle l. c.

Digitized by Google

häufig wird ein rasches und regelloses Vordringen des Inhaltes beobachtet[668]).

Verfasser fand jüngst bei einem Fall von Karzinom der kleinen Curvatur (s. die drei Pfeile Fig. 200) hoch oben an der kleinen Curvatur bei × eine auffallende Treppenstufe im Schatten. Ich erinnerte mich nicht, diesen Absatz je so deutlich oder auch nur auffällig gesehen zu haben, fand auch beim Suchen in meinem Platten-Archiv nichts Gleiches. Ich legte dem Befund weiter keine Bedeutung bei und hielt ihn für eine Längsraffung der Vorder- oder Hinterwand des Magens an einem der Endausläufe des Tumors. Wenige Wochen später zeigte eine Aufnahme eines anderen Patienten denselben Befund, Fig. 201. Hier handelte es sich aber um ein Ulcus praepyloricum, wie die Operation zeigte. (Auf dem Röntgenogramm war das Ulcus — wie meist vor dem Pylorus — verborgen geblieben.) Ich habe dann einen ähnlichen, aber längst nicht so hochgradigen Befund (Fig. 202) bei einer darmkranken, aber anscheinend magengesunden Patientin erhalten. Alle drei Aufnahmen, die hier skizziert sind, wurden in stehender Haltung der Pat. gewonnen. Die Stelle, wo die Stufe zu sehen ist, entspricht der Höhe des Eintritts des subdiaphragmalen Teils des Oesophagus in den Magen. Die Einmündungsstelle liegt aber nach Angaben der Anatomen nach vorn zu, dürfte also eigentlich nicht in die tangentialen Strahlen fallen, sondern vom kontrastbreigefüllten kranialen Ende des Magens überschattet und verdeckt werden. Wer seine Aufnahmen auf solchen Treppenabsatz hin durchsieht, wird ihn auch unter hundert Bildern kaum einmal finden, und hier und sonst einmal höchstens geringfügig angedeutet. Ich habe eine Reihe der Magen-Röntgen-Atlanten und Arbeiten der Weltliteratur daraufhin durchgesehen, so die von Carman, Forssell, George und Gerber, George und Leonard, Groedel, Kerley und Le Wald, Rieder, Schlesinger, Schwarz; aber die betr. Treppenstufe findet sich unter den vielen hundert Abbildungen kaum 4 mal ausgesprochen und kaum 4 mal angedeutet. Sie ist also sehr, sehr selten. Und bei den wenigen Fällen, wo sie

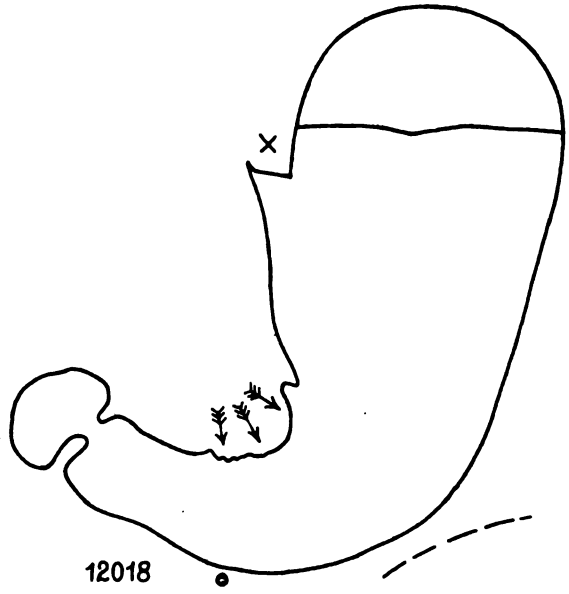

Figur 200.

[668]) A. Hasselwander l. c.

Digitized by Google

ausgesprochen ist, handelt es sich um Aufnahmen „prone", also in Bauchlage. (Bei Kindermagen findet sich überhaupt kein einziges entsprechendes Bild.) Sollte nun die Erscheinung gar keine Bedeutung haben? Das ist nicht gut anzunehmen. Sie ist da und wird ihre Ursache haben. Die Tatsache, daß sie in Bauchlage häufiger gesehen wird, gibt wohl die gesuchte Erklärung. Bei Bauchlage und vollem Magen erleidet der Magen eine geringfügige Drehung, so daß die Partie der kleinen Curvatur, wo der Oesophagus einmündet, in die mittlere Frontalebene des Magens rückt und so in die tangentialen Strahlen bei der photogr. Aufnahme gerät. Und wenn das Phänomen in pathologischen Fällen bei

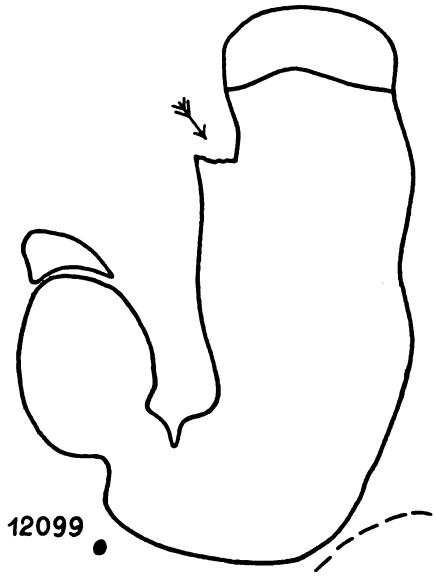

Figur 201.

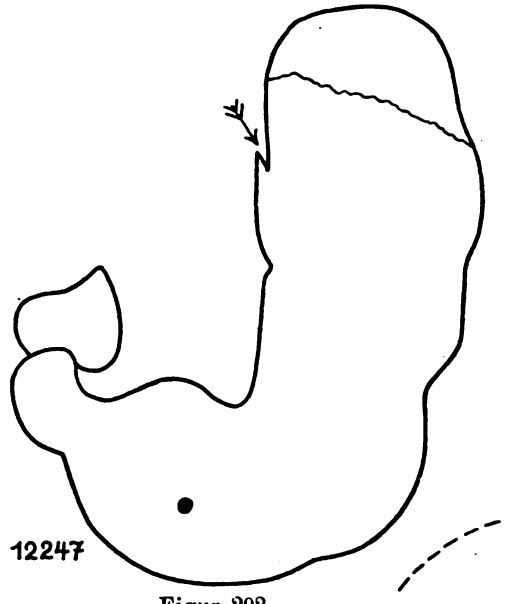

Figur 202.

Aufnahmen in aufrechter Stellung auftritt, so dürfte es besagen, daß durch irgendein mechanisches Moment: Zug oder Druck bei Tumoren, Ulcusnarben, Adhaesionen u. a., der Magen leicht gedreht steht. Wenn also sonst kein anderes Tumor-, Ulcus-, Adhaesions-Symptom vorhanden, so könnte uns vielleicht die Treppenstufe einen wichtigen Hinweis auf das Vorhandensein solcher Laesion darbieten. (Als Gegenbeispiel der Treppenstufe siehe Fig. 198.) (Die Muskelarchitectur s. bei Forssell l. c. [687].)

Mittleres Drittel.

Ein aus dem Magenschatten herausragender kleinerer Schattenkomplex ist mit ziemlicher Sicherheit als callöses Ulcus anzusprechen. Es sitzt meist an der kleinen Curvatur, seltener an der großen. (Über seine Existenz an vorderer oder hinterer Magenwand s. die nächsten Zeilen).

Wenn bei Beobachtung der ersten Kontrastbissen, während sie bis zum caudalen Pol gehen, ein haselnußgroßer Schatten allein in etwa

Digitized by Google

mittlerer Höhe des Magens hängen bleibt, so ist diese Erscheinung auf callöses oder penetrierendes Ulcus an der Hinterwand (oder Vorderwand) des Magens verdächtig. Bei weiterer Auffüllung des Magens wird sie natürlich vom Gesamtschatten überdeckt. Selbstverständlich würde sie auch ganz verborgen bleiben, wenn man den Magen nicht während der ersten Bissen oder Kontrastflüssigkeitsmengen untersucht. (Wenn der fragliche Schatten gar einen Flüssigkeitsspiegel und eine kleine Gasblase darüber zeigt, dann ist die Diagnose sicher.)

Ein Nischenschatten am absteigenden Teile der kleinen Curvatur kann ja kaum einmal übersehen oder mißdeutet werden. Immerhin sind Fälle vorgekommen, wo trotz typischen Nischenschattens mit Gasblase kein Ulcus oder dergl. am Magen gefunden wurde; es wurde dann eine verkalkte Partie in einem Pankreastumor als Substrat des Nischenschattens angesehen, und die Gasblase als in einer in der Schattenrichtung zufällig befindlichen Dünndarmschlinge herrührend gedeutet. Dieser Deutung wurde von anderer Seite widersprochen und diese Fälle (es war noch ein ähnlicher Fall vorgekommen) so erklärt, daß es sich wahrscheinlich um Diverticula an der Flexura duodeno-jejunalis gehandelt habe, wo solche gar nicht selten seien[669]) (s. „Duodenum").

Kleine Buckel an der kleinen Curvatur sollen von Adhaesionen bei geheiltem Ulcus herrühren, übrigens sogar bei frischem Ulcus vorkommen können.

Weit außerhalb des Magenschattens gelegene größere Kontrastbreischatten mit Dreischichtung, Gasblase und verlangsamter Entleerung sprechen für penetrierendes Geschwür. Zusammenhang der Kontrastbrei-Anhäufung mit dem Magenschatten und Fehlen der Gasblase darf aber nun nicht veranlassen, unter allen Umständen ein nichtpenetrierendes Ulcus anzunehmen.

Der Winkel, der an der kleinen Curvatur von dem aufsteigenden und dem absteigenden Teil des Magens gebildet wird, mißt in den meisten Fällen etwas weniger als einen rechten, schwankt aber normalerweise doch innerhalb weiter Grenzen zwischen hoch liegendem Magen mit nach rechts gerücktem Pylorus und gesenktem Magen mit links verlagertem Pylorus. Aus der Größe dieses Winkels Rückschlüsse auf pathologische Verhältnisse zu ziehen, ist deshalb etwas gewagt. Immerhin soll man zuweilen in der Lage sein, aus einer Abflachung des betr. Winkels auf einen dort befindlichen Prozeß (meist Tumor) zu schließen[670]). Es sei hier die Abflachung des Winkels gleichsam als Äquivalent einer Aussparung anzusehen. Umgekehrt findet man eine Vertiefung des Winkels bei der schneckenförmigen Einrollung der kleinen Curvatur beim Ulcus ventriculi.

---

[669]) Altschul: Nischenschatten ohne Vorhandensein eines Ulcus. Fortschritte. Bd. 29. 1922. — M. Zehbe: Nischenschatten ohne Vorhandensein eines Ulcus. Fortschritte. Ebendaselbst.

[670]) Levy-Dorn und Ziegler: .Zur Kritik der krankhaften Veränderungen des röntgenologischen Magenbildes auf Grund autoptischer Befunde. Sammlung klinischer Vorträge. Leipzig 1914 (Ambr. Barth).

Digitized by Google

Einstülpungen an der großen Curvatur, die größer als die bekannten peristaltischen Wellen sind, können physiologischer oder pathologischer Natur sein. Am lateralen Kontur des Corpus, an der Grenze des oberen und mittleren Drittels, gewahrt man häufig eine größere Impression in Länge von etwa 5—15 cm. Diese ist physiologisch, wenn lateral daneben größere Gasansammlungen vorhanden sind. Letztere befinden sich hier in der linken Flexur oder dem obersten Teil des Colon descendens. Auch extraventriculäre Tumoren können hier den Magen eindrücken. Der Mindererfahrene, der weniger an außerhalb gelegene Ursachen denkt, ist leicht geneigt, in solchen Fällen einen organischen Sanduhrmagen anzunehmen, während es sich nur um einen Pseudo-Sanduhrmagen handelt. An der bezeichneten Stelle aber oder etwas tiefer kommen auch die Einschnürungen der echten Sanduhrmagen vor, und

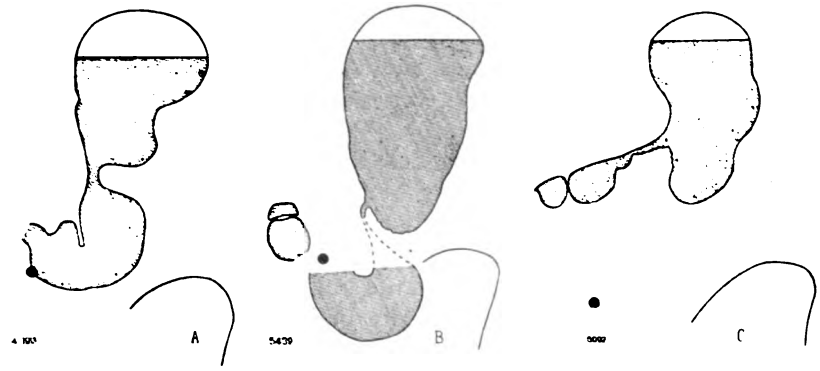

Figur 203.

zwar zunächst die spastische (Fig. 203 A), die meist ein Symptom dafür ist, daß an der der Einziehung gegenüberliegenden Stelle der kleinen Curvatur, die selbst nicht eingezogen ist, ein frisches Ulcus (im Röntgenbild selbst nicht sichtbar) vorhanden ist. Diese spastische Einschnürung sieht einer tiefen Welle am allerähnlichsten, man spricht auch, weil sie nicht vorwärts schreitet, von „stehender Welle". Typisch für den spastischen Sanduhrmagen ist die relativ schnelle Füllung des caudalen (und schnelle Entleerung des proximalen Sackes), ferner mitunter der Wechsel der Weite der stenosierten Partie. Atropin soll den Spasmus beseitigen. Ob der spastische Sanduhrmagen auf rein nervöser Basis vorkommen kann, ist noch nicht entschieden. Am häufigsten erscheint er im Gefolge des frischen, d. h. des noch nicht geschrumpften Magengeschwürs. „Die Einziehung weist wie ein Finger auf den Sitz des Geschwürs hin" (Kaestle). Ein spastischer Sanduhrmagen kann mit Abheilen des Ulcus wieder verschwinden.

Weniger regelmäßig gerundet oder geformt ist die Einziehung bei narbigem Sanduhrmagen (Fig. 203 B); characteristisch für letztere ist das Vorhandensein eines kleinen Sporns an der kleinen Curvatur. Die

Digitized by Google

Verengerung spitzt sich im allgemeinen auf einen Punkt zu, der immer an der kleinen Curvatur liegt.

Ganz unregelmäßig in seinen Konturen, besonders gegen die große Kurvatur hin, ist der Sanduhrmagen infolge malignen Tumors. Im Gegensatz zum narbigen Ulcus-Sanduhrmagen erstreckt sich beim Tumorsanduhrmagen die Verengerung auf einen längeren Abschnitt, nicht auf einen „Punkt". Außerdem soll es beim Tumor infolge des Überwiegens des Zerfalles niemals zu so engen Stenosen kommen, wie bei der Ulcusnarbe. Ein Typ von Tumorsanduhrmagen sei in Fig. 203 C gebracht (s. auch Fig. 207 E). In allen 3 Fällen A B C liegt operative Bestätigung vor[671]).

Die „Brücke" der Sanduhr pflegt selbst beim Corpus-Karzinom an der kleinen Curvatur zu sein, beim spastischen Sanduhrmagen ist sie es immer.

Der nichtorganische Sanduhrmagen ist häufiger als der organische.

Vollkommen ausgesprochene Sanduhrformen des Röntgenbildes brauchen am tonuslosen Magen bei Operation oder Section nicht auffindbar zu sein.

Eine handbreite Einschnürung des Röntgenschattens entspricht oft nur einer leichtnarbigen Einkerbung der Magenwand oder dem leichten Druck eines fadendünnen perigastritischen Stranges[672]).

Am luftgeblähten Magen zeigt sich der spastische Sanduhrmagen bei vorhandenem Ulcus ebenfalls gut; die spastische Contraction soll sogar in manchem solcher Fälle, in denen die Einwirkung der Kontrastmahlzeit — da zu mild — ohne sichtbare Folgen bleibt, noch ausgelöst werden können[673]).

Druckempfindlichkeit an der kleinen Curvatur, entsprechend der Sanduhr-Einziehung der großen Curvatur, weist immer auf organische Erkrankung des Magens hin.

Wenn die Sanduhrform sich nur intermittierend zeigt, bei vollgefülltem Magen ganz verschwindet, bei Leerung wieder auftritt, so liegen wahrscheinlich perigastrische Processe vor.

Die beiden Segmente können auch hintereinander (in der Strahlenrichtung) gelegen sein. Selbstverständlich entstehen dann im Ventralbild schwieriger zu deutende Figuren, während die Profildurchleuchtung die Sachlage zu klären pflegt.

Bei narbigem Sanduhrmagen zeigt meist der obere Magenteil gar keine Peristaltik, wie auch B, Fig. 203, im Gegensatz zu A.

[671]) Bei Fall A wollte der behandelnde Arzt und der zu Rate gezogene Chirurg durchaus an einen Tumor glauben, bis die Operation einen anatomisch normalen Magen zeigte; aber beginnendes Ulcus dürfte nicht auszuschließen sein. — P. Eisen: Segmentation in the Diagnosis of Stomach Lesions. Amer. Journ. of Röntgenology, Juli 1916.

[672]) Groedel l. c.

[673]) Koll: Über die Röntgendiagnose von Geschwür und Neubildung am luftgeblähten Magen. Fortschritte. Bd. 24, 1916.

Digitized by Google

Das Hauptmerkmal des spastischen Sanduhrmagens ist seine Unbeständigkeit. Zuweilen läßt sich die Einziehung durch einen tiefen Atemzug oder ein kräftiges Einziehen des Bauches zum Verschwinden bringen.

Von mehreren Seiten ist nach Operationserfahrungen berichtet worden, daß ein spastischer Sanduhrmagen bei Ulcus duodeni[674]) und bei Gallenblasen- und Gallengangerkrankungen[675]) gleichzeitig bestand, also fast als Symptom für Ulcus duodeni angesehen werden kann[676]). Auch sind Fälle vorgekommen, wo bei spastischen Sanduhrmagen allerdings ein Duodenalulcus, gleichzeitig aber auch noch ein Magenulcus gegenüber der Einschnürung vorhanden war[677]). Solche Andeutungen der Sanduhrform „hypertonische Sanduhrform" können auch bei Appendicitis, Tabes, Blei- und Nicotin-Vergiftungen beobachtet werden, meist

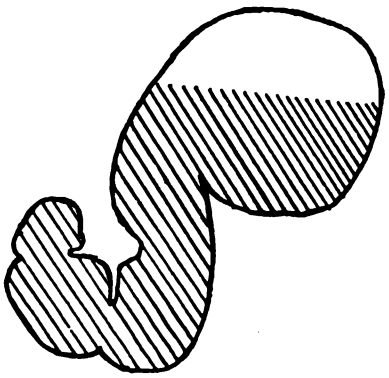

Figur 204.

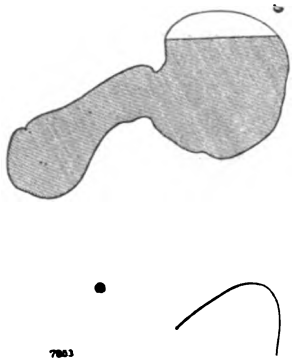

Figur 205.

mit allgemeinem Hochstand und diagonaler Streckung oder Rechtsverlagerung des Magens verbunden. Im Laufe einmaliger Untersuchung kann die Erscheinung wieder verschwinden[678]).

Röntgenologen, die viele Magendurchleuchtungen und -aufnahmen in Rückenlage machten, begegneten ungemein häufig sanduhrähnlichen Schatten und halten sie für rein physiologisch. Wahrscheinlich spiele dabei das Pankreas eine bestimmte formgebende Rolle.

Atypische Sanduhrformen können dadurch entstehen, daß ein schrumpfender Prozeß (Ulcus der kleinen Curvatur mit Retraction, Perigastritis adhaesiva oder Strangbildung) die Hinterwand des oberen Magenpols quer rafft und an das Magendach heranzieht, so daß eine hinten oben gelegene Schale und ein vorn von ihr herabhängender Magen-

[674]) Baron und Barsony: Über die Röntgendiagnostik des Ulcus duodeni und anderer duodenaler Affectionen. Wiener klin. Wochenschrift 1912, Nr. 42.

[675]) Groedel l. c.

[676]) S. auch S. 339 und Cole: Am. Journ. of Sciences. Juli 1914.

[677]) S. dazu die Ausführungen von Holitscher: Röntgenbefund bei Ulcus ventriculi et duodeni desselben Falles mit Sanduhrmagen. 10. Röntgenkongreß 1914.

[678]) Groedel l. c.

Digitized by Google

schlauch entsteht. Bei der Mahlzeit füllt sich zuerst die Schale, die einem Speiseröhrendivertikel sehr ähnlich sieht; bei weiterer Füllung fällt die Kontrastmasse nach vorn in den tief herabhängenden Magenschlauch herab, so daß das Bild einer Kaskade entsteht: Kaskadenmagen (s. auch Fig. 204). Die Erkennung, die bei sagittaler Untersuchung mitunter unmöglich ist, wird leicht bei Anwendung der Profil-Untersuchung[679]). Bei der Atmung sieht man in der Regel, wie der obere Teil viel beweglicher ist als der untere (Verf.). — Es soll auch Kaskadenmagen geben, die rein spastischer Natur sind[680]). Der Spasmus kann intermittierend oder persistent sein. Man nimmt an, daß er reflectorisch von einer primaeren intraabdominalen Erkrankung, anscheinend besonders häufig von einem Ulcus duodeni her oder als Teilerscheinung einer Neurose auftreten kann. Die durch Spasmus und Aerokolie bedingten sind unbeständig in der Form und pflegen auf Belladonna und Atropin zu reagieren.

Eine eigenartige Form von Sanduhrmagen entsteht dann, wenn ein sonst normaler Magen auf einem Adhaesionsstrang reitet, wie es in Fig. 205 der Fall war. Das Characteristische des Bildes ist hier (immer?) das, daß die entsprechende Stelle der kleinen Curvatur gleichsinnig gehoben sich vorwölbt. (Operative Klärung des Röntgenbildes liegt vor.) Es scheint jedoch bei einer großen Anzahl von Fällen[681]) diese Form durch den Druck des meteoristischen Darmes herbeigeführt zu werden und zwar entweder weil das Colon abnorm groß oder lang oder aus anderen anatomischen Gründen hochgelagert ist, oder weil der Darm infolge durch eventuelle Darmstenose herbeigeführter Dilatation und anschließenden Meteorismus eine Hochlagerung erfuhr. Und zwar kann nicht nur der Dickdarm, sondern auch der Dünndarm solche Verhältnisse schaffen. Es empfiehlt sich, diese Form des Magens mit „Reitender Magen" zu bezeichnen[682]).

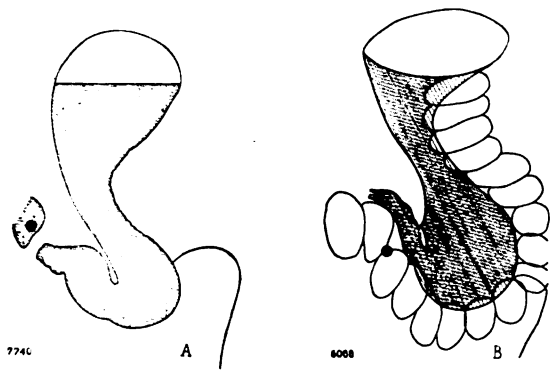

Figur 206.

Das characteristische Bild des Schnürmagens findet sich in Fig. 206 A gezeichnet. Es ist ganz selbstverständlich, daß der äußere

[679]) Zehbe: Über Kaskaden-Magen. Fotschritte. Bd. 24. 1917. — S. ferner J. Schütze: Über Kaskadenmagen. Deutsche M. Wschr. 1920. Nr. 24.

[680]) Emmo Schlesinger: Über den spastischen Kaskadenmagen. Fortschritte. Bd. 27. 1920. — R. Feißly u. A. Fried: Zur Ätiologie des Kaskadenmagens. Fortschritte. Bd. 29. 1922.

[681]) V. Révész: Der reitende Magen. Fortschritte. Bd. 29. 1922.

[682]) G. Schwarz, Verfasser, Révész.

Digitized by Google

entsprechende Körperkontur, die sog. Schnürfurche des Leibes, etwa parallel der Einengung des Magens verläuft. Eine ganz ähnliche Magengestalt kann aber auch ohne Schnürfolge zustande kommen, wenn stark gasgeblähte Schlingen der linken Flexur des Colon den Magen einbuchten, wie dies Fig. 206 B zeigt.

Ptose des Magensackes sei lediglich eine Folge der Raum-Anomalie des Abdomen oder der Lage-Anomalie des Magens, also eine secundäre, bedeutungslose Erscheinung; aber Magensack-Dehnung, die Folge erhöhten Innendruckes in Form der Magenwand-Veränderung (Ektasie-Symptom), diese ist pathologisch[683]).

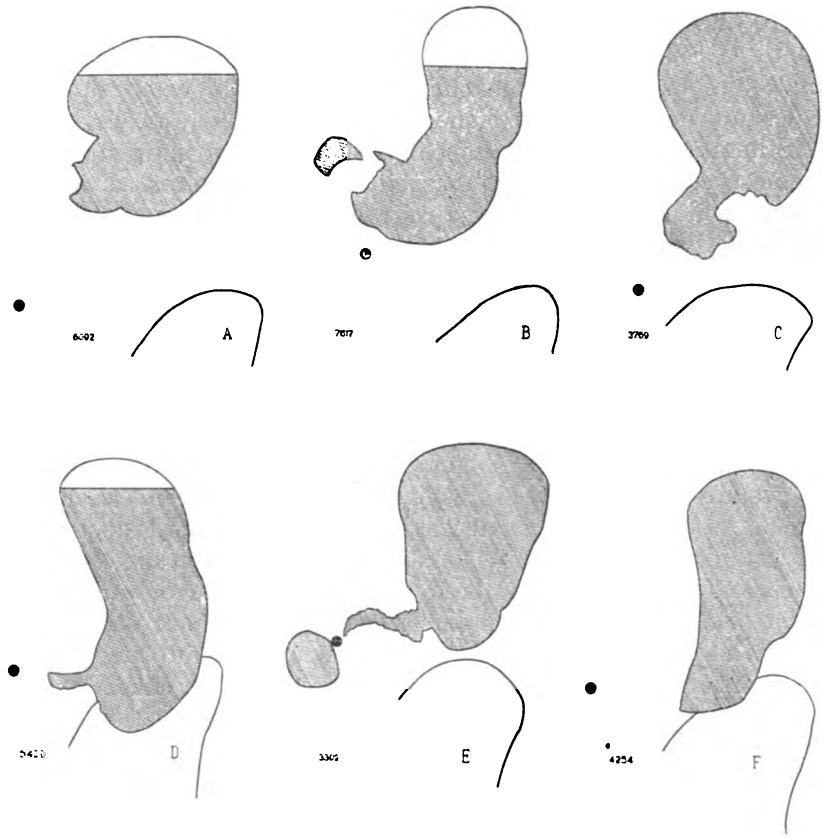

Figur 207.

Caudales Drittel.

Tiefen Wellen der großen Curvatur ähnelnde Einbuchtungen, aber ganz unregelmäßiger Gestalt, und große Continuitätsunterbrechungen pflegen Tumordefecte zu sein (Fig. 207). Wenn diese Defecte schon eine Größe haben, wie hier gezeigt, so ist die Diagnose in der Regel nicht schwer, zumal dann schon ein solcher Tumor auch palpabel ist. Außer-

[683]) Groedel l. c.

Digitized by Google

dem gehören diese groben Veränderungen kaum in das Bereich dieses Buches. Hierher würden gehören solche Defecte des Magenschattens in ihren allerersten Anfängen. Aber leider gibt es gerade über solche Fälle recht wenig Bilder, so wünschenswert solche auch wären. So müssen denn diese schon hochgradig veränderten Bilder herhalten, darauf schließen zu lassen, wie etwa bei diesen Tumoren die allerersten Anfänge im Röntgenbilde sich ankündigen mögen (Fig. 207 A: Tumor der Pylorusgegend; Laparotomie: inoperabel. B: Tumor der Pylorusgegend: Exitus nach drei Monaten. C: Tumor der Pylorusgegend. Laparotomie: inoperabel. D: Pflaumengroßer Tumor der Pylorusgegend; Exitus nach 5 Wochen. E: Tumor der Pars media des Magens. Sanduhrform des Magens. Exitus 10 Wochen später. F: Tumor der Pylorusgegend; Exitus nach 4 Monaten). Selbstverständlich werden eben beginnende Tumoren nur minimale directe Symptome machen, die am Schirm kaum zu erkennen sind; deshalb hielt man sich bisher fast ausschließlich an directe Symptome. Stimmten Anamnese, klinische Symptome und indirecte Röntgensymptome (verzögerte Austreibungszeit, Sechsstundenrest u. ä.) zusammen, dann schloß man mit einer aus großer Erfahrung gewonnenen ziemlichen Sicherheit auf einen Tumor[684]). Allerdings war dieser Tumor, wenn er schon die Austreibungszeit verzögerte, meist bereits inoperabel. — Es ist ganz zweifellos, daß mit fortschreitender Technik — der Anfang ist bereits gemacht — auch die kleinsten Tumoren in einer Reihe von Fällen direct erkannt werden, allerdings trotz Wabenblende kaum am Schirm, sondern auf photographischem Wege. Mit vorzüglicher Technik kann man selbst kleinste Füllungsdefecte am oder vor dem Pylorus erkennen[685]). Diese Defecte sollen gewöhnlich ringförmigen Character haben, wodurch sie sich vom gewöhnlichen chronischen Geschwür unterschieden. Der Grund, weshalb gerade der ringförmige Defect zustande kommt, ist nicht ganz klar. Es ist leicht möglich, daß die Ausbreitung der Karzinomzellen in den unteren Schichten der Magenwand die Contractilität derart beeinflußt, daß der Defect sich scheinbar vergrößert und das ringförmige Aussehen bewirkt. Der Defect muß auf mehreren Platten, am besten 24 Stunden später ebenfalls wieder zu sehen sein, auch im Profil. Auch andere Autoren betonen immer wieder, daß kleinere Veränderungen im Röntgenschatten auf mehreren Aufnahmen dasselbe Bild zeigen müssen, will man nicht der Täuschung durch einen Zufallsbefund ausgesetzt sein[686]).

Strittig war trotz allen darauf hingerichteten anatomischen und Röntgenuntersuchungen lange Zeit, ob man von einem Antrum des Ma-

[684]) Eine gute Zusammenfassung s. Crane: Röntgenology of gastric cancer. Internat. Abstract of Surgery, Juni 1915. — J. Case: The value of the Röntgen Ray. Examination in the Diagnosis of gastric cancer. Internat. Clinics, Vol. I, Series 25, 1915. — J. Case: The Röntgen-Investigation of Carcinoma of the alimentary Tract. Interstate Medical Journal, Juli 1915.

[685]) George und Gerber: The early diagnosis of gastric carcinoma. The Canadian Medical Association Journal. März 1915.

[686]) Campo und Campo de Cos l. c.

Digitized by Google

gens sprechen kann, ob ein solches wirklich durch einen besonderen Sphincter von dem anderen Magenganzen getrennt wird. Wir sehen ja am Schirm, daß der Abschnürungsring allmählich dem Pylorus näherrückt, bis er ganz am Pylorus aufgeht, während eine neue Abschnürung von der Mitte des Magens her im Anzuge ist. Demnach kann wohl der Sphincter antri kein streng lokalisierter Begriff sein, weshalb auch von maßgebender Seite das Wort „Canalis egestorius" vorgeschlagen wurde. Wenn trotzdem in folgendem an einzelnen Stellen kurz von „Antrum" gesprochen wird, so geschieht dies mehr aus praktischen Gründen der Kürze des Ausdrucks halber und weil neuere anatomische Untersuchungen für das Vorhandensein eines Sphincter antri sprechen.

Magenwanddefectähnliche Aussparungen sind bei den allerdings sehr seltenen gutartigen Magentumoren beschrieben worden[687]). Mitten im Kontrastbreischatten des Antrum wurde ein wie ausgestanzt aussehender, also glattrandiger Füllungsdefect gesehen, „wie ein zweimarkstück-großes Loch", also nicht unregelmäßig und zackig wie bei Karzinom.

Wenn der Magenschatten am caudalen Drittel plötzlich unscharf aufhört mit etwa senkrechter Grenze, dann ist dies ein ziemlich sicheres Zeichen für einen Tumor der Pylorusgegend. Wenn hingegen der Schatten vor dem Pylorus mit gleich unscharfer, aber horizontaler Grenze aufhört, so ist diese Erscheinung meist harmloser Natur: am häufigsten hat sich da das Kontrastpulver gesenkt oder der Magen war vor der Kontrastbrei-Mahlzeit nicht ganz leer oder es ist Hypersecretion vorhanden. Zur Klarstellung kann man versuchen, mit Hand oder Distinctor den oberen Teil des Anturm auszufüllen oder man fertige eine Aufnahme in Bauchlage oder rechter Seitenlage an.

Beim Kinde ist das Antrum als zapfenartiges (Milchzitze) oder ballonförmiges Gebilde beobachtet worden; beim Erwachsenen ist es vorwiegend ballonartig. (Kindlicher Magen überhaupt s. S. 341ff.)

Bei manchen Untersuchungen des Antrums und der Pylorusgegend, zumal wenn es sich um feinste Veränderungen des Konturs handelt, gibt eine Untersuchung des Patienten in Bauchlage die klarsten Resultate; besonders ist hier an die Fälle gedacht, wo, wie bei hochgradigen Fällen von Pylorusstenose mit Ektasie, im Stehen der Kontrastbrei das Antrum nicht nach oben ausgefüllt oder das Kontrastpulver im Brei zu schnell sedimentiert ist, oder wo sich schnell eine Intermediarschicht gebildet hat.

Durch verstärkte Antrum-Contraction vorgetäuschter Pylorustumor soll bei Magen-Neurosen vorkommen, dabei ist normale Motilität vorhanden, während das Magenbild ein normales, allenfalls ein hypertonisches ist[688]).

Der geschlossene normale Pylorus zeigt sich im Röntgenbilde als schmaler lichtdurchlässiger Spalt, falls der Anfangsteil des Duodenum

[687]) Lossen: Zur Röntgendiagnostik gutartiger Magengeschwülste. Fortschritte Bd. 30. 1. Kongreßheft 1922.

[688]) Groedel l. c.

Digitized by Google

voll ausgefüllt ist. Der Spalt hat etwa die Form des Durchschnitts einer concav-convexen Linse mit zwei verschiedenen Radien, wobei am Magen der größere ist (s. Fig. 208). (Über Spasmus des Sphincter pylori s. S. 365 u. 366.) Der Pylorus öffnet sich nicht regelmäßig vor jeder neuankommenden Welle.

Im Anfangsstadium der Verdauung ist die Zusammenziehung des Sphincter pylori so stark, daß sein Lumen im Durchmesser selten 3 mm übersteigen soll. Im weiteren Verlauf der Verdauung gibt der Sphincter bis etwa 6—7 mm nach[689]). Gewöhnlich ist das Lumen ringförmig oder oval, die längere Achse von vorn nach hinten; nach anatomischen Angaben (Luschka) zuweilen, nach anderen (Jonnesco) in etwa 4 Prozent der Fälle halbmondförmig, auch oval mit zugespitzten Schmalenden. Bei halbmondförmiger Klappe liegt es naturgemäß exzentrisch. Nach anderen Anatomen (Merkel) kann jedoch eine exzentrische Lage des Pylorus-Lumens schon durch Verschiedenheiten im Contractionszustand der Pylorusmusculatur allein entstehen[690]).

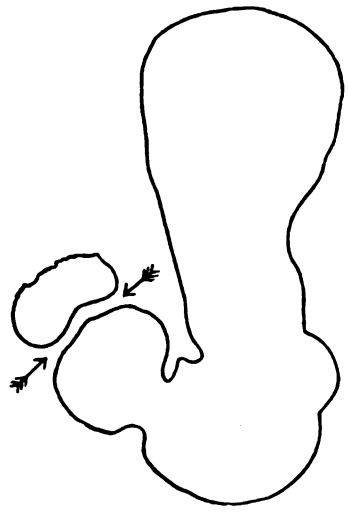

Figur 208.

Der Pylorus liegt normalerweise oberhalb des Nabels, bald in der Körpermittellinie, bald mehr rechts von ihr in Höhe des 1.—3. Lendenwirbels. Seine Verschieblichkeit soll 8—10 cm betragen. Derselbe Pylorus kann bei Ausatmungsstellung in Rückenlage in Höhe des 12. Brustwirbels, bei Einatmungsstellung in aufrechtter Haltung in Höhe des 8. Lendenwirbels stehen.

Lage des Pylorus links oben findet man bei karzinomatösem Schrumpfmagen und bei Schneckenmagen infolge Schrumpfung der kleinen Curvatur; weiter rechts und höher als normal bei Hepatofixation (Fig. 195), bei Pyloruskarzinom (Fig. 207 B), aber auch als nicht phothologisch bei Männern mit starker breiter Statur, ferner als krankhaft bei perigastritischen Prozessen und bei Duodenalulcus. Links unten bei Schnürmagen (Fig. 206 A), bei atonischer Ektasie und bei langen hageren Frauen mit schlaffen Bauchdecken.

Beim Baucheinziehen bewegt sich der Pylorus in der Regel 1—2 cm nach rechts. In allen Fällen aber, in denen der horizontal gemessene Unterschied im Pylorusstand bei gewöhnlicher Stellung und beim Baucheinziehen ungewöhnlich groß ist, etwa 3—4 cm und darüber, dürfen wir mit einem gewissen Grade von Wahrscheinlichkeit Adhaesionen anneh-

[689]) Cole: Physiology of the pylorus, pilleus ventriculi and duodenum as observed röntgenographically. Journal of Americ. Med. Assoc. Sept. 1913.

[690]) Nach Aakerlund s. später bei „Duodenum".

Digitized by Google

men[691]). Bei stärkerer Beweglichkeit der Leber ist ein sicheres Urteil über Fixierung des Magenausganges durch Adhaesionen nicht möglich. Absinken des Bulbus um mehr als 1 (—11) cm spricht für einen freibeweglichen. Geringere Beweglichkeit als im Bereich von 1 cm ist als beweisend für Verwachsung am Magenausgang anzusehen. Aber natürlich ist ein sicheres Urteil über die Verwachsung am Magenausgang nur dann möglich, wenn der gesamte Magen nicht durch Adhaesion oder andere Prozesse (fixiertes Colon, Tumoren u. a.) in seiner Lage festgehalten wird[692]).

Rechtslagerung und Hochlagerung des Pylorus und der Pars superior duodeni infolge von Adhaesionen kommt ebenfalls bei Duodenalulcus vor.

Im Anfangsstadium der Verdauung ist die Zusammenziehung des Sphincter pylori so stark, daß sein Lumen im Durchmesser selten 3 mm übersteigen soll. Im weiteren Verlauf der Verdauung gibt der Sphincter bis etwa 6—7 mm nach[693]).

Ist das Lumen der Pars pylorica längere Zeit während der Untersuchung stark reduciert im Verhältnis zu den Dimensionen des übrigen Magens, noch dazu etwas verzerrt, sein Kontur tief gezähnt und wie geschrumpft und gerunzelt, während dazwischen hindurch Momente mit vollständig normalem Aussehen der Pars vorkommen (Momente der Relaxation), so haben wir das Bild eines Spasmus der Pars pylorica vor uns. Spasmen der Pars pylorica, des Sphincter pylori und des Anfangsteils des Duodenum (der Haube) sollen oft indirecte Symptome von Laesionen ferner liegender Darmabschnitte sein (vor allen von Ileostase, Dilatatio ilei und chronischer Appendicitis). Wie die Wechselbeziehung zustande kommt, ist noch nicht ganz klar[694]).

Ist längere Zeit, während vorher freie Passage von der Pars pylorica in den Anfangsteil des Duodenum war, kein Pyloruslumen zu sehen und keine Haube vorhanden, so spricht das für Pylorospasmus. Manchmal zeigt sich dabei die Pars pylorica des Magens dilatiert und Hyperperistaltik vorhanden (s. vorhergehende Bemerk.). Lösung des Pylorospasmus durch Papaverin[695]).

Auf Pylorus-Insufficienz kann man schließen, wenn der Magenschatten gleichmäßig in den Duodenum-Schatten übergeht.

Pylorus-Insufficienz kommt u. a. bei Duodenalulcus, Pylorospasmus bei Magenulcus vor, auch wenn letzteres nicht am Pylorus selbst sitzt. Bei floridem Magenulcus ist der Pylorospasmus und die

[691]) Levy-Dorn u. Ziegler l. c.

[692]) F. Gaßmann: Zur Feststellung von Verwachsungen am Magenausgang. Fortschritte. Bd. 30. 1. Kongreßheft 1922.

[693]) Cole: Physiology of the pylorus, pilleus ventriculi and duodenum as observed röntgenographically. Journal of Amer. Med. Assoc. Sept. 1913.

[694]) Cole: Relation of lesions of the small intestine to disorders of the stomach and cap as observed röntgenologically. Americ. Journ. of the medical sciences. Juli 1914.

[695]) Holzknecht und Sgalitzer. Münchener Mediz. Wochenschr. 1913, Nr. 36.

Digitized by Google

dadurch bedingte Motilitätsverzögerung (6 Stunden-Rest) meist das Hauptsymptom.

Spasmus des Pylorus (der Magen ist dabei nach $^1/_2$—$^3/_4$ Stunde noch vollständig voll) beruht meist auf nervöser Ursache (Ulcus duodeni, Ulcus ventriculi, Hyperacidität).

Man kann es dem Röntgenbilde der Pylorusgegend nicht ansehen, ob Pylorus-Stenose oder Pylorospasmus besteht. Welches von beiden vorliegt, ist aus der Function zu schließen.

Eine schneckenförmige Einrollung des Pylorusteils, eine Verkürzung der kleinen Curvatur kann durch Spasmus der Längsmuskelfasern infolge Ulcus ventriculi bedingt sein. Oft wird die Einrollung erst während der Entleerung des Magens deutlich.

Eine schneckenförmige Einrollung der kleinen Curvatur spricht auch für Schrumpfung der kleinen Curvatur[696]), die in einer Annäherung der Pars pylorica an die des Corpus und in einem nach links oben schauenden Pylorus ihren Ausdruck findet. Dieses Symptom muß allerdings versagen, wenn die geschrumpfte kleine Curvatur auch ihrerseits mit der Leber verwachsen ist.

Als „Karzinomdistanz" bezeichnet man den Defect, die kontrastschattenfreie Zone zwischen erhaltenem Magenlumen und dem gefüllten Duodenum.

Tonus.

Der hypotonische und atonische Magen ist zweifellos pathologisch, während der hypertonische Magen als an der Grenze des Normalen und Krankhaften angenommen wird[697]).

Hypertonie des Magens soll gegen Ulcus callosum oder penetrans am Magenkörper sprechen. Bei Ulcus der Pars pylorica soll dagegen Hypertonie fehlen[698]).

Stärkerer Tonus soll sich häufig bei Subacidität, verminderter Tonus bei Hyperacidität finden. Im wesentlichen sei der Tonus des Magens abhängig von dem Gesamtzustande des Individuum[699]).

Wenn auch Atonie ohne Ptose selten ist, so darf man beide Begriffe doch nicht untereinander werfen. Atonie des Magens heißt nur Mangel seiner peristolischen Function. Allerdings hat der atonische Magen vielfach das Aussehen eines ptotischen, ohne es aber im Sinne der Pyloroptose zu sein. Characteristisch für Atonie ist die langgestreckte Magenblase und die taillenförmige Einschnürung an der Grenze zwischen Fundus und Corpus (beides etwa wie C, Fig. 196).

Einer mäßigen Atonie kann nicht immer eine pathologische Bedeutung in klinischem Sinne eingeräumt werden. Es verhält sich damit

[696]) Schmieden: Differentialdiagnose zwischen Magengeschwür und Magenkrebs. Berlin 1911 (Hirschwald).

[697]) E. Schlesinger, cit. nach Lebon und Colombier.

[698]) H. Lorenz: Zur exacten Diagnose des Ulcus duodeni. Fortschritte. Bd. 28. 1921.

[699]) Vogeler l. c. bei „Peristaltik".

Digitized by Google

ähnlich wie mit der Hyperchlorhydrie, die man als noch normal betrachten kann bei Leuten, die niemals die geringsten Verdauungsbeschwerden gefühlt haben. Nur wenn die Hypotonie von anderen subjectiven und röntgenologischen Symptomen begleitet ist, ist sie als pathologisch zu bezeichnen[700]).

Bildet die Kontrastmahlzeit einen großen halbovalen Schatten im Magen (Fig. 196 C), so liegt erheblichere Dilatation mit Atonie vor. Die Pylorus- resp. Antrumverhältnisse lassen sich in solchem Falle — um festzustellen, ob etwa ein stenosierender Tumor in dieser Gegend sitzt — zu Gesicht bringen, wenn man den Patienten in rechter Seitenlage untersucht, falls man nicht vorzieht, solchen Magen durch Eingießen mittels Schlauches vollständig auszufüllen.

In der Profilansicht, die sich ja immer, wenn der Patient nicht zu stark ist, ermöglichen läßt, endet der normale Magen nach unten zu zungenförmig, desgleichen bei einfacher mechanischer Ektasie; bei atonischer Ektasie und Stauungsdilatation hingegen endet er nach unten zu sackförmig.

Auffallende Ausdehnung des cardialen Magendrittels bei sonst ins Bereich der Norm fallender Gestalt und Lage spricht für Hypertonie. Die Erscheinung wird daraus erklärt[701]), daß die Musculatur der Fundusgegend des normalen Magens geringer entwickelt ist als seine übrige Musculatur. Die Peristaltik ist dabei meist verstärkt. Hypertonie soll häufig vorkommen bei Gallenwegerkrankungen, Duodenal-, Appendix- und Pankreas-Veränderungen.

Abnorme Ausdehnung des kardialen Teils bei allgemeiner Kleinheit des übrigen Magens mit Verengerung der unteren Magenpartien dagegen bedeutet Gastrospasmus. Das Schattenbild ähnelt also dem eines Trichters oder eines kurzen dicken Stierhorns. An den befallenen Partien fehlt jede Peristaltik. Der Kontur des Schattens ist grob- oder feinzackig. Außer dem totalen kommt auch ein partieller bzw. regionärer Gastrospasmus vor. Bei letzterem findet man ein scharfes Absetzen gegenüber den nicht betroffenen Anteilen, ähnlich wie bei circulärem Karzinom der Pars pylorica etwa wie A, Fig. 207. Man hat deshalb gesagt: Bei morphologischem Bild eines Karzinoms und klinischem Bild eines Ulcus oder Hyperaciditäts-Symptomen ist der Verdacht eines Gastrospasmus sehr naheliegend. Differentialdiagnose: Bei Karzinom bleibt das Bild täglich dasselbe, bei Gastrospasmus wechselt es natürlich. (Gastrospasmus wurde beobachtet bei Morphium-, bei Salzsäurevergiftung, bei Tabes, Tetanie, Hysterie, Cholelithiasis, Nicotinintoxication, Amyloidosis, Magenphlegmone, Urämie und Blei-Intoxication[702]).

---

[700]) Campo u. Campo de Cos. l. c.

[701]) Groedel l. c.

[702]) Grunmach: Zur Diagn. und Therapie des Gastrospasmus. 10. Röntgen-Kongreß 1914 (und Discussion). — Freud: Gastrospasmus bei Urämie. Fortschritte. Bd. 22, S. 386. — Holzknecht und Luger: Zur Pathologie und Diagnostik des Gastrospasmus. Mitteil.-Grenzgebiete der Medizin und Chirurgie, Bd. 26, 1913.

Digitized by Google

Intermittierender Spasmus erscheint bei Ulcus stets an gleicher Stelle; an wechselnden Stellen bei neurotischer Ursache.

Bei Ulcus duodeni und bei Ulcus ad pylorum kommen Fern-Spasmen an kephaleren Magenpartien vor.

Die röntgenologisch festzustellenden Arten von Magen-Spasmen sind: Totaler Gastrospasmus, partieller Gastrospasmus, spastischer Sanduhr-Magen, spastische Einrollung der kleinen Curvatur, spastische Streckung des Magens mit Pylorus-Insufficienz und spastischer Kaskaden-Magen[703]).

Gastrospasmen am Corpus des gefüllten Magens sollen vorzugsweise bei Neurotikern auftreten. Bei Gastrospasmus fehlen die peristaltischen Bewegungen.

Erhöhter Tonus (bei Ulcus duodeni usw.) soll die Magenentfaltung erschweren und verzögern. Die ersten Bissen weilen länger im Fundus, und umgekehrt. Aber auch bei der mechanischen Ektasie soll ein langsameres Entfalten statthaben.

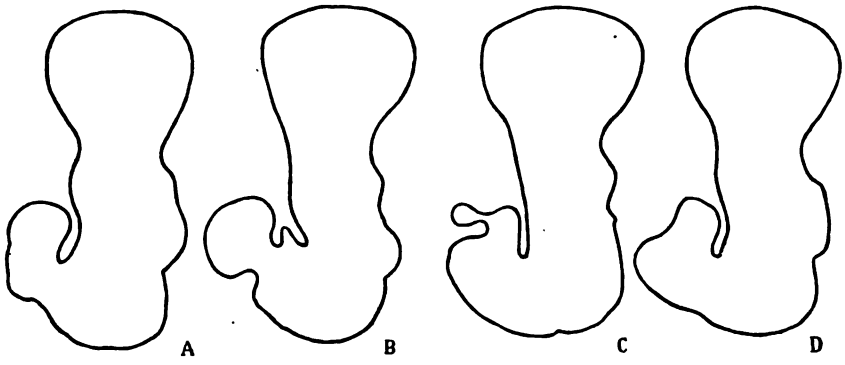

Figur 209.

Peristaltik.

Für den normalen Ablauf einer Welle vom kranialen bis zum caudalen Pol des Magens rechnet man im Mittel 18—30 Sekunden. 10—15 Sekunden sprechen für beschleunigte Peristaltik. Genauer werden folgende Angaben über die normale Dauer einer Bewegungs-Phase gemacht: 22 Sekunden, 18—22 Sekunden, 20—28 Sekunden, 22,5 Sekunden, 20—30 Sekunden.

Zeigt der Kontur an der kleinen Curvatur einen größeren spitzen Dorn (Fig. 209 B), so haben wir ein ganz normales Bild vor uns, eine Phase der normalen Peristaltik zur Bildung der Pars pylorica. Es seien noch einige etwas eigenartig anmutende, aber doch ganz normale Phasen beigefügt (Fig. 209 A, C, D)[704]).

[703]) Nach Emmo Schlesinger. Fortschritte. Bd. 27. 1920. S. 264.

[704]) Nach Rosenthal, Rieder und Kaestle: Über Röntgenkinematographie. Bioröntgenographie innerer Organe des Menschen, 2. Mitt. Zeitschr. f. Röntgenkunde. Bd. 12, Heft 1.

Digitized by Google

Die peristaltischen Wellen erreichen normalerweise 3—4 Querfinger vor dem Sphincter pylori ihre maximale Tiefe.

Die peristaltische Welle legt normalerweise an der großen Curvatur 2,5 cm in der Sekunde zurück.

Tiefe und Tempo der Wellen schwankt in mäßigen Grenzen je nach der Quantität und Qualität der Nahrung und der Gemütsverfassung des Patienten während der Untersuchung.

Die peristaltischen Einbuchtungen im ventralen Sagittalbild gelten als normal, wenn sie ungefähr einen halben Zentimeter breit, an der kleinen und großen Curvatur im Bereiche der Pars pylorica gleichmäßig tief und ungehindert in ihrer Fortbewegung nach dem Pylorus sind.

Läuft längs der Curvaturen oder auch nur der kleinen Curvatur nur eine einzige Welle und beginnt diese auch erst kurz vor dem Antrum pyloricum, so ist dies ins Bereich des Nochnormalen zu rechnen. (Ein-Zyklus-Typ.)

Zeigen die peristaltischen Contractionen an einer größeren Stelle breite, abgeflachte Formen, so spricht das für Hypertrophie der Mucosa und Submucosa.

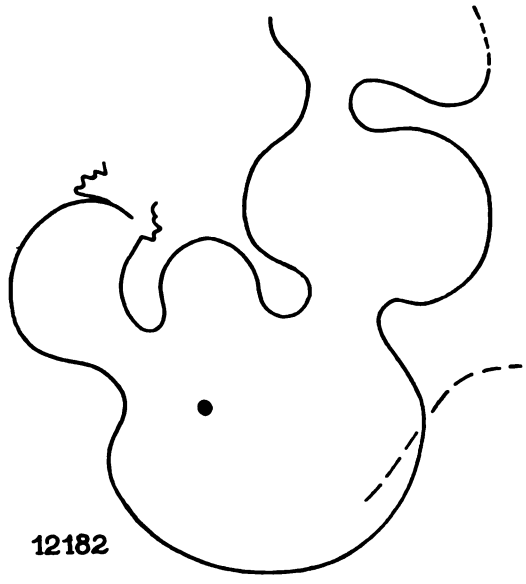

Figur 210.

Zum Bilde der Stenosen-Peristaltik bringt die Skizze Fig. 210, Pause einer Plattenaufnahme, ein gutes Schulbeispiel. Operation: Stenosierender rein narbiger Tumor am Pylorus, mikroskopisch kein Karzinom!

Über Ursache, Natur und Zwecke der kleinen arythmischen oberflächlichen Wellen, die zuweilen neben den rhythmischen peristaltischen Wellen auftreten (s. Fig. 210 am linken Rand des Magens), weiß man zur Zeit noch nichts Sicheres. Sie werden, den großen peristaltischen Wellen meist aufgesetzt, fast ausschließlich an der großen Curvatur beobachtet, wahrscheinlich, weil sie hier größer als an der kleinen Curvatur sind. Am Antrum wurden sie nicht beobachtet. Als Ursachen dieser Wellen hat man u. a. Herzpulsationen, Schleimhautbewegungen, den chemischen Reiz angenommen. Man darf die Erscheinung, die zumal an nicht ganz guten Röntgenogrammen unscharfe Zacken vortäuschen kann, nicht als Symptom eines beginnenden Karzinoms deuten (Durchleuchtung am Schirm schützt vor diesem Irrtum); auch Impressionen der Haustren des gefüllten Colon transversum erzeugen entfernt ähnliche,

Digitized by Google

allerdings gleichmäßigere Vertiefungen. Nun wurde in den letzten Jahren[705]) eine diesen kleinen Wellen ähnliche Zähnelung am linken Seitenrand des Magenschattens beschrieben, „ein in verschieden starkem Grade auftretendes, mehr oder weniger tief einschneidendes, nicht ganz regelmäßig in seiner Aufeinanderfolge sich darstellendes, aus zahlreichen kleinen Zackenbildungen bestehendes Aussehen des Seitenkonturs der großen Curvatur". Sie wurde aber nicht für kleinschlägige Peristaltik gehalten, denn sie schreite nicht wie Wellen fort, sondern bleibe constant, oder verschwinde ab und zu, um plötzlich wieder aufzutreten. Es seien kleine spastische resp. hypertonische Einziehungen, durch welche die in der Längsrichtung des Magens laufenden Schleimhautfalten teilweise in geringer Ausdehnung quer gestellt würden. (Mit

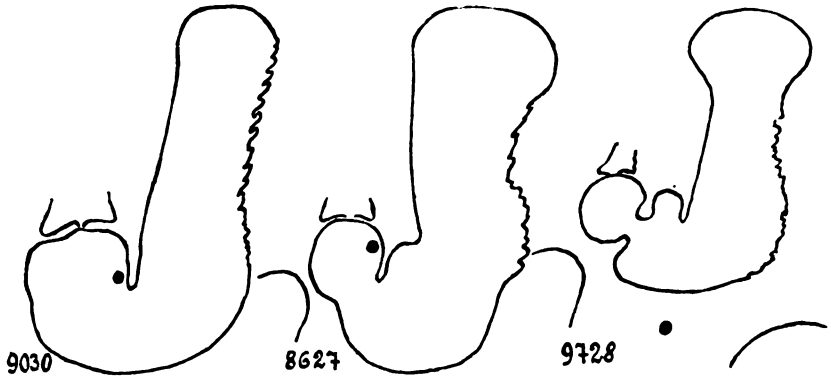

Figur 211.

perigastritischen Verwachsungen seien sie nicht zu verwechseln, da letztere großzipfeliger aussähen und ihr Bild nicht wechselten.) Die Zähnelung wurde als Reizzustand gedeutet, der durch Veränderungen am Magen selbst oder solche seiner nächsten Umgebung bedingt sei, und zwar in den meisten Fällen durch ein frischeres Ulcus im Magen oder seiner nächsten Umgebung. An der kleinen Curvatur wäre nur selten einmal eine solche Zähnelung erkennbar. Ein Schluß auf den Sitz des Ulcus sei möglich, wenn bei Fingerdruck auf eine besonders schmerzhafte Gegend die Zähnelung in stärkerem Maße einsetze, gewissermaßen, „wie wenn den Magen eine Gänsehaut dabei überlaufe". Auch von anderer Seite war die Erscheinung bereits ähnlich gedeutet worden[706]). Nun wird aber demgegenüber von dritter Seite[707]) eingewendet, daß es sich bei der Zähnelung kaum um ein Ulcussymptom handeln dürfte, daß es übrigens tatsächlich Wellen peristaltischen Characters seien oder stehende kleine Wellen (multiple geringe Spasmen). Die Zähnelung sei weder ein eindeutiges pathologisches, noch überhaupt ein pathologisches

[705]) Schütze: Was bedeutet im Röntgenbild die Zähnelung der großen Curvatur des Magens. Fortschritte. Bd. 25, 1918.

[706]) G. Schwarz: Wiener med. Wochenschrift 1916, Nr. 47. (Citiert bei Schütze.)

[707]) F. M. Groedel: Die Zähnelung der großen Curvatur des Magens im Röntgenbild, eine functionelle Erscheinung. Fortschritte. Bd. 25. 1918.

Digitized by Google

Symptom, da sie auch bei gastroenterostomierten Patienten, bei pericolitischen und periduodenitischen Prozessen, bei Gastritis, aber auch am gesunden Magen vorkäme. Wahrscheinlich handle es sich dabei um die bereits 1912 beschriebenen kleinen arythmischen Wellen, die functionell und mechanisch mit den kleinen Darmbewegungen verglichen werden dürften, und vermutlich den Zweck haben, die Berührungsfläche zwischen Magen und Chymus zu vergrößern. Ob unter gewissen Umständen die kleinen Bewegungen durch multiple Spasmen bestimmter Muskelfasern erstarren könnten und dann — aber nur in diesem Sinne — ein Krankheitssymptom darstellen, müsse erst bewiesen werden. — Bemerkt sei noch, daß man die Zähnelung am Schirm nur bei sorgfältig darauf gerichteter Aufmerksamkeit und bei guter Abblendung des Bildes gewahr wird. (Bei Fig. 211, Nr. 8627 brachte die Operation des Pat. ein ganz negatives Ergebnis. Patient war dann zwei Jahre frei von Beschwerden, die aber wiedergekehrt sind.) — Eine neuere eingehendere Arbeit[708]) kommt zu dem Urteil, daß die Zähnelung sich beim Magen- und Duodenalulcus in reichlich einem Viertel der Fälle vorgefunden hat, bei Magenkarzinom in bloß einem Neuntel der Fälle und bei anderweitigen Störungen der Magenfunction in einem Fünftel der Fälle. Es könne sich also trotz der relativen Häufigkeit des Phaenomens des Magenulcus nicht um ein Geschwürzeichen im engeren Sinne handeln. Nicht geschwürigen, also z. B. nervösen Störungen des Magens gegenüber lasse sich das Zeichen jedenfalls nicht verwerten, da ein erheblicher Unterschied in der Häufigkeit nicht bestehe. Wohl aber sei der Schluß vielleicht berechtigt, daß deutliche Faltenbildung im Zweifelsfalle eher für Geschwür als für Karzinom sprechen würde. Jedenfalls scheine die Riffelung ein Zeichen von erhöhtem Tonus zu sein, der ja als functionelle Störung auch ohne Ulcus vorkommen kann. Vorsichtig könne man sich vielleicht so ausdrücken, daß bei der im Röntgenbild sichtbaren Faltenbildung — handele es sich nun um Längsschatten oder um Netz- oder Querfalten — neben gewissen noch nicht genauer bekannten individuellen Momenten auch die Function und damit der Tonus der Muscularis mucosae wahrscheinlich eine Rolle spielen. — Nachtrag: Während dieser Abschnitt in Druck gegeben war, sah Verfasser einen Fall, bei dem neben hochgradigster Riffelung an der großen auch eine deutliche tiefe Riffelung an der kleinen Curvatur vorhanden war, s. Fig. 212. Die Ursache dieser Riffelung konnte in diesem Falle noch nicht geklärt werden, da zunächst noch kein chir. Eingriff erfolgen konnte. Wahrscheinlich liegt Fernwirkung von Cholecystitis vor. — Von einer autoritativen Stelle wird angenommen, daß die Riffelung oder Zähnelung durch die Schleimhautfalten bedingt und eine ganz normale Erscheinung sei[709]). S. hierzu zuerst die Bemerkungen über die Bildung des Schleimhaut-Reliefs oben bei: „Magen und Darm. Allgemeines." Bei starker Contraction des Corpus un-

[708]) F. Stocada: Über die Bedeutung der Zähnelung der großen Curvatur des Magens. Fortschritte. Bd. 27. 1921. — J. Schütze: Die Zähnelung der großen Magencurvatur im Röntgenbilde und ihre Kritik. Berl. klin. Wochschr. 1920. Nr. 39.

[709]) G. Forssell l. c.

Digitized by Google

ter pathologischen Verhältnissen z. B. beim Ulcus der kleinen Curvatur trete diese Schleimhautfaltung eben besonders schön hervor. (Die tiefen Schleimhautfurchen des Fornix träten übrigens oft bei Bauchlage gegen die Luftschicht hervor und könnten so dem weniger Erfahrenen leicht eine Karzinom-Infiltration vortäuschen.) Nicht selten seien die Falten bei einem Ulcus gegen dieses gerichtet.

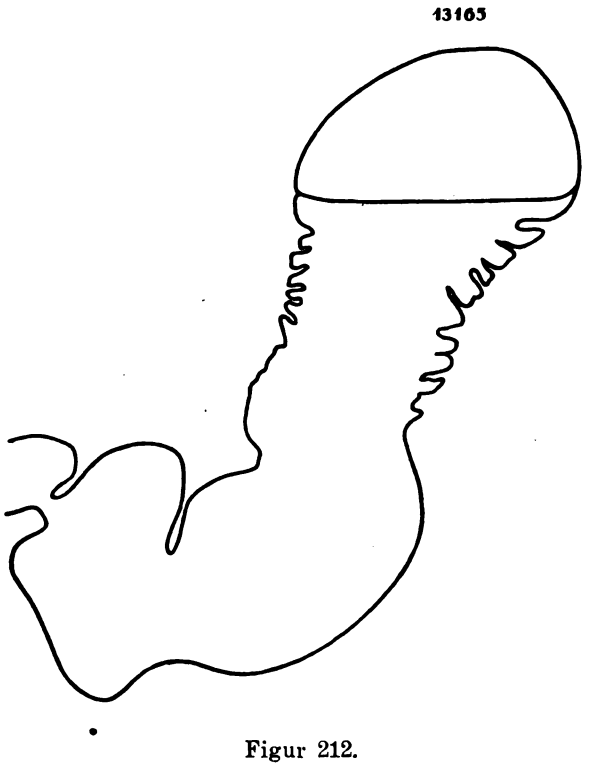

Figur 212.

Verstärkte Peristaltik und trotzdem sehr verzögerte Entleerungszeit spricht für ein functionelles oder organisches Hindernis am Pylorus (s. später unter „Motilität").

Es sind Fälle beobachtet worden, wo Antrumbewegungen vorhanden waren bei peristaltischer Ruhe des Corpus (einer der Gründe, dem Antrum eine functionelle Selbständigkeit zuzusprechen). Man hat angenommen, daß es sich dabei nicht um eine pathologische Erscheinung handelt.

Gegen Ende der Magenverdauung ist das Antrum häufig reactions- und bewegungslos, nur an der Stelle des Sphincter antri ist dann eine Einziehung der großen Curvatur zu bemerken[710]). Dies alles wird als nicht-pathologisch aufgefaßt.

Setzt die Peristaltik am Corpus ständig an einer Stelle aus, und fehlen hier Rugae oder Falten, so ist dies durchaus keine belanglose Erscheinung, sondern oft ein sehr wichtiges Frühsymptom für beginnenden Tumor an der betr. Stelle, zumal wenn das Lumen des Magens an dieser Stelle unverändert in Form und Größe während des Ablaufs der Peristaltik bleibt. Fingerabdruck-ähnliche Erscheinungen sollen dabei von Ausläufern der Geschwulst in das normale Gewebe herrühren[711]).

Eine äußerst verstärkte Peristaltik trifft man häufig bei Neurasthenikern an, ferner bei starker Hypersecretion, vor allen aber bei

[710]) Groedel.

[711]) Cole: Serial röntgenography of the stomach and duodenum. Arch. of the Röntgen Ray. Oktober 1912.

Digitized by Google

Stauungsdilatation infolge Pylorusstenose. In letzterem Falle aber tritt nach gewisser Zeit peristaltische Ruhe infolge Ermüdung ein, während bei Pylorospasmus dauernd stürmische Peristaltik anzuhalten scheint (Fig. 213, Hyperperistaltik bei Pylorusstenose infolge Ulcusnarbe oben an der kleinen Curvatur in Pylorusnähe. Operative Klärung).

Eine stehende Magenwelle ist immer als pathologisch anzusehen; sie scheint am häufigsten durch dauernde Reizung einer umschriebenen Magenwandstelle (beginnendes Karzinom, Ulcus) veranlaßt zu werden (s. auch unter „Sanduhrmagen").

Die Peristaltik setzt normalerweise nicht mit dem Augenblick ein, wo der oder die ersten Bissen in den Magen eintreten, sondern erst dann, wie von einer Reihe von Untersuchern angegeben wird, wenn der Pylorus von dem Brei erreicht wird.

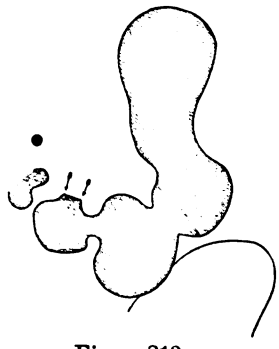

Figur 213.

Bei völligem Gastrospasmus (tetanischer Contraction) fehlt jede Magenbewegung, herrscht peristaltische Ruhe. Über die Ursachen des totalen Gastrospasmus s. S. 367.

Fehlen oder beträchtliche Verzögerung der Magenbewegungen soll auch bei seelischen Einwirkungen erfolgen können.

Verstärkte Peristaltik ist unter dem Einfluß von Morphium gesehen worden.

Im allgemeinen ist tiefe Peristaltik mit Subacidität, flache mit Hyperacidität verbunden. Jedoch dürfte kein gesetzmäßiger Zusammenhang zwischen Acidität und Peristaltik bestehen[712]).

Bei Sanduhrmagen kann in beiden Teilen verschiedener Grad von Peristaltik herrschen.

Ob antiperistaltische Wellen am Magen auch unter physiologischen Verhältnissen vorkommen, resp. vorkommen können, ist zur Zeit immer noch nicht entschieden.

Vor allen gilt die Antiperistaltik als wichtiges Frühsymptom bei Pyloruskarzinom. Ganz ungeordnete Peristaltik spricht für vorgeschrittene Fälle, desgleichen mangelhafte Antrumbewegungen. Verfasser fand die ausgesprochenste Antiperistaltik, die er jemals sah, bei einem Fall von vollständiger narbiger Ulcusocclusion des Pylorus (Hauptsymptom: Erbrechen und Schwächezustände). Von anderen wurde Antiperistaltik auch beobachtet bei Pylorus-Stenose der Säuglinge, bei Ulcus ventriculi, bei gastrischen Krisen, bei Hysterie, Neurasthenie und Tabes.

Motilität.

Größere Erfahrungen liegen darüber vor, daß die Wismutmahlzeit den Ablauf der Magenverdauung weder in verzögernder (Obstipationswirkung des Wismut), noch in beschleunigender Weise (Reiz der

[712]) Vogeler: Motilität und Acidität des Magens in ihren Beziehungen zueinander, geprüft im Röntgenbilde und an der Sahlischen Suppe. Inaug.-Dissert. 1921.

Digitized by Google

Schwere) beeinflußt. Vielleicht heben sich die beiden Wirkungen gegenseitig auf.

Als normale Austreibungszeit wird für die Wismutmahlzeit 2—4 Stunden angenommen, Durchschnitt 3 Stunden, für die Baryummahlzeit 1—2 Stunden.

Es ist empfohlen worden, die Magenmotilität nicht nach der Zeit zu beurteilen, in dem der letzte kleinste Rest aus dem Magen verschwindet, sondern nach der Zeit, in der der größte Teil der Kontrastmahlzeit ausgetrieben wird.

Eine schnellere als normale Magenentleerung kommt bei Ulcus duodeni vor. Ursache wahrscheinlich Pylorus-Insufficienz. Immerhin können dabei einmal kleinste Reste länger als sechs Stunden liegen bleiben. Ferner trifft man Beschleunigung der Entleerung an bei Achylie, bei Pankreas- und Gallenweg-Erkrankungen.

Verlangsamte Magenmotilität ist für Pylorospasmus und organische Pylorusstenose characteristisch, Differentialdiagnose vermittelst Papaverin[713]). Letzteres hebt die durch Pylorospasmus bedingte Motilitätsverlangsamung auf, und verstärkt die durch organische Pylorusstenose bedingte. (Flüssigkeiten siehe unten.)

Wenn man die Austreibungszeit des Magens richtig beurteilen will, vergesse man nie, dem Patienten zu verbieten, in den Zwischenpausen neue Nahrung oder Getränke bis zum Ablauf der Röntgenuntersuchung zu sich zu nehmen.

Rückstände von Kontrastbrei im Hakenmagen (bei normaler Pylorusfunction) lange nach Entleerung der Hauptmasse der Mahlzeit scheint bei Hypersecretion häufiger vorzukommen[714]). Hochgradige Secretion verdünnt bald den Kontrastbrei, das Kontrastmittel sedimentiert schnell und durch den Pylorus wird in der Hauptsache nur das Secret entleert. (Da nun Hypersecretion oft durch Magengeschwür hervorgerufen wird, so ist der Magenrest indirect symptomatisch für das Magengeschwür. Bei Ulcus duodeni pflegen allerdings, obwohl oft in gleicher Weise Hypersecretion besteht, Sechsstundenreste zu fehlen, (doch s. oben).

Kleine Reste im Magen $4^1/_2$ bis $5^1/_2$ Stunden nach Kontrastmahlzeit, die aber nach 6 Stunden entleert sind, sind meist durch bloße Atonie bedingt.

Wesentliche Reste nach 6 Stunden. sind immer pathologisch. Ursache: ulceröse oder karzinomatöse Stenose des Pylorus, oder Pylorospasmus, der wiederum fast stets auf Ulcus ventriculi hinweist, das aber durchaus nicht am Pylorus gelegen sein muß. Breie werden sowohl bei Stenose wie bei Spasmus des Pylorus verzögert, Flüssigkeiten aber nur bei Spasmus.

Großer Rest nach 6 Stunden, mangelhafte Peristole und mangelhafte Peristaltik bei sonst ganz normalem Magen ist häufig bei Frauen

[713]) Holzknecht und Sgalitzer: Papaverin zur röntgen. Differentialdiagnose zwischen Pylorospasmus und Pylorusstenose. Münchener Mediz. Wochenschrift 1913, S. 1989.

[714]) Haudeck: Hypersecretion und Magenmotilität, 10. Röntgenkongreß 1914.

Digitized by Google

einige Stunden vor und am ersten Tag der Menstruation gefunden worden[715]).

Normalerweise wird während jeder Contraction des Antrum ein nur sehr kleiner Teil des Breies durch den Pylorus in das Duodenum geschafft, obwohl es am Schirm oft so aussieht, als wenn der Inhalt eines ganzen vollen Antrum auf einmal ins Duodenum befördert würde. Wenn dem so wäre, müßte der Magen in 5—10 Minuten leer sein. Während eine neue Welle das Antrum formt, schließt sich der Pylorus und verhindert so das Zurückgleiten des Herausbeförderten.

Ohne Vorhandensein von gutartigen oder bösartigen Laesionen des Magens und der Duodenalhaube kann dennoch eine große Nahrungsretention nach 6 Stunden im Magen vorhanden sein. Ursache: Functionelle Störungen im 2. und 3. Teil des Duodenum (Mangel an genügender Gallen- und Pankreassecretion, wodurch der saure und hypersaure Mageninhalt nicht genügend neutralisiert wird?).

Eine Einwirkung von Dünndarm- und Dickdarm (und Mastdarm?) -leiden auf die Magen-Entleerungszeit gilt als sicher und zwar scheint solche Einwirkung um so größer zu sein, je näher die Darm-Erkrankung dem Magen ist.

Auch das Geschlecht soll einen Einfluß auf die Entleerungszeit ausüben: Bei Frauen soll sie etwas länger sein als bei Männern.

Zu einer verhältnismäßig schnellen aber noch normalen Entleerungszeit braucht nicht unbedingt eine tiefere und schnellere Peristaltik zu gehören und umgekehrt, so sehr man auch geneigt ist, solches anzunehmen. Es handelt sich hier um Fragen, die noch lange nicht geklärt sind. Von gewichtiger Seite sind Parallelen zwischen Tonus und Peristaltiktiefe einerseits und Entleerungsgeschwindigkeit andererseits angenommen, von ebenso gewichtiger Seite beschritten worden. Da auch bei völliger Aperistaltik beschleunigte Entleerung beobachtet worden ist, vermutet man, daß die Entleerung am normotonischen Magen weniger von peristaltischen als von hydrostatischen Momenten abhängig ist.

Ein paar wenige Male ist ein rückläufiger Magen-Darm-Transport beobachtet worden. Der Magen entleerte sich zwar anfangs normal, füllte sich aber rückläufig wieder ziemlich stark. Dieser Vorgang wiederholte sich ein paarmal. Es handelte sich in diesen Fällen immer um hochsitzende Dünndarmstenosen[716]).

Secretion.

Zwischen Motilität und Secretion bestehen keine Beziehungen.

Wenn Pat. eine genügende Menge Kontrastbrei genossen und die Aufnahme technisch einwandfrei gemacht worden ist, kann man immer deutlich erkennen, ob eine Secretschicht auf dem Kontrastbrei vorhanden ist oder nicht; meist ist es bereits gut am Schirm zu übersehen.

---

[715]) Lüdin: Röntgenol. Untersuchungen über das Verhalten des Magens während der Menstruation. Fortschritte. Bd. 23, 1915—1916.

[716]) Groedel l. c.

Digitized by Google

Schwieriger läßt sich die Schichthöhe bei völliger Atonie feststellen, weil hier ein breiterer Flüssigkeitsspiegel zu fehlen pflegt.

Die Höhe der Secretschicht läßt sich am besten 15—20 Minuten nach der Einnahme des Breis ausmessen. Voraussetzung dabei ist jedoch, daß der Kontrastbrei von tadellos gleichmäßiger Consistenz war und nicht sedimentierte.

Während bei Ulcus ventriculi Peristaltik und Tonus meist unverändert sind, ist die Secretion in der Regel gesteigert.

Gleitet der erste Kontrastbissen widerstandslos von der Kardia zum caudalen Magenpol, dann liegt Hypersecretion des Magens vor. Bei stärkerer Füllung des Magens mit der Kontrastmahlzeit erscheint dann oberhalb der letzteren die sogenannte Intermediärzone. Auch bei der atonischen Ektasie (Gastrektasie) fließen die Speisen widerstandslos in den Magen ein, ebenso natürlich bei anatomischer Dilatation.

Verschiedenes.

Ein paarmal sind Ascariden im Röntgenbilde des Magens und Dünndarms beobachtet worden[717]). Im Antrum oder Canalis egestorius wurde eine etwa gänsekieldicke, spiralige Schleife als Aussparung im Kontrastmittel-Schatten gesehen, die ohne weiteres sich als Ascaris habe ansprechen lassen. Auffallend war am Magen die enorm tiefe, spastisch durchschnürende Peristaltik. Der Ascaris schlängelte sich während der etwa 10 Minuten dauernden Untersuchung durch die tiefen Spasmen aus dem Antrum gegen den kranialen Magenpol empor.

Ein in Gestalt und Lage nicht pathologisches Schattenbild, bei dem aber innerhalb des Kontrastschattens eine große runde ovale oder magenähnliche Aufhellung mit großer Beweglichkeit von etwa Weichteildichte ein absonderliches Bild schafft, ist bis jetzt schon mindestens viermal in der Literatur beschrieben[718]). Es handelt sich dabei um Haargeschwulst, Trichobezoar. Bei Schirmbetrachtung während der Kontrastbei-Einnahme sieht man, wie sich der Brei beim Betreten des Magens gleich in zwei Teile zu spalten scheint, die dann nach unten zu wieder confluieren. Einmal wurde beobachtet, wie die Kuppe des Haartumors nach oben in die Magenblase hineinragte.

Über Kardiatumoren s. unter „Speiseröhre", S. 302ff.

Bei Syphilis des Magens soll das Röntgenbild außerordentlich mannigfaltig sein, desgleichen bei Tuberculose. Tuberculöse Drüsenpakete in der Umgebung des Pylorus können zur mechanischen Compression führen.

Bei Nabelhernien können Magenteile im Bruchsack liegen.

---

[717]) O. Fritz: Ascariden des Magendarm-Tractes im Röntgenbild. Fortschritte. Bd. 29. 1922; ferner Italien. Kongreß für Radiologie. Palermo. 1923.

[718]) Clairmont und Haudeck: Die Bedeutung der Magenröntgenologie für die Chirurgie. Jena 1911 (Fischer). — Thurstan Holland: Röntgenography in a case of hair-ball in the stomach. Archives of the Röntgen-Ray 1913, Nr. 156 und 1914, Nr. 164. — Lehmann: Trichobezoar im Röntgenbilde. 10. Röntgenkongreß 1914.

Digitized by Google

Zum Schluß seien kurz sämtliche Symptome des Ulcus ventriculi der besseren Übersicht halber nacheinander aufgezählt: Hervortreten einer Nische (mit oder ohne Luftblase) an der kleinen Curvatur oder etwas dahinter. Schmerzhafter Druckpunkt im Bereich des Magenschattens, der beim Baucheinziehen, Lageänderungen usw. mitgeht. Intermittierende Einziehung an der großen Curvatur. Constante Einziehung ebendaselbst, B-Form. Energische Peristaltik. Anhalten der peristaltischen Wellen an einem Punkte. Sechsstunden-Rest. Dilatation. Gastrospasmus. Gastroptose.

Die indirecten Symptome des Ulcus nahe am Pylorus (Ulcus parapyloricum, juxtapyloricum, Ulcus ad pylorum) gleichen meist denen des Duodenal-Ulcus: Hypertonie, Hyperperistaltik, Hochlagerung des Magens, Rechtslagerung des Pylorus, Hypersecretion, meist auch Hypermotilität, später Stauung.

Falls man Gesuchtes nicht unter „Magen" gefunden hat, gehe man auf alle Fälle noch die Stichworte von „Dünndarm-Allgemeines" und von „Duodenum" nacheinander durch.

Dünndarm.[719])

Allgemeines.

Im Gegensatz zum Dickdarm (s. später) findet man im Dünndarm mit Ausnahme der letzten Ileumschlingen normalerweise die Ingesta niemals in längerem continuierlichem Strang. Das Duodenum hinter dem Bulbus wird schnell spasiert und das Jejunum zeigt den Brei in flokkiger und ähnlicher Schattenverteilung (s. auch unten).

Von den drei Teilen des Dünndarms ist es das Ileum und in diesem wieder die letzten Schlingen, in dem sich normalerweise der Brei am längsten aufhält.

Vorausgesetzt, daß die Entleerung des Magens in normaler Weise vor sich geht, so findet man in der Regel bereits einige Minuten nach Nahrungseinnahme Kontrastbrei im Duodenum, nach etwa 10 Minuten im Jejunum, nach 20—30 Minuten im Ileum, nach 2—4 Stunden im Coecum, 3—7 Stunden an der rechten Flexur, 5—10 Stunden an der

[719]) Betr. Literatur sei vor allen auf die bei „Magen" genannten Werke über den ganzen Magendarmkanal hingewiesen; ferner: Groedel: Dünndarmerkrankungen im Röntgenbild. 10. Röntgenkongreß 1914. — Schwarz: Neue Röntgenbeobachtungen zur Darmbewegung des Menschen. 85. Vers. Deutscher Naturf. und Ärzte. Wien 1913. — Stierlin: Zur Röntgendiagnostik der Dünndarmstenose und des Dünndarmileus. Med. Klin. 1913, Nr. 25. — David-Halle: Dünndarmstudien. 10. Röntgenkongreß 1914. — Faulhaber: Die Röntgendiagnostik der Darmkrankheiten. 2. Aufl. Halle 1919 (Marhold). — Cole: Relation of lesions etc. American Journal of the Medial sciences. Juli 1914. — E. Schlesinger: Die Röntgendiagnostik der Magen- und Darmkrankheiten. 2. Auflage 1922. Berlin-Wien: Urban und Schwarzenberg. — E. Stierlin: Klinische Röntgendiagnostik des Verdauungskanals. 1916. Wiesbaden J. F. Bergmann. — Balli: Sul limite fra il normale ed il patologico nella röntgenologia del tubo digerente. Modena 1922 (Orlandini). — Perussia: Röntgenologia dell'intestino. Rivista Ospedaliera 1913. Nr. 3. — G. Schwarz: Die Röntgenuntersuchung der Verdauungsorgane; im Lehrbuch Schittenhelm 1924.

Digitized by Google

linken Flexur, 12 Stunden im Sigmoideum und spätestens 24 Stunden post coenam im Rectum (s. auch S. 339).

Man findet also, wie oben erwähnt, im Dünndarm mit Ausnahme der letzten Ileumschlingen die Ingesta normalerweise fast niemals in continuierlichem Strang, sondern in Form von Brocken oder getrennten, kurzen, walzenförmigen, leicht oder stärker gebogenen Gebilden oder zuweilen in gefiederten, raupenförmigen oder schönen feuerwerkrad-artigen Schlingen (wie solches Fig. 225 zeigt). Infolgedessen ist es so gut wie ausgeschlossen, den Verlauf des Dünndarms (sowohl des normalen wie auch des größten Teiles eines pathologischen, außer Duodenum und letzte Ileumschlinge) etwa so ähnlich wie den des Dickdarms festzustellen. Wenn gerade das ganze Jejunum und Ileum vom Brei passiert wird, bekommt man oft unter normalen Verhältnissen blumenkohlähnliche Schattengebilde auf dem Röntgenogramme zu sehen (s. auch Fig. 226).

Stark erweiterte bandartige Schatten mit Rippungsstruktur oder ampullenartige Flüssigkeits- und gaserfüllte Hohlräume mit am Grunde abgelagerten Kontrastschatten, ein bis mehrere Tage sichtbar, finden sich bei Stenose des Jejunum oder Ileum[720]).

Bei diagnostisch schwierigen Fällen bezüglich Verlagerung des Darmes denke man u. a. auch daran, daß angeborene Transpositio viscerum vorkommt.

Gasblasen sieht man im normalen Dünndarm in der Regel nicht, wenigstens nicht im Jejunum und Ileum, eher im Duodenum. Gasblasen im Duodenum sollte man nicht mit Gasblasen in der rechten Flexur verwechseln. Immer sind die Gasblasen im Duodenum kleiner, sie zeigen meist eine kuppelförmige Abgrenzung nach oben und liegen in der Mehrzahl der Fälle höher als der Pylorus[721]).

Die aus dem Magen übergetretene Luft — die Hauptmenge entweicht durch den Oesophagus (Ructus) — wird im Dünndarm infolge der Peristaltik schnell durch ihn hindurch befördert. Eine verweilende Gasblase im Dünndarm spricht für eine Einengung des Darmlumens; gewöhnlich zeigt sich die Gasblase über horizontal eingestelltem Flüssigkeitsspiegel. Solche Bilder weisen also auf ulceröse Prozesse der Darmwand hin, die zu narbiger Striktur, oder peritonitische des Darmüberzugs, die zur Strangulation des Darmlumens führen; in erster Linie kommt Ulcus duodeni in Betracht[722]).

Karzinome des Dünndarms sind äußerst selten, einmal wurde ein Duodenalkarzinom richtig mit Röntgenstrahlen erkannt; s. unter „Duodenum".

---

[720]) Schwarz l. c.

[721]) Bucky und Fuld: Gasgehalt der Flexura dextra bei Adhaesion. Fortschritte. Bd. 30. 1. Kongreßheft 1922.

[722]) Alfred Weil: Über die röntgendiagn. Bedeutung normaler und abnormer Gasansammlung im Abdomen. Fortschritte. Bd. 24, 1916.

Digitized by Google

Duodenum.[723])

Allgemeines.

Ein Duodenum, das man in seinem Verlaufe in scheinbar normaler Gestalt übersehen kann (Fig. 214 A, B, C), ist in den allermeisten Fällen als sehr pathologisch anzusehen (beim Rest der Fälle ist seine Umgebung pathologisch); denn da immer normalerweise und auch in einem Teil von Erkrankungen (Ulcus usw., s. später) das ganze Duodenum mit Ausnahme des Anfangsteiles des Bulbus in wenigen Sekunden und kleineren oder größeren Zwischenräumen durchlaufen wird, so bedeutet eine volle Ausfüllung dieses Darmabschnittes oder eines proximalen Stückes desselben immer etwas Pathologisches; entweder eine Ste-

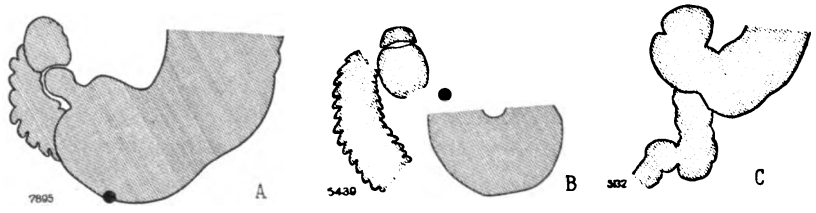

Figur 214.

nose, sei es eine spastische, sei es eine organische, sei es eine solche des Duodenum oder des Ileumanfanges selber oder eine Compression durch einen Tumor der Umgebung. Hochgradige Peristaltik (Stenosenperistaltik) fehlt in solchen Fällen natürlich auch nicht; leider macht ihr Er-

[723]) Literatur s. zunächst die bei „Magen" aufgeführten Werke über den ganzen Magendarmkanal; ferner die Anm. oben unter „Dünndarm"; ferner Holzknecht: Das normale röntgenologische Verhalten des Duodenum. Zentralbl. f. Phys., Band 23, S. 974. — Derselbe: Duodenalstenose durch Füllung und Peristaltik röntgenologisch erkennbar. D. Zeitschr. f. Chir., Bd. 105, 1910. — Skinner: Röntgenuntersuchung des Duodenum. Amer. Röntgen-Ray Soc. 1911. — Desternes: Röntgénographie du duodenum. Soc. de Rad. méd., Juli 1910. — George und Gerber: The Röntgen-Diagnosis of duodenal ulcer. Surgery, Gynecology and Obstetrics. Sept. 1914. — George u. Leonard: The Röntgen-Diagnosis of surgical Lesions of the Gastro-Intestinal-Tract. Boston, The Colonial Medical Press 1915. — Cole: Relation of lesions of the small intestine to disorders of the stomach and cap as observed röntgenologically. Americ. Journal of the med. sciences. Juli 1914. — Haudeck: Röntgenbefunde bei Ulcus duodeni. 42. Vers. d. Deutsch. Ges. f. Chir. Berlin 1913; ferner die Arbeiten über Ulcus duodeni von Altschul, Baron und Barsony, v. Bergmann, Cole, David, Dünkeloh, Eisler, Kreuzfuchs, Glässner, Jonas, Moynihan, C. Müller, Novak, Schwarz, Stierlin, Strauß, Westphal und Katsch (Titel und Jahrgang aus Atlas Groedel, 4. Aufl., zu ersehen); ferner die Arbeiten von Chaoul-Stierlin, s. u. a. Münch. Med. Wochenschr. 1917, Nr. 84, S. 1552. — Aa. Aakerlund: Röntgen-Studien über den Bulbus Duodeni, mit besonderer Berücksichtigung der Diagnostik des Ulcus duodeni. Stockholm 1921. J. Marcus Verlag (mit vollständigem Literatur-Verzeichnis). — H. J. Panner: L'examen röntgenologique de l'ulcère du duodenum. Acta Radiologica. Vol. I. 1921. — Walter-St. Petersburg: Beiträge zur chir. Anatomie des Zwölffingerdarms. Arch. f. klin. Chir. Bd. 120. S. 472. — H. R. Schinz: Das Ulcusleiden im Röntgenbild und seine Kontrolle durch den Operationsbefund. Hamburg 1921 (Gräfe & Sillem). — Schinz: Das Ulcusleiden usw. Hamburg 1921.

Digitized by Google

kennen oft rechte Mühe. Besteht eine Stenose schon lang, dann ist das Duodenum auch noch dilatiert. Oder es handelt sich, wenn nur gegen Ende der Magenentleerung eine Ausfüllung des ganzen Duodenum eintreten sollte, um Sistieren der Duodenalperistaltik (s. später unter „dilatierte Haube"). Fig. 214 A: Diagnose: Ulcus oder Stenosis duodeni; Operation verweigert. Sechs Wochen später Verblutung. (Spätere Nachprüfung der Platte: Es dürfte sich ziemlich sicher um ein Ulcus [mit Nische] etwa in Mitte der kleinen Curvatur gehandelt haben.) B: Spasmus bei gleichzeitigem narbigem Sanduhrmagen (derselbe Fall wie B, Fig. 214). C: Schlaffes Duodenum nach Tropenenteritis und späterem monatelangem Gebrauch von Bismutose.

Muß man aus irgendeinem Grunde das Duodenum schnell, so gut es eben möglich ist, sich zu Gesicht bringen, so läßt man auf nüchternen Magen eine Baryum- oder Wismutwassermischung nehmen. Ein Teil der Flüssigkeit verläßt in diesem Falle sofort den Magen und durchläuft das Duodenum. Man kann diese Untersuchung noch vollkommener gestalten, wenn man mit der Hand die Kontrastaufschwemmung vom unteren Magenpol in Pylorushöhe hebt[724]). Besonders gut zur Darstellung des Duodenum soll sich Wismut-Buttermilch-Gemisch eignen. Es bleibe länger als andere Kontrastgemische im Intestinaltractus, aber man muß dazu 2—3 mal mehr Wismut nehmen als sonst.

Die Pars superior duodeni ist leicht beweglich, da sie am Ligamentum hepato-duodenale hängt (das den rechten Teil des Omentum minus bildet und in seinem rechten Teil die verschiedenen zu und von der Porta hepatis führenden Gebilde einschließt). Es befestigt sich am Duodenum längs einer Linie, die die gerade Fortsetzung der Curvatura minor ist. Die Pars descendens dagegen ist an der Hinterwand des Abdomens fixiert. Man könnte demnach annehmen, daß sie sich kaum verlagern könne; so wird auch von gewichtiger anatomischer Seite (Braune) gelehrt, daß sie eine sehr unbedeutende oder gar keine Verschiebbarkeit besitze; nach anderer (Glénard) aber zeigt die retroperitoneal gelegene Duodenalschlinge doch einen nicht unbedeutenden Grad von Verschiebbarkeit, darauf beruhend, daß das Peritoneum an der Umschlagstelle von der hinteren Bauchwand zum Duodenum sehr locker an der Bauchwand befestigt ist. Letztere Ansicht hat von röntgenologischer Seite ihre Bestätigung gefunden[725]). Auch passiv soll das Duodenum nach röntgenologischer Erfahrung in toto überraschend beweglich sein[726]). Dementsprechend ist eine Ptose des Duodenum möglich, wenn sie auch recht selten ist. Sie kommt wohl nur bei Myasthenie vor und sonst bei allgemeiner Enteroptose.

Mit Ausnahme des Anfangsteils ist das Duodenum als Ausdruck der Plicae oder Valvula conniventes eigenartig gezähnt (Fig. 215).

Bei Erkrankungen des Duodenum (und der Gallenblase) soll die Hypermotilität sich bis auf den Dickdarm erstrecken und 6 Stunden nach

[724]) Nach Holzknecht.
[725]) Aakerlund l. c.
[726]) Holzknecht: Fortschritte. Bd. 21. S. 471.

Digitized by Google

Nahrungseinnahme der Kontrastbrei bereits bis zur Flexura lienalis vorgeschritten sein.

Verstärkte Kerkringsche Vorsprünge sind Zeichen von Muscularis hypertrophie[728]).

Wässerige Ingesten des Magens betreten sofort in großen Mengen, amylazeenhaltige breiige unausgesetzt in kleinen Mengen das Duodenum, füllen das postpylorische, ampulläre, faltenlose Anfangsstück (Bulbus duodeni) und werden von hier rhythmisch, in minutenlangen Pausen ziemlich rasch in das Intestinum tenue mesenteriale geschoben.

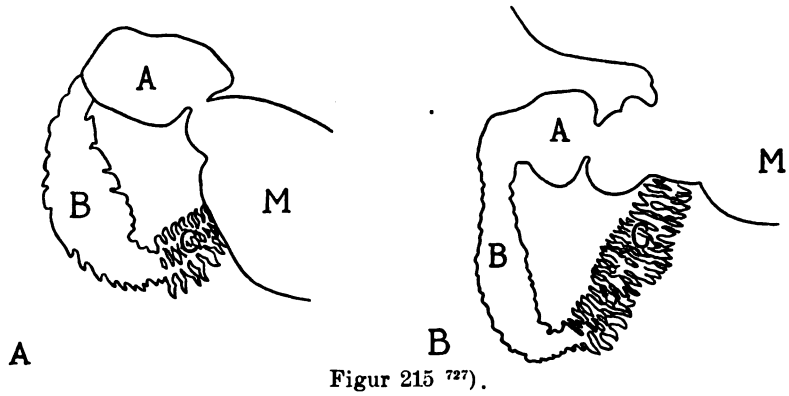

Figur 215 [727]).

Normales Duodenum einer dünnen Frau (durch Operation erwiesen): A = erster Teil des Duodenum. B = Pars descendens. C = Duodenum transversum. — Profilansicht eines normalen Duodenum bei einem über 200 Pfd. schweren Mann.

Herabgesetzte Fähigkeit der Weiterbeförderung des Breis im Duodenum wird von mancher Seite als symptomatisch für Duodenalulcus angegeben[729]).

Sehr oft sah Verfasser bei ulcusverdächtigen Fällen schnelle retrograde Beförderung durchs ganze Duodenum.

Gefülltes Duodenum mit sichtbaren Contractionen, die ohne Erfolg für die Vorwärtsbewegung des Kontrastbreis sind, dazu Magenretention, ist das typische Bild ausgesprochener Duodenalstenose (s. auch oben).

Naturgemäß liefert die organische Stenose typischere Bilder als die spastische.

Pars superior.

Der erste oder aufsteigende Ast des Duodenum darf nicht mit der Pars pylorica stomachi verwechselt werden, wie das Unbewanderten manchmal passieren kann. Es kommen aber tatsächlich Fälle vor, bei denen es auch dem Geübten im ersten Augenblick schwer wird,

[727]) Groschematisch nach Röntgenogrammen von George u. Gerber (l. c.) wiedergegeben; l. c. S. 379.
[728]) G. Schwarz l. c.
[729]) Munk l. c.

Digitized by Google

richtig zu entscheiden; doch klärt weitere Schirmbeobachtung oder Vertiefen in das Photogramm in der Regel auf.

Die Pars superior wird von den Röntgenologen gern als „Vestibulum" oder „Ampulla" oder jetzt fast ausschließlich als „Bulbus" bezeichnet und tatsächlich nimmt die zwiebel- oder ähnlichartige Erweiterung des Anfangsteils des Duodenum oft die ganze oder nahezu die ganze Pars superior ein. Sie liegt nach Angaben der Anatomen in Höhe des 1. Lendenwirbels, ist 3—6 cm lang und kann sich bei stark gefülltem Magen bis 7 cm nach rechts von der mittleren Sagittal-Ebene des Rumpfes entfernen. Im Gegensatz zum übrigen Duodenum weist der Bulbus keine Valvulae conniventes auf. Nur im contrahierten Zustande kommen hier gelegentlich unregelmäßige, meist längsverlaufende Faltenbildungen in der Schleimhaut vor.

Zur besten Sichtbarmachung des Bulbus, der sich ohne Kunstgriffe meist nur unvollständig und inconstant mit Kontrastmasse anfüllt, empfiehlt es sich, vor der Aufnahme unter Schirmbeobachtung Magen„effleurage" bei stehender Körperhaltung des Patienten auszuführen, oder rechte Seiten- oder Bauchlage oder beides nacheinander einnehmen zu lassen, oder Rückenlagerung mit leichter Drehung nach rechts. Unterstützend wirken soll ferner Baucheinziehen, nach anderen hinwiederum Erschlaffenlassen aller willkürlichen Muskeln, dazu tiefe Atemzüge. Zur Untersuchung des ganzen Duodenum legt man, soweit einem nicht Spezialhilfsinstrumente zur Verfügung stehen, ein rechtsseitiges Leistenbruchband um den Bauch herum, indem man das Bruchband umkehrt, so daß die Feder den Rücken und die linke Seite des Patienten umfaßt, während die Pelotte von vorn das Duodenum gegen die Wirbelsäule straff andrückt. Vor anderen Compressionsmethoden hat diese den Vorteil, daß der Patient — nachdem das Bruchband einmal richtig befestigt ist, in beliebiger Weise gedreht und gewendet werden kann, ohne daß der Druck vermindert oder sein Angriffspunkt verschoben wird[730]).

Infolge vieler Umstände (Lage, Gestalt und Größe und Austreibungstempo des gesunden oder kranken Magens, Constitution sowie Lage und Haltung des Menschen während der Untersuchung, mehr oder weniger vollkommener Ausfüllung des Bulbus, Zeit der Untersuchung sofort nach der Kontrastmahlzeit oder später usw.) bietet das Röntgenbild des normalen Bulbus einen ungemein großen Reichtum an Formen dar, noch mannigfaltiger als etwa die Schatten der Mägen oder der Herzen. Erleichtert würde die Beurteilung der „Haube" oder Kappe — wie der Schatten des Bulbus gern bezeichnet wird — wenn es immer gelänge, den Bulbus bei völliger Ausfüllung zu röntgenographieren, (doch s. oben betr. Technik).

Am häufigsten hat der wohlausgefüllte normale Bulbus eine mehr oder weniger ausgeprägte dreieckige Form, (s. z. B. A, Fig. 216). Der Übergang der Basis (pyloralen Begrenzung) in die beiden Schenkel, die Seitenkonturen, ist häufig abgerundet, seltener eckig (C, Fig. 216) oder noch sel-

[730]) Aakerlund l. c.

Digitized by Google

tener leicht taschenförmig ausgebuchtet „medialer und lateraler Colescher Rezeß". Vergleichen kann man die Schatten des Bulbus mit einer Zwiebel, einer Birne, einem Bienenkorb, einer Bischofsmütze, einem Dreimasterhut, einem Bumerang, einem umgekehrten Spielkartenherz, noch besser oft mit einem Piquezeichen (einer Spielkarte), wobei der Stiel das Pylorus-lumen darstellt. Die dreieckige Form kommt vor allen bei J-förmigen Magen mit vertical stehendem Corpus (des Magens) vor. — Bei hochgelegenem, diagonalstehendem Magen und kurzer Pars superior ist der Bulbusschatten in der Regel rund, weil er hier meist in starker Verkürzung gesehen wird. Auch rund-rhombische, elliptische und kreisrunde Formen kommen vor. — Schalen- oder halbmondförmig, ganz ähnlich einem kleineren Oesophagus-Diverticulum ist er bei unvollständiger Ausfüllung,

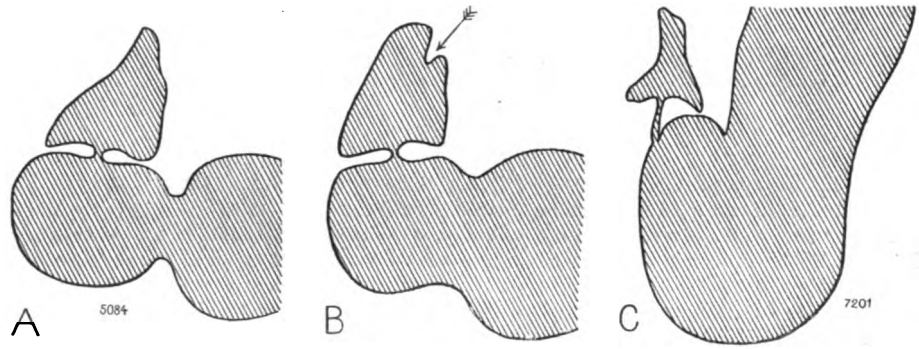

Figur 216.

vor allen in der letzten Hälfte der Magenentleerung. Der normale Bulbusschatten ist meist symmetrisch, doch kommen gar nicht selten Asymmetrien vor, die nichts Pathologisches bedeuten, und zwar haben auch diese Asymmetrien gewisse Typica, so daß man sie bei einiger Erfahrung gleich als normale Asymmetrien erkennt. So ist die Curvat.-minor-Seite des Bulbus oft weniger ausgebildet als die der Curv. major. Ist dabei das Pylorus-Lumen in der Mitte oder nur ein Minimum nach Seite der kleinen Curvatur verschoben, so hat man ein Moment mehr für Annahme eines normalen Bulbus. — Der Curv.-minor-Kontur wird mitunter von außen her von der Gallenblase eingebuchtet, selbst an der Curv.-major-Seite soll es vorkommen. Eine zuweilen scharfe auffallende Einkerbung oben rechts oder links (s. Fig. 216 B ↓) ist nicht pathologisch, doch ist ihr Herkommen noch nicht ganz klar; sie soll vom Druck der Pars descendens des Duodenum, des Ductus choledochus oder der Vena portae herrühren[731]). Ein Autor[732]) fand bei Vergleich zweier Röntgenplatten mit den in situ gehärteten kontrastgefüllten anatomischen Praeparaten, daß die betr. Einkerbung durch den Ductus choled. verursacht war. — Unbeständigen Unregelmäßigkeiten desselben Bulbusschatten bei verschiedenen Aufnahmen scheint keine pathologische Bedeutung zuzukommen. Eine Reihe Bulbi, die sämtlich zur Norm zu rechnen sind, bringt

[731]) Cole l. c. [732]) Aakerlund l. c.

Digitized by Google

(Tafel) Fig. 217a. Das Magenende wurde mitskizziert, damit man gleichzeitig möglichst sehen kann, ob ein quergelagerter oder gesenkter bez. pyloroptotischer Magen oder ein Magen in Mittelstellung vorliegt, da ja Lage und Gestalt des Magens auch den Bulbus beeinflussen kann.

Auch die Größe des Bulbus wird normaliter sehr verschieden gefunden. Als ein Anhaltspunkt soll die Breite des pyloralen Endteils des Magens zur Basis des Bulbus dienen, die normalerweise beide gleichen

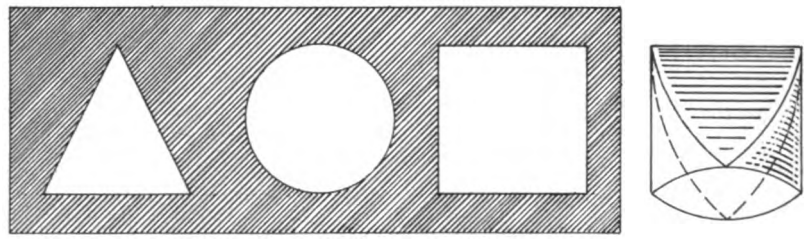

Fig. 217.

Daß die scheinbar so absonderlichen Schattenrisse des Bulbus duodeni doch durch ganz normale anatomische Formen bedingt sein können, glaube ich dem Zweifler am besten durch Stellung und Beantwortung folgender Frage beweisen zu können: „Wie muß ein fester Körper geformt sein, daß er sowohl durch eine dreieckige, wie durch eine viereckige und auch durch eine kreisrunde Öffnung eines Brettes, alle Öffnungen genau ausfüllend, hindurchgesteckt werden kann?“ — Antwort: „Er muß eine Gestalt wie B Fig. 217 haben.“ Solchen Körper erhält man (falls mein Bild nicht plastisch genug oder nicht plastisch richtig sich darstellen sollte), wenn man einen massiven Zylinder von gleicher Höhe und Durchmesser dachförmig abschrägt, so daß die Dachhälften bis zur Grundfläche des beschnittenen Zylinders reichen. (B ist leider vom graphischen Techniker meiner Ansicht nach falsch umgezeichnet worden, indem er die beiden unteren Dachenden spitzbogenförmig statt stumpfbogenförmig wiedergab.)

Ganz ähnliche Verhältnisse liegen beim Bulbus duodeni vor, der je nach seinem augenblicklichen Tonus die Gestalt einer mehr oder minder steifen oder schlaffen (Kopfbedeckungs-)Kappe hat, wie sie etwa die Soldaten mancher Heere tragen. Manchmal wird die Höhe des Bulbus kleiner, manchmal größer sein als der Durchmesser der Grundfläche, des Bodens; und die Länge der Umschlagstelle, des Kappenscheitels, pflegt in der Regel nicht die Länge des Durchmessers der Grundfläche zu erreichen. — Wenn man berücksichtigt, daß der Bulbus bei der Röntgen-Projection bei den verschiedenen Menschen je nach Constitution, Füllung usw. in fast allen Lagen im Raume zur Darstellung kommen kann, wird man die ungeheure Mannigfaltigkeit der Schattenbilder der normalen Bulbi ohne weiteres verstehen können. Erst recht wird der pathologisch veränderte Bulbus eine unendliche Fülle von Schattenformen hervorbringen.

Durchmesser haben sollen. Verf. bezweifelt den Wert solcher Vergleiche für die in Betracht kommende Feststellung, da bei dilatiertem Bulbus häufig auch der Endteil des Magens isoliert dilatiert ist und da die peristaltische Configuration des Magenendes im Augenblick der Aufnahme die Breite des Magenendes gar nicht zum Vorschein kommen läßt.

Von einer Seite wird darauf aufmerksam gemacht, daß der Bulbusschatten ein paar Stunden nach dem Genuß der Kontrastmahlzeit etwas größer als unmittelbar nach dem Essen erscheint; es wird dies auf die

Digitized by Google

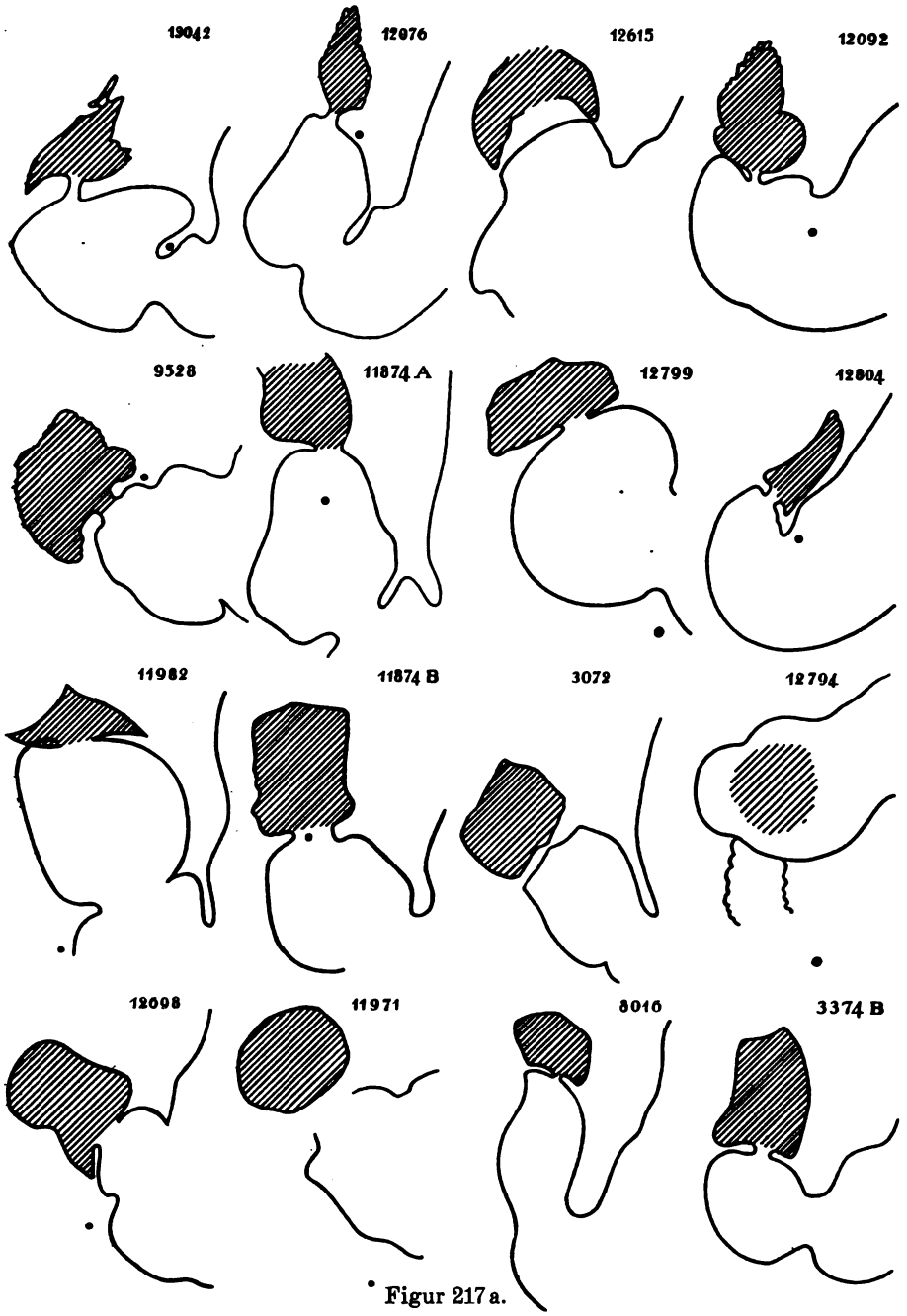

Figur 217 a.

Diese Bulbi können nach Verfassers Erfahrungen sämtlich anatomisch normal sein. Bei 12794 muß man sich den im Röntgenbilde unsichtbaren (weil völlig überschatteten) Bulbus ganz hinter das caudale Ende des Magens denken, wie im schraffierten Bezirk angedeutet. Bei einigen Fällen (12076; 12804 u. a.) ergibt sich seine Form ohne weiteres aus der Pyloroptose, Elongation oder Diagonalstellung des Magens; auch ohne daß jemand die Gestalt und Lage des letzteren wüßte, wäre aus dem Bulbusbild darauf zu schließen. Skizzen 11874 A und B stammen von demselben Falle in verschiedenen Zeiten kurz hintereinander aufgenommen. Bei 9528 dürfte, nach dem geriffelten Aussehen zu schließen, Spasmus vorhanden sein. — Alle diese hier skizzierten Schatten erklären sich wohl zwanglos aus der schematischen Zeichnung Fig. 217 und den zugefügten Ausführungen.

Digitized by Google

Änderung der Tonusverhältnisse mit fortschreitender Verdauung zurückgeführt.

Auch die Lage des Bulbus unterliegt in der Norm großen Schwankungen. Bei kontrastbreigefülltem Magen und aufrechter Körperstellung kann der normale Bulbus (bez. die Pars superior duodeni) an der Grenze zwischen dem 3. u. 4. Lendenwirbel, d. i. etwa in Nabelhöhe liegen[733]). Die Röntgen-Untersuchung hat also gelehrt, daß die Flexura duodeni superior sich bei aufrechter Stellung des Menschen gewöhnlich um 2 cm unterhalb der Höhenebene befindet, die von verschiedenen anatom. Autoren als für die fragliche Darmpartie normal angegeben ist. (Bei liegender Stellung steigt der Bulbus [mit dem Pylorus] gewöhnlich um eine oder anderthalb, höchst selten um zwei oder mehr Wirbelhöhen nach aufwärts.) Die Pars superior pflegt sich oft in demselben Maße zu verlängern, wie der Pylorus sich senkt[734]), (s. auch Fig. 217). — Die Achse des Bulbus verläuft gewöhnlich leicht schräg nach oben rechts. Ist der Pylorus aus irgendeinem Grunde nach rechts verschoben, dann verläuft sie schräg links nach oben. — Asymmetrische Stellung des Bulbus im Verhältnis zum Magenende hat gewöhnlich ihren Grund in Veränderungen der Größenverhältnisse der Leber oder der Gallenblase oder in abnormen Fixationsverhältnissen.

Über die Peristaltik im Duodenum läßt sich zur Zeit noch nicht viel Sicheres sagen. Es scheint, daß die Contraction, durch welche sich ein gefüllter Bulbus entleert, als eine fortschreitende Ringwelle von ansehnlicher Breite (eher als ein Contractions-Zylinder) aufzufassen ist.

Eine kleine Gasblase findet sich zuweilen in den oberen Teilen, im Gipfel der Pars superior duodeni, also an der Umbiegungsstelle zur Pars descendens. Gewichtige Stimmen haben sie als Symptom eines Ulcus angesprochen, ebenso gewichtige andere Stimmen erklären sie für etwas Normales; selbstverständlich dürfe eine Gipfelblase an der Flexur nicht mit einer Gipfelblase in einer Ulcusnische oder einer Penetrationshöhle verwechselt werden.

Zur Füllung des Bulbus: meist füllt er sich bereits während der Kontrastmahlzeit spontan; mitunter jedoch dauert es 10—15 Minuten, bis die Pyloruspassage in Gang kommt. Es ist möglich, daß letzterer Zustand noch innerhalb der Grenzen des Normalen liegt, sicher ist es nicht.

Betreffs Entleerungszeit (des Duodenum) wechseln die Angaben sehr. Ein Autor[735]) gibt 25—60 Sekunden an. Ein anderer[736]) meint, daß das Duodenum — nach Genuß einer kleineren Menge dünnflüssiger Kontrastmahlzeit und Expression des Hauptteils derselben ins Duodenum — normalerweise binnen einiger Minuten geleert sein muß. Ein dritter[737]) fand ein Vielfaches dieser angegebenen Zeit als normal, beson-

[733]) Strauß, H.: Diagnostik u. interne Therapie des Duodenalgeschwürs. Ztschr. f. ärztl. Fortbildung, 1913. Nr. 4.

[734]) Holzknecht: Die Duodenalstenose durch Füllung und Peristaltik röntgenologisch erkennbar. D. Ztschr. f. Chir. Bd. 105. Heft 1 u. 2.

[735]) Desternes: Röntgenographie du duodénum. Bull. et mém. de la Soc. de Rad. méd. de Paris. Juli 1910.

[736]) Holzknecht l. c. [737]) Aakerlund l. c.

Digitized by Google

ders bei langem J-förmigen Magentyp. Bei Untersuchung nach Genuß einer gewöhnlichen Kontrastmahlzeit findet man den Bulbus meistens mehr oder weniger ausgefüllt. Mit längeren oder kürzeren Zwischenzeiten entleert sich der Bulbus unter der Einwirkung der Bulbus-Contractionen; oft jedoch nicht vollständig, sondern es wird bei jeder Contraction eine kleinere Menge Kontrastinhalt innerhalb des basalen Bulbusteils zurückgelassen. Der Bulbus hat in solchen Fällen den Character eines Reservoirs oder eines Receptaculum, das immer wieder vom Pylorus aus nachgefüllt wird. In anderen Fällen entleert sich der Bulbus bei jeder neuen Contraction vollständig, und in gewissen Fällen kommen diese Contractionen wenigstens zu Anfang der Magenentleerung so rasch, daß der Bulbus jedesmal um einen kurzen Augenblick mit Kontrastmasse ausgefüllt ist. Während späterer Stadien der Magenentleerung können jedoch in solchen Fällen die Bulbus-Zusammenziehungen in längeren Zwischenzeiten auftreten, so daß die Verhältnisse am Bulbus sich dann besser studieren lassen. Wo hier die Grenze zwischen Normalem und Pathologischem ist, läßt sich zur Zeit noch nicht sicher angeben.

Da das Ulcus duodeni häufig nur geringe Veränderungen im Röntgenbilde setzt, die — wenn sie auch recht characteristisch zu sein pflegen — leicht vom Anfänger und Unerfahrenen übersehen oder mißdeutet werden, so muß hier genau und ausführlich auf alle Einzelheiten der directen Symptome eingegangen werden. Vor allem ist der directe Nachweis der anatomischen Laesion durch die photographische Platte zu erstreben mit einer einzigen oder mittels Serienaufnahmen. „Denn das indirecte Verfahren, wie es bei der Röntgenoskopie gehandhabt wird, auf Grund des Durchleuchtungs-Ergebnisses und der Deutung und Auslegung von Symptomen ein diagnostisches Urteil zu fällen, kann nur in ganz wenigen Fällen die Röntgenographie ersetzen, und dürfte zu erheblichen diagnostischen Irrtümern Veranlassung geben, da bei dieser Methode die oft geringgradigen Veränderungen im Duodenalschatten übersehen werden, und gewisse von seiten des Magens, das Ulcus duodeni begleitende Erscheinungen, in den Vordergrund der Beobachtung gerückt werden[738]). Nur das chronische, sog. peptische Geschwür kommt bei der Röntgen-Untersuchung in Betracht und dieses hat in der überwiegenden Mehrzahl der Fälle (rund 90 Prozent!) seinen Sitz in der Pars superior duodeni, also im Bulbus, und zwar im ersten, dicht am Pylorus gelegenen Teile, innerhalb eines Abstandes von höchstens 4 cm vom Pylorus. Gestritten wird noch in chirurgischen Statistiken, ob häufiger die vordere oder die hintere Bulbuswand Praedilections-Stelle ist. Jedenfalls pflegt das Ulcus — ganz wie beim Magen — vorzugsweise auf der Curv.-minor-Seite zu sitzen, jedenfalls stets näher der Curv.-minor- als der Curv.-major-Seite[739]). Ferner scheinen die chronischen Duodenal-Ulcera in etwa

[738]) Wörtlich nach Faulhaber-Katz: Die Röntgen-Diagnostik der Darmkrankheiten. 2. Aufl. Halle 1919. S. 48/49 (Gesperrt gedruckt).

[739]) Aakerlund, l. c., ebenso sind die ganzen folgenden Ausführungen fast wörtlich, nur äußerst gekürzt, der Aakerlundschen Monographie über den Bulbus duodeni entnommen.

Digitized by Google

95% der Fälle solitär aufzutreten. — Ein vollständig negativer Operationsbefund beweist durchaus nichts für die Frage, ob ein Ulcus vorliegt oder nicht. — Ein Ulcus kann binnen Monatsfrist ausheilen; das ist zu bedenken bei wissenschaftlichem Nachprüfen der Fälle, wenn etwa zwischen Röntgenuntersuchung und Autopsie ein längerer Zeitraum verstrichen ist. Complicationen des Duodenal-Geschwürs sind Stenosierung und Divertikelbildung; erstere kommt in höchstens 10 Prozent, die Divertikel noch seltener in Betracht. Desgleichen soll periduodenale Adhaerenzbildung im Anfangsteil des Duodenum sehr selten sein, jedenfalls viel seltener als man vermuten könnte.

Es scheint, daß — mit äußerst seltenen Ausnahmen — jedes offene Duodenalulcus, an dem tiefere Schichten der Duodenalwand beteiligt sind, eine röntgenologisch nachweisbare Form- oder Konturveränderung des Bulbusschattens verursacht, sorgfältige Durchleuchtung und Aufnahmen vorausgesetzt. Als pathognomonische Formveränderungen des

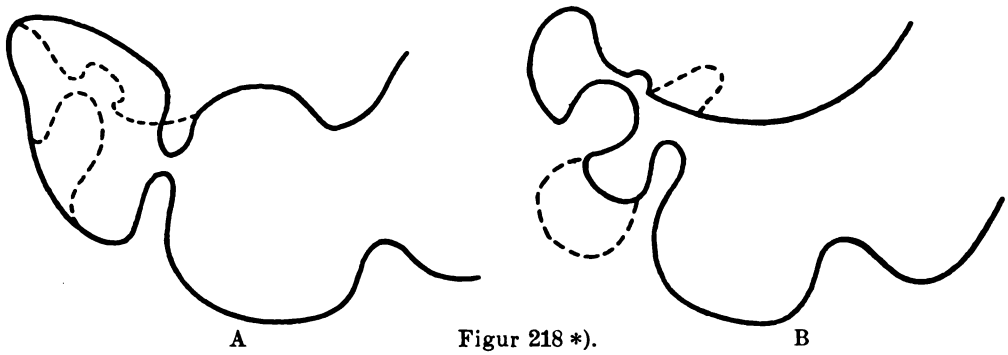

A Figur 218 *). B

Bulbusschatten bei Ulcus duodeni sind in der Literatur angegeben: Zapfenform. Kleeblattform. Nach hinten zu gekrümmte Hakenform. Pinienbaum-Form. Korallenast-Form. Stabförmiger oder schwertförmiger, seltener wurmförmiger Pylorusfortsatz. Dorn- oder hakenförmiger Pylorussporn. Ihnen allen aber liegen schließlich ein oder mehrere der 4 folgenden wichtigsten Elemente zugrunde:

1. Die durch den Geschwürskrater bedingte nischenförmige Ausbuchtung des Bulbusschattens. (Fig. 218, A., die punktierte Vorwölbung der kleinen Curvaturseite.)

2. Die durch Spasmus, Gewebsneubildung, narbige Schrumpfung oder Adhaerenzabschnürung verursachte Einziehung oder Einbuchtung oder der sog. Defect im Bulbusschatten. (Fig. 218, A., die punktierte Einziehung an der großen Curvaturseite.)

3. Die durch Narbenschrumpfung oder Spasmus bedingte Retraction oder Verkürzung des Bulbuskonturs, die oft eine Bulbusasymmetrie und eine excentrische Lage des Pyloruslumen innerhalb der Pylorusscheibe zur Folge hat. (Fig. 218, A., die punktierte Abflachung der kleinen Curvaturseite vor und hinter der Nische.)

4. Die mehr oder weniger begrenzte, sack- oder divertikelförmige

*) Nach Aakerlund, l. c.

Digitized by Google

Ausbuchtung des Bulbusschattens, gewöhnlich gelegen innerhalb des Gebiets des ringförmigen Bulbusrecesses, die durch eine, das Duodenalgeschwür begleitende Taschenbildung verursacht wird. (Fig. 218 B, die punktierten Ausbuchtungen.)

Diese 4 Formcharactere combinieren sich in verschiedener Weise, können aber auch zuweilen einzeln je für sich auftreten.

Das Nischensymptom, am Duodenum wohl ebenso häufig wie am Magen, ist das vom praktischen Gesichtspunkte aus wichtigste Röntgensymptom und wird in rund 60 Prozent der sicheren Ulcus-duodeni-Fälle gefunden. Das gewöhnliche pathologisch-anatomische Substrat der Nische ist ein Geschwürskrater in der callös-verdickten Duodenalwand. Wahrscheinlich aber werden mit fortschreitender Technik auch bei nicht callösen Geschwürsformen — wie einfach induriertem oder nicht induriertem, intramuralem Geschwür und der mit Schleimhaut bekleideten Geschwürsnarbe — Nischen in immer größerer Zahl nachgewiesen werden können. — Gasblasen in Bulbusnischen kommen mitunter vor.

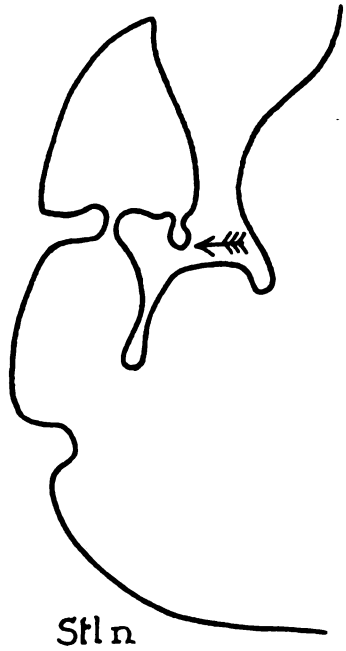

Figur 219*).

Fast immer ist die Nische, die also, wie oben erwähnt, gewöhnlich dem Curv.-minor-Kontur aufsitzt, von einer tiefen Einbuchtung am Curv.-major-Kontur in der Höhe der Nische begleitet (s. Fig. 218, Au. B). Fehlt einmal diese Bulbusdeformierung, so sind Zweifel an der Richtigkeit der Nischendiagnose angebracht. Andrerseits kann die Deformierung wegen ihrer Sinnfälligkeit bisweilen leichter zum Nachweis des Geschwürskraters selbst führen.

Gleichzeitig ist in der Regel der Bulbuskontur in der Umgebuug der Nischenbildung verändert, insofern der normal meistens mehr oder weniger convexe Curvatura-minor-Kontur des Bulbus verkürzt, retrahiert, nach der Achse des Bulbus hin eingezogen ist. Er verläuft nun mehr oder weniger gerade oder wird sogar leicht concav. Die Retraction hat dabei oft zur Folge, daß der Ringreceß an diesem Teile des Umfanges zum Verstreichen gebracht wird, daß sich die Pylorusscheibe innerhalb dieser Bulbushälfte nicht oder nur unbedeutend markiert, und daß das Pyloruslumen hierdurch, mehr oder weniger offenstehend, excentrisch zu liegen kommt (s. Fig. 218 A u. Fig. 220).

Man präge sich diesen Complex der 3 beschriebenen Symptome und die Fig. 218A gut ein. Sie geben das Praktisch-Wichtigste wieder.

In rund 10 Prozent der sicheren Ulcus-duodeni-Fälle ist die Nische

*) Nach Stierlin.

Digitized by Google

— und sie ist dann meist sehr klein — an der pyloralen Bulbus-Begrenzung gelegen (Fig. 219 ←). Bei Vorhandensein dieser Nischen fehlt meist jede andere Art von Bulbus-Deformierung. Diese Nischen können anscheinend an jeder Stelle des Recessus auftreten.

Nischenbildung am Curvatura-major-Kontur soll in kaum 1 Prozent der Fälle (von sicheren Ulcus-Nischen des Duodenum) vorkommen. Dem entspricht dann eine runde Einziehung an der Curv.-minor-Seite.

Ferner lokalisieren sich etwa 10 Prozent der Nischen hoch oben am Bulbus, an der vorderen oder hinteren Bulbuswand. Hier vergesse man nicht die oben (Fig. 216 B!) erwähnte physiologische Defectbildung zu berücksichtigen.

Alle die erwähnten Nischen sind insofern günstig, als sie von den den Bulbus tangential treffenden Strahlen projiciert werden, also im Profil sich darstellen. Selbstverständlich aber können auch Nischen so localisiert sein, daß sie vom ganzen Bulbusschatten überdeckt werden, sog. „Enface-Nischen". (Etwa 4—5 Prozent der Fälle.) Das gibt complicierte Schattenbilder, bei denen aber anscheinend eine Einziehung je an der rechten und linken Seite des Bulbus das constanteste Symptom ist, (wahrscheinlich auch an beiden Seiten. Verf.).

Der oben unter 2 angeführte Bulbus-Defect ist, wie auch sein schöner welliger mitunter wechselnder Kontur beweist, in der Regel spastischer Natur. (Größere Erfahrungen, wie er sich gegenüber Antispasmodicis verhält, wären zu wünschen.) Ein organischer Bulbusdefect entbehrt naturgemäß der abgerundeten Form, er ist eckig, unregelmäßig, relativ seicht und wechselt seine Gestalt nicht (außer in langen Zwischenräumen).

Am pyloralen Bulbuskontur kommen zuweilen sehr kleine, aber gewöhnlich scharf begrenzte Einziehungen vor, meist 2 oder mehrere. Ihr Verhalten spricht für spastischen Ursprung, wahrscheinlich lokale Contraction der Muscularis mucosae an der Stelle des Geschwürs selbst verursacht, wahrscheinlich kleine, fissurale Geschwüre, die zwischen den bei der Contraction des Pylorussphincters gebildeten, radiierenden Schleimhautfalten gelegen sind (analfissur-ähnlich).

Die oben unter Punkt 3 erwähnte Bulbus-Retraction kann entweder durch einen spastischen Contractionszustand oder durch organische Veränderungen oder durch beides bedingt sein. Gewöhnlich dürfte die Retraction durch eine Combination von spastischen und organischen Veränderungen zustande kommen. Die Retraction pflegt, wie oben schon erwähnt, in beiden Fällen ein weites Offenstehen des Pylorus zu veranlassen.

Von den unter 4 erwähnten Divertikel-Bildungen praestenotischer Ursache entstehen die größeren am Curvatura-major-Kontur; sie liegen innerhalb des basalen Bulbusteils und unmittelbar oralwärts von einer tiefen Einziehung der Curv.-maj.-Seite (Fig. 218B). Kleinere Divertikel am Curv.-minor-Kontur können in gewissen Fällen mit einem Ulcuskrater verwechselt werden, zumal ihr Sitz mit der Praedilectionsstelle der Bul-

Digitized by Google

busnischen nahe übereinstimmt; jedoch sollen sie die Fähigkeit haben, sich zu contrahieren und nicht wie die Nischen in der Höhe der Bulbuseinziehung der Majorseite, sondern deutlich oralwärts von dieser auf der Curv.-minor-Seite gelegen sein. Ein solches Divertikel scheint ein Anzeichen dafür zu sein (nach Autopsiebefunden), daß aboral von ihm eine organische Verengerung vorhanden ist. Diese Divertikel dürften demgemäß als Pulsionsdivertikel aufzufassen sein. Seltener sollen Tractions-

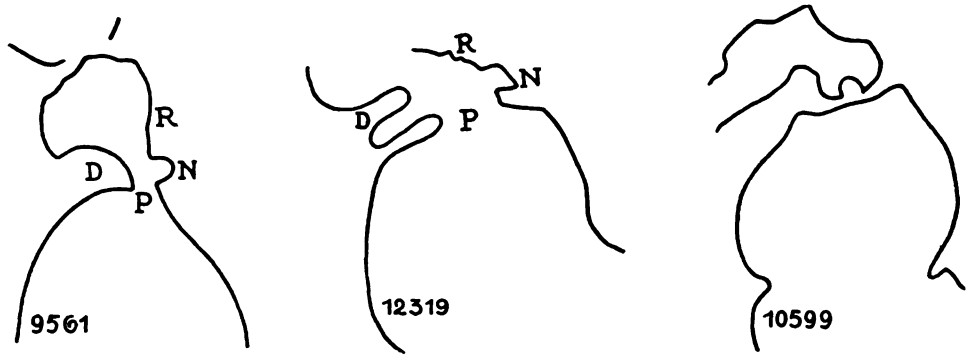

Figur 220.

divertikel sein, durch lang dauernden Zug oder durch Schrumpfung der das Duodenalgeschwür allenfalls begleitenden Adhaerenzen entstanden.

Fig. 220 bringt Fälle Verfassers von Ulcus duodeni mit operativer Bestätigung.

Eine hochgradige Verkleinerung der Bulbus durch Schrumpfungs-

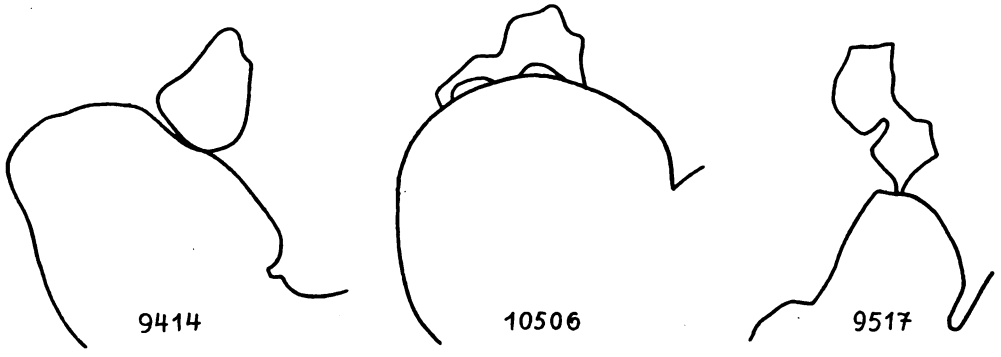

Figur 221.

prozesse, eine „Phtisis bulbi" kann gleichfalls bei Ulcus duodeni vorkommen (s. Fig. 221; drei Fälle Verfassers mit operativer Feststellung); sie darf aber nicht etwa mit einer unvollständigen Bulbusausfüllung verwechselt werden.

Dextroposition und Dextrofixation des Pylorus und des Bulbus kommt bei Duodenalgeschwür nicht allzuselten vor; zu berücksichtigen ist aber, daß erstere bei großen dicken Personen mit hochstehendem

Digitized by Google

Diaphragma ein physiologisches Vorkommnis sind. Dextroposition kann durch abnorme Gasauftreibung des Colon bedingt sein, die bisweilen in bedeutendem Grade bei Ulcus duodeni vorkommen soll; ferner durch Magenerweiterung, ferner durch periduodenale Verwachsungen; aber auch allein durch den bei Ulcus duodeni zuweilen extrem verstärkten Magentonus[740]).

Dauerbulbus (dauernde Füllung des Bulbus während und auch stundenlang nach abgeschlossener Magenentleerung, sowie „persistierende Bulbusflecken (mehr begrenzte, gewöhnlich runde Kontrastflecke innerhalb des Bulbusgebietes, die nach wiederholten Bulbuscontractionen und nach der Entleerung des Magens fortbestehen) galten in den allerersten Jahren der Ulcus-duodeni-Röntgenologie für pathognomonisch, jetzt mißt man ihnen keine größere diagnostische Bedeutung bei; ersterer kann bei verschiedenen Formen von Pylorus-Insufficienz ohne Zusammenhang mit Ulcus vorkommen[741]), letztere scheinen ebensowenig untrügliche Ulcuszeichen zu sein, jedoch wird mitunter tatsächlich, wie auch leicht erklärlich, ein persistierender Fleck im Bulbus durch Retention im Geschwürskrater verursacht, in anderen Fällen durch Retention in anderen Teilen des Bulbus und in Divertikeln.

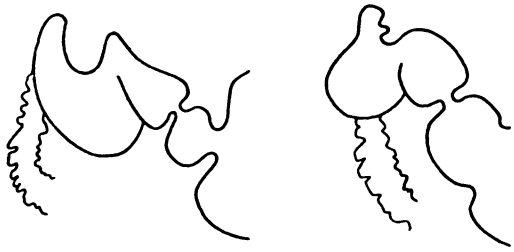

Figur 222 [741a]).

Druckempfindlichkeit des Bulbus scheint diagnostischen Wert für Ulcus duodeni nur dann zu haben, wenn sie ausgesprochen und deutlich umschrieben ist, dem Bulbus bei Baucheinziehung, manueller Verschiebung und Lagewechsel deutlich folgt.

Zuweilen kommt in der Pars superior duodeni eine Anomalie, nämlich eine Schleifenbildung vor. Girlandenförmig hängt sie zwischen dem Gipfel des Bulbus und der Flexura duodeni superior, wobei ihr nach unten gerichteter convexer Teil beutelförmig erweitert zu sein pflegt (Fig. 222).

Bei pericholezystitischen Adhaerenzbildungen können zuweilen Bulbusdeformierungen auftreten, die nach mehreren Autoren nicht von Ulcusveränderungen zu unterscheiden sind; dabei ist nicht zu vergessen, daß Gallenblasenaffectionen und Duodenalgeschwür mitunter gleichzeitig bestehen.

Neubildungen im Bulbus (Papillome usw.) veranlassen ulcusähnliche Deformierungen, sind jedoch äußerst selten und klinisch andere Symptome bedingend.

Ein Aussehen des Bulbus „wie ausgerungen, wie zerschnitten", ähn-

[740]) Báron u. Bársony, ferner Paul Eisen, cit. bei Aakerlund.

[741]) v. Bergmann: Die Röntgendiagnostik des Ulcus duodeni. Röntgentaschenbuch 1913. 5. Band.

[741a]) Nach Aakerland.

Digitized by Google

lich der Ulcusdeformierung, soll von einem „Fernspasmus" herrühren, wie er bei verschiedenen Reizzuständen außerhalb der Duodenalwand, wie chronischer Appendicitis, Ileostase, Nieren- und Gallensteinleiden vorkommen kann[742]). Aber dabei wechseln die Schatteneinzelheiten während einer Untersuchung und sollen nach Belladonna-Darreichung verschwinden.

Functionssteigerung des Magens, bestehend in Hyperperistaltik, Hypertonus, Hypermotilität, „duodenale Magenmotilität" und Hypersecretion des Magens gelten als indirecte Symptome für Ulcus duodeni. Fehlt dabei jedes directe Röntgensymptom am Duodenum, so sei man mit der Diagnose Ulcus duodeni äußerst vorsichtig. Nur directe, locale, durch die Veränderung in der Duodenalwand verursachte Symptome können von entscheidendem Wert für die Diagnostik des Ulcus duodeni sein, in erster Linie also ist es der Nachweis des Geschwürskraters selbst, des Substanzdefectes in der Wand der Nische. Und auch der Bulbusdefect an der Curv.-major-Seite, auch wenn er die einzige Bulbusdeformierung bildet, deutet in den meisten Fällen ein Ulcus duodeni an, das fast zur Sicherheit wird, wenn gleichzeitig eine Retraction der Curv.-minor-Seite zu constatieren ist. Bulbus-Divertikel ohne Zusammenhang mit Ulcus scheinen äußerst selten zu sein[743]).

Ein Autor[744]) beobachtete bei Ulcus duodeni einmal eine constante Aufhellung mitten im Kontrastschatten des Bulbus, die mit großer Deutlichkeit auch auf sämtlichen Aufnahmen in den verschiedenen Lagen des Pat. zu erkennen war.

Mehrere Autoren[745]) betrachten einen zapfen- oder stäbchenförmigen zuweilen wurmförmig gekrümmten Pylorusfortsatz, Pylorusdorn oder -haken als pathognomonisch für Ulcus duodeni. Als Ursache für das Zustandekommen solchen Röntgenschattens wird Spasmus am Bulbus bei gleichzeitiger Pylorus-Insufficienz angenommen.

Zuweilen kann auch einmal eine peristaltische Ringwelle einen Bulbusdefect, ein Sanduhrduodenum vortäuschen[746]). Das Papaverin soll leider hier bei der Differentialdiagnose meist im Stich lassen.

Für die Diagnose des Ulcus duodeni ist noch von einiger Wichtigkeit die paradoxe Retention im Magen. Nach anfänglich beschleunigter Entleerung, initialer Hypermotilität, bleibt ein kleiner Rest stundenlang unverändert im Magen liegen. Wie dieser Vorgang zustande kommt, darüber herrscht zur Zeit noch gar keine Klarheit.

Eine dilatierte Haube, deren Schatten mehr ein kreisförmiges Aussehen hat gegenüber der normalen Gestalt, wird als Folge vermin-

---

[742]) Cole, cit. bei Aakerlund, S. 235/236.

[743]) Alle diese Ausführungen gekürzt aus der Monographie von Aakerlund.

[744]) Schlesinger, l. c. S. 289.

[745]) Bier; Stierlin; Chaoul, cit. bei Schlesinger.

[746]) Hans A. Hofmann: Zur Röntgenologie des Duodenum. Münch. med. W. 1921. Nr. 5.

Digitized by Google

derter Duodenalperistaltik angesehen. Mit fortschreitender Verdauung erfolge ein Nachlassen oder vollständiges Aufhören der vorwärtstreibenden Peristaltik des Duodenum. Nun komme es vor, daß dieses Nachlassen bzw. Aufhören einsetzt, während der Magen noch Brei enthält und seine Entleerung fortsetzt[747]). Dann bleibt der Brei abnorm lange in der Haube liegen und die Haube dehnt sich weiter als normal aus. Manchmal vermag dann die noch vorhandene motorische Kraft des Magens den Brei auch in die Pars descendens und Pars horizontalis zu treiben. (Das Bild, das dann entsteht, kann nicht mit Duodenalstenose verwechselt werden, weil bei letzterer Hyperperistaltik vorhanden ist.) Nun ist das Merkwürdige, daß dieses Nachlassen der Duodenalperistaltik während der letzten Stadien der Magenaustreibungszeit in einem Zusammenhange (direct oder indirect?) mit Ileostase und Ileodilatation steht, gleich wie wenn das überfüllte Ileum verhindern wollte, daß zu schnell Nahrung aus dem Magen nachkommt. Für Ileostasis ist wieder die häufigste Ursache Stase im Kolon.

Auch bei Ulcus ventriculi soll öfters eine sehr große Haube gefunden werden[748]). Ferner soll mitunter eine Dilatation durch Projectionsfehler vorgetäuscht werden. Aber auch Anomalien der Haube kämen vor. In einem Falle schwand nach Papaverin-Injection die Dilatation, es habe sich demnach um spasmophile Zustände im Bereich des Magens und Duodenum gehandelt[749]).

Bei geringen Graden von Duodenalstenose beobachtet man eine mehr oder weniger ausgedehnte Dilatation der Haube. Diese geringfügigeren Duodenalstenosen sind unmittelbar kaum sichtbar, die Erweiterung des Bulbus wird durch seine Füllung mit Hilfe des Duodenalschlauches festgestellt und aus ihr als secundärer Erscheinung auf die primäre Verengerung (caudal von ihr) geschlossen[750]).

Dilatation des Bulbus duodeni kommt auch als Folge von Pylorus-Insufficienz vor.

Bei Verdacht auf länger bestehendes Ulcus (gegen 95 Prozent der Duodenalulcera sitzen im Anfangsteil) ist nach der Schirmuntersuchung die Anfertigung mehrerer Röntgenogramme zu empfehlen. Zeigt auch nur eins von diesen eine ganz normal gestaltete Schattenhaube, so schließt dies die Möglichkeit eines callösen Ulcus nahezu aus, selbst wenn mehrere Bilder desselben Falles Abnormitäten zeigen. Die normale Haube oder Kappe hat scharfe, leicht geschwungene Konturen ohne Zähnung, Einkerbungen oder dgl. (s. Fig. 216A). Jeder Defect oder jedes Abweichen von dem normalen Kontur kann als pathologisch betrachtet

---

[747]) Cole l. c. Relation af lesions of the small intestine etc. Amer. Journ. of the Medical sciences, Juli 1914.

[748]) Rosenthal l. c.

[749]) Faulhaber u. Katz l. c.

[750]) O. David: Dilationen des Duodenum im Röntgenbild bei directer Füllung. Fortschritte. 1914—15. Bd. 22.

Digitized by Google

werden, wobei Constanz des betr. Befundes Bedingung ist[751]). Als indirecte Symptome gelten als wichtigste: verstärkte Peristaltik des Magens, Sechsstundenrest und mehrere Stunden nach Magenentleerung noch sichtbare Kontrastbreianhäufung im Duodenum, als gelegentliche Symptome: Hypermotilität und Hypertonus des Magens und Druckpunkte in Duodenalgegend.

Sieht die Haube wie ausgedreht und ausgerungen aus, doch so, wie wenn dabei in einzelnen großen Falten noch Kontrastbreireste zurückgeblieben sind, so haben wir einen Spasmus der Haube vor uns. Auch pflegt dabei das Lumen der Haube reduciert zu sein, zumal wenn die Spasmen jahrelang angehalten haben (wie bei chronischer Appendicitis). Es kann dann ein Röntgenbild entstehen, das einem postpylorischen Ulcus sonst entspricht; die Haube sieht dann wie narbig contrahiert aus. Dieser Spasmus (s. auch oben S. 365 bei Spasmus der Pars pylorica, der mit Spasmus der Haube combiniert sein kann) ist oft ein Zeichen gleichzeitig bestehender acuter oder chronischer Appendicitis oder auch anderer distalerer Darmlaesionen, Colonkarzinom und dgl.[752]).

Es dürfte hier vielleicht angebracht sein, einmal die ganzen in der Literatur angegebenen Symptome für Ulcus duodeni und zwar die indirecten wie die directen Symptome aufzuzählen: Indirecte Symptome: Vermehrte und vertiefte Peristaltik des Magens. Vermehrter Tonus des Magens. Sofortiger reichlicher Übertritt der Kontrastmasse durch den offenen oder sich oft öffnenden Pylorus in den Darm, dagegen später (nach 2 Stunden) verlangsamte Magenentleerung, Sechsstundenrest. Rechtsverziehung, Ptose des Magens. Auf das Stadium der Hyperperistaltik folgt ein Stadium der gänzlichen Erschlaffung der Magenwand mit einer auffallenden Hypersecretion. Außer den 3 Kardinal-Symptomen: Hyperperistaltik, Motilitätsverzögerung und Hypersecretion sollen die indirecten bisher angegebenen recht unzuverlässig sein und ebensooft bei Magenulcus vorkommen[753]). — Directe Symptome: S. vor allen die eingehenden Ausführungen oben, außerdem aber müssen, da in diesem wichtigen Punkte noch nicht das letzte Wort gesprochen ist, auch noch die Symptome aufgezählt werden, die in der Literatur des letzten Jahrzehnts mit mehr oder weniger Recht für directe Ulcussymptome angesehen worden sind: Bleibender Fleck im Duodenum. Beständiger, bisweilen unregelmäßiger Ausguß des Bulbus duodeni. Zapfenförmiger Ausguß einer Stenose des Duodenum bei fehlender Erweiterung des Magens. Bulbusdeformationen, Sanduhrbulbus, persistierender Bulbus, persistierender Ampullenfleck, parabulbäre Kontrastbreiflecken, alles als Ausdruck von Störungen des Tonus und der Peristaltik im Anfangsteil des

[751]) George u. Gerber: The Röntgendiagnosis of Duodenal Ulcer. Surgery, Gynecology and obstetrics. Sept. 1914.

[752]) Cole l. c., u. Brewer u. Cole: The Röntgenologie Diagnosis of surgical lesions of the stomach and duodenum. Annales of Surgery, Januar 1915; ferner Cole: Negative Diagnosis of surgical Lesions of the Stomach an Cap. Am. Journ. of Röntgenology. Nov. 1914.

[753]) Lorenz: Zur exakten Diagnose des Ulcus duodeni. Fortschritte. Bd. 28. 1921.

Digitized by Google

Duodenum durch das Ulcus; die Deformität des Bulbus kann die Form eines Kraters, eines Korallenzweiges, einer Incisur oder eines Füllungsdefectes haben; für frisches Ulcus sprächen spastische Zustände des Bulbus, die sich in einem starken Wechsel seiner Form äußern, für narbige Veränderungen dagegen sprächen constante Füllungsdefecte. Pylorusfortsatz, wahrscheinlich durch Spasmus der Ampulla duodeni allein oder mit narbiger, parapylorischer Stenose; Insufficienz des Pylorus, durch Compression der Versuchstechnik sich zu erkennen gebend[754]).

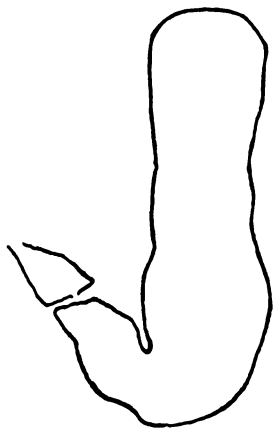

Figur 223.

Da der Anfangsteil des Duodenum freier beweglich ist als die an der Hinterwand des Abdomens fixierte Pars descendens, so folgt, daß ein irgendwie gesenkter Magen auch das Bild des Anfangsteils des Duodenum beeinflussen muß. So ist bei hochgradiger Gastroptose starke winklige Knickung der Pars superior gegen die Pars descendens röntgenologisch festgestellt worden. Die Haube erhält dadurch eine schmälere, nach rechts oben langgezogene Gestalt von characteristischem Aussehen. Auch die Pars pylorica ventriculi wird schließlich nach oben rechts verzogen; s. Fig. 223 (Section ohne pathologischen Befund an Magen und Duodenum). Bei Aufnahme in Bauchlage kommen übrigens ähnliche Bilder zustande.

Pars descendens und Pars transversa.

Ein unregelmäßiger, gefingerter Füllungsdefect an der medianen Seite des absteigenden Astes des Duodenum, ungefähr 5 cm hinter dem Pylorus, wurde als Karzinom des Duodenum angesprochen und operativ bestätigt[755]). Karzinome des Duodenum sind ganz ungemein selten.

Eine der Pars descendens duodeni angehörige, runde, scharf umgrenzte Kontrastbreistelle, die relativ große Verschieblichkeit zeigte, nicht druckempfindlich war, und tagelang nach Entleerung des Magens und Duodenums bestehen blieb, wurde als Divertikel erkannt und durch Operation bestätigt. Klinik: seit 15—20 Jahren „Magenbeschwerden" nach dem Essen; saures Aufstoßen; unabhängig vom Essen, Beschwerden in der Nacht gegen Morgen[756]).

---

[754]) Zusammengestellt nach Chaoul, Stierlin, Barcley, Bier, Campo.

[755]) Case: The Röntgen-Investigation of Carcinom of the Alimentary Tract. Interst. Med. Journal, Juli 1915.

[756]) Forssell und Key-Stockholm: Ein Divertikel an der Pars descendens duodeni, mittels Röntgenuntersuchung diagnosticiert und operativ entfernt. Fortschritte. Bd. 24, 1916. — Über Duodenaldivertikel s. auch: J. Case: Röntgen-Observations on the Duodenum with special Reference to Lesions beyond the first Portion. Amer. Journ. of Röntg. Juni 1916.

Digitized by Google

Ein Zurückfließen des Breis aus der Pars transversa in die Pars descendens bis hinauf zum Bulbus duodeni trifft man ungemein häufig an. Man findet dies fast in der Hälfte aller ulcusverdächtigen Fälle. Es ist jedoch zur Zeit noch nicht klar, ob es noch zur Norm gehört oder pathologisch ist[757]).

Angeborene Duodenalstenosen pflegen hart am Übergang ins Jejunum zu sitzen.

Naturgemäß liefert die organische Stenose typischere Bilder als die spastische.

Bei geringen Graden von Duodenalstenose beobachtet man eine mehr oder weniger ausgedehnte Dilatation der Haube. Diese geringfügigeren Duodenalstenosen sind unmittelbar kaum sichtbar, die Erweiterung des Bulbus kann in solchem Falle durch seine Füllung mit Hilfe des Duodenalschlauches festgestellt und aus ihr als secundärer Erscheinung auf die primäre Verengerung (caudal von ihr) geschlossen werden[758]).

Eine nach rechts hin geknickt verlaufende Pars descendens duodeni ist als nicht normal anzusehen. Sie spricht für Adhaesionsbildung. Autoptische Beweise sind eine Anzahl vorhanden. Man bezeichnet es am besten als „laterale Abknickung" und betrachtet sie als fast stets für Pericholecystitis sprechend[759]). Jedenfalls kann man in der Regel mit einigem Vorbehalt bei der lateralen Abknickung auf Strangbildung schließen, während Fehlen der Abknickung und anderer Adhaesionszeichen Vorhandensein von Strängen unwahrscheinlich sein läßt. Meist ist außer der Abknickung noch Abstands-Verminderung zwischen Magenausgang und Flexura hepatica vorhanden. Natürlich läßt sich nicht feststellen, ob der Strang nichtentzündlich, entzündlich oder Überbleibsel einer überstandenen Entzündung ist.

Da das Duodenum unmittelbar an der hinteren Bauchwand festgeheftet ist, so findet man eine Ptose des Duodenum äußerst selten; sie kommt wohl nur bei Myasthenie vor und sonst bei allgemeiner Enteroptose.

Bei Erkrankungen des Duodenum (und der Gallenblase) soll die Hypermotilität sich bis auf den Dickdarm erstrecken und 6 Stunden nach Nahrungseinnahme der Wismutbrei bereits bis zur Flexura lienalis vorgeschritten sein.

Auf einen merkwürdigen Befund, der als ein Divertikel oben am Endteile des Magens verblüffte (Fig. 224), wurde von verschiedenen Seiten aufmerksam gemacht; merkwürdig war der Befund insofern, als bei den

---

[757]) S. auch O. Bilfinger: Die Durchleuchtung des Duodenum. Fortschritte. Bd. 31. 1924.

[758]) O. David: Dilatationen des Duodenum im Röntgenbild bei directer Füllung. Fortschritte. B. 22. 1914—15.

[759]) Von Ehrmann und K. E. Neumann zuerst angegeben, bestätigt von Siegfried Weinstein: Zur Röntgen-Untersuchung der Pars descendens duodeni. Fortschritte. Bd. 31. 1924.

Digitized by Google

Operationen nichts Verdächtiges an der betr. Stelle des Magens getastet werden konnte. Es stellte sich indessen später heraus, daß es sich um ein Divertikel der Flexura duodeno-jejunalis gehandelt hatte.

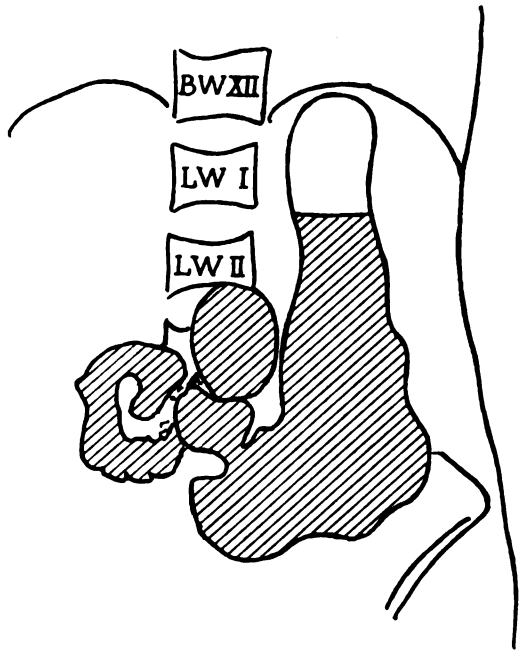

Figur 224.

Letztere hat ja bekanntlich ihre Lage meist an dieser Stelle und eine Erweiterung hier, mit Kontrastbrei gefüllt, sieht einer Ausbuchtung der kleinen Curvatur täuschend ähnlich[761]).

Jejunum und Ileum.

Allgemeines.

Eine erfolgreiche Schirmbeobachtung dieser Darmteile nach einer vollen Kontrastmahlzeit ist ungemein schwierig, besonders was das Jejunum anbetrifft, wegen des großen Wirrwarrs von Darmschlingen, deren Schatten sich allenthalben übereinander decken und infolge schnellen

[761]) Aakerlund: Magendivertikel simulierende Duodenaldivertikel an der Flexura duodeno-jejunalis. Fortschritte. Bd. 26. S. 327. — M. Zehbe: Über Duodeno-Jejunal-Divertikel (Ein Fall von funktionellem Duodenaldivertikel). Fortschritte. Bd. 28. 1921 (mit vollständigem Literatur-Verzeichnis); s. auch J. Sanlader: Ein Divertikel an der Flexura duodenojejunalis usw. Ebendaselbst. — H. Schaefer: Congenitale Anomalie des Duodenum mit Divertikelbildung. Fortschritte. Bd. 29. 1922. — W. Baensch: Röntgendiagnostik des Duodenaldivertikels und spezieller Berücksichtigung seiner Aetiologie. Fortschritte. Bd. 30. 1923 (mit ausführl. Literatur-Verzeichnis).

Digitized by Google

Vorwärtsdringens des Breis fortwährend in ihrer Übersicht und Configuration sich ändern; eine oder mehrere photographische Aufnahmen werden daher bei entsprechendem klinischem Verdacht immer nötig sein. Vielleicht empfiehlt es sich zur besonderen Untersuchung des Jejunum und Ileum, keine volle Kontrastmahlzeit zu verabreichen, sondern nur 2 oder 3 Löffel einer solchen, und das Vorrücken dieser kleinen Menge durch den ganzen Dünndarm zu beobachten. Nach Verabreichung einer vollen Kontrastmahlzeit stellen sich das normale Jejunum und Ileum im Röntgenbilde folgendermaßen dar: Wenn der Magen übernormal schnell seinen Inhalt entleert hat, so beim Bestehen einer Gastroentero-Anastomose, bei Pylorinsufficienz, Hyperacidität u. a., erscheinen Jejunum und Ileum auf der Röntgenplatte ungefähr wie ein von einer hohen Bergkuppe gesehenes wogendes Nebelmeer; nur große dichte Schleier, ohne scharfe Begrenzung, in allen, vorwiegend aber in den horizontaleren Richtungen durcheinander flutend. Je langsamer sich ein Magen entleert, um so festere Konturen nehmen die einzelnen Schlingen an und treten dann um so markanter zutage. Das hängt natürlich mit der Flüssigkeitsauslaugung zusammen. Normalerweise ist dementsprechend immer das Ende des Ileum deutlicher wie der Anfang und wie das Jejunum. Außer den letzten Ileumschlingen kommt auch niemals ein längerer continuierlicher Strang zustande, sondern nur perlschnur- oder walzenförmige Gebilde von etwa 5—10 cm Länge. Daß der Durchmesser des Dünndarms von oben nach unten allmählich abnimmt, wie bekannt, kommt im Röntgenbilde nicht weiter zum Ausdruck. Die Grenze von Jejunum und Ileum läßt sich ebenfalls nicht bestimmen, wie ja auch die Anatomen hier keine scharfe Grenze, weder an der Außen- noch an der Innenfläche kennen (s. auch nächsten Absatz dazu). — Die Art des Aussehens der einzelnen Röntgenschatten hat aber für die einzelnen Abschnitte, je nachdem sie proximaler oder distaler liegen, immer etwas Characteristisches. So trifft man in Nähe des Duodenum und vorwiegend links in der Darmbeinkamm-Gegend Schattenfiguren, ohne daß es ganze Schlingen zu sein brauchen, wie A, Fig. 225, an. Man hat ihr eigentümlich gefiedertes Aussehen mit einem Haarseil verglichen, mit Recht. Man kann auch von Feuerwerk-Radfiguren sprechen, wenn eine Schlinge in der Form wie A, Fig. 225, zu sehen ist; ist der betr. Abschnitt mehr gestreckt, so könnte man von Kornährenfiguren sprechen. Daß das Characteristische dieser Bilder durch die Kerkringschen Falten bedingt ist, ist klar. Dementsprechend ist die Fiederung am besten da ausgeprägt, wo diese Falten am zahlreichsten und tiefsten sind, also in der Pars inferior duodeni (s. Fig. 215, in der Pars superior fehlen sie bekanntlich ganz) und im oberen Drittel des Jejunum. Dann nehmen sie ab und fehlen im untersten Abschnitt des Ileum gewöhnlich ganz, laut anatomischen Angaben. Anderen eigentümlichen Schattenkomplexen, wie B, Fig. 225, begegnet man ebenfalls vorwiegend in der linken Abdominalhälfte; sie entsprechen Jejunumpartien wie A, jedoch nachdem die Hauptmasse des Kontrastpulvers die betreffenden Stellen passiert hat, und mehr oder weniger Reste davon in den Falten haften geblieben sind; Reste nur in den peripheren

Digitized by Google

Enden der Falten bringen die schneeflockenartige Tüpfelung wie C zustande. Nun finden sich die Kerkringschen Falten bekanntlich nur auf eine Strecke weit im ganzen Umfang des Darmdurchschnitts, sonst erstrecken sie sich meist nur über einen Teil des Umfanges oder umkreisen den Darm in Form einer Spiraltour. In ersterem Falle kommen natürlich Bilder wie A, Fig. 225 und wie C, Fig. 215 Duodenum, in den letzteren Fällen wie D, E, F, Fig. 225, zustande. — Weiter nach distal trifft man dann Schatten wie G, H, I an, perlschnurartige Gebilde, also alles dies normale Erscheinungen; und gegen Schluß des Ileums hin lange, fast

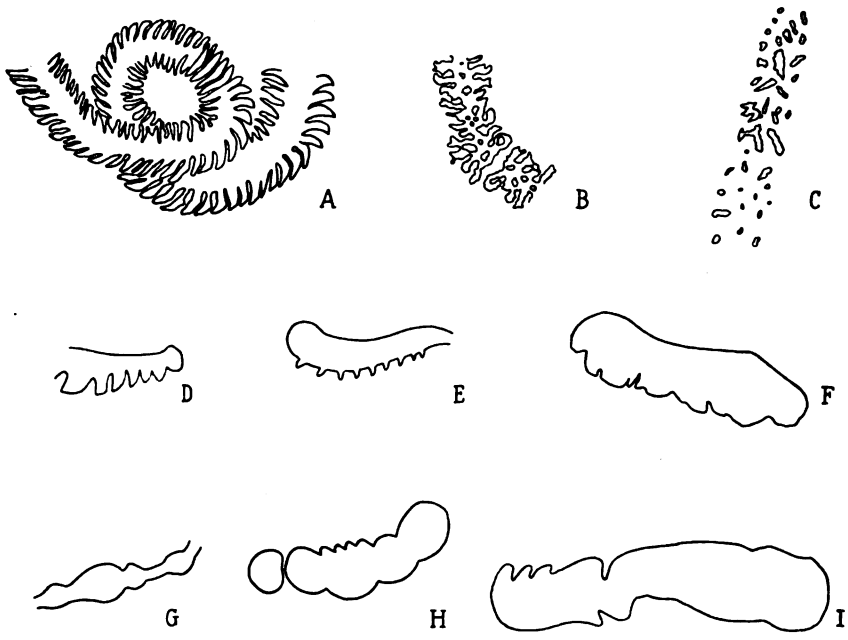

Figur 225.

ungegliederte zylindrische Stränge und Schlingen, so daß man also auf Aufnahmen etwa 3—8 Stunden nach Nahrungseinnahme Bilder, wie Fig. 226 A—I erhält. Hier sehen wir also vom Jejunum nichts mehr, sondern das letzte oder die letzten beiden Drittel vom Ileum. Wenn nur noch ein kleiner Teil der Kontrastmasse im Ileum ist, dann tritt die letzte Schlinge und ihre Einmündung ins Coecum sehr übersichtlich hervor (I, Fig. 226).

Das Röntgenschattenbild des normalen Jejunum wird auch als blumenkohlartig bezeichnet. Man kann sagen, daß gerade das „Regellose" in dem Schattengewirr auf einen normalen Dünndarm schließen läßt, während schärfer umrissene Schattenbilder, die sich auf weite Strecken verfolgen lassen, der Vermutung Raum geben, daß hier ein pathologischer Vorgang vorliegt[762]).

[762]) Faulhaber-Katz l. c.

Digitized by Google

Die Unterscheidung von Jejunum und Ileum ist, wie aus dem Vorhergehenden ersichtlich, im Röntgenbilde nicht ganz leicht. Greifen wir auf die reine Anatomie zurück: Beim Embryo und Neugeborenen sind zwei deutlich voneinander abgegrenzte Schlingengruppen vorhanden, die mitunter bei älteren Kindern und sogar beim Erwachsenen röntgenologisch sich noch trennen lassen; die Dünndarmschlingen lagern eben nicht regellos, sondern in einer ganz bestimmten Reihenfolge und entsprechend der von links oben nach rechts unten verlaufenden Radix mesenterii auch



Figur 226.

in dieser Richtung. Die Jejunum-Schlingen liegen so normalerweise links oben und zwar meist horizontal in übereinander liegenden Reihen angeordnet, während die Ileumschlingen sich mehr rechts und unten im Bauchraume befinden und in der Hauptsache vertical gerichtet sind; manche Ileumschlingen liegen beim Erwachsenen auch im kleinen Becken. Das Ileum pflegt stärker gefüllt zu sein als das Jejunum. — Über die durch die Kerkringschen Falten bedingte Fiederung des Schattens der Jejunumschlingen wurde im vorigen Abschnitt gesprochen. Diese Falten beginnen bereits an der Flexura duodeni superior und reichen zwar bis zum caudalen Ende des Dünndarms, werden jedoch nach dem Ileum zu immer seltener und niedriger. Eine feste Grenze also zwischen Jejunum

Digitized by Google

und Ileum kennzeichnen sie nicht. Die röntgenologische Unterscheidung der beiden Dünndarmgruppen läßt sich eher nach der verschiedenen Localisation und der verschiedenartigen Form der gefüllten Schlingen treffen, aber eine erkennbare Grenze zeigt auch das Röntgenbild nicht an. Das Jejunum hat nur — wie erwähnt — mehr Kerkringsche Falten, das Ileum hat zusammenhängendere und bandartige Form, unter Umständen auch typische Segmentation seiner Schlingen. Je tiefer sie liegen, bei Ptose tief im kleinen Becken, um so schwerer lassen sich die einzelnen Schlingenschatten verfolgen und voneinander trennen, s. Fig. 226. Da der Inhalt der Ileumschlingen dichter ist, ist auch ihr Schatten kräftiger als der der Jejunum-Schlingen. Infolge des längeren Mesenterium ist die Lage der Ileumteile nicht ganz so gesetzmäßig wie die des Jejunum. Bei Tumoren des kleinen Beckens, bei Gravidität und gefüllter Harnblase legen sich die Ileumschlingen um den Tumor usw. herum. Aber auch bei Bauchlage gesunder jugendlicher Personen und bei Kindern soll eine diesbezügliche Schattenaussparung ersichtlich sein. — In Hernien lassen sich mitunter Jejunum- von Ileumschlingen unterscheiden, oft sogar besser unterscheiden, da übersichtlicher[763]).

Die letzte Ileumschlinge scheint eine besondere motorische Rolle zu spielen. Man hat dort Peristaltik ähnlich wie am Magen beobachtet[764]). Am besten ist die letzte Schlinge naturgemäß dann zu übersehen, wenn alle anderen Schlingen frei von Kontrastbrei sind. Der Übertritt ins Coecum scheint dabei nicht continuierlich, sondern in Intervallen zu erfolgen, wobei eine Öffnung und Schließung eines musculären Ringes vor sich zu gehen scheint, „Sphincter ileo-coecalis Hertz". Seine Aufgabe ist ähnlich der des Pylorus. Das Einfließen des Kontrastbreis ins Coecum erfolgt normalerweise von der 3. bis zur 7. Stunde, auch je nach Schnelligkeit der Magenentleerung.

Normalerweise sieht man die untersten Ileumschlingen in Höhe der Symphyse. Bei Enteroptose hingegen sieht man sie mehr oder weniger ins kleine Becken eingesunken. Palpabel von außen sind diese Schlingen dann natürlich nicht mehr. Bei hochgradiger Enteroptose kann noch 12 Stunden nach Einnahme des Kontrastbreis das Ileum größere Schattenmassen zeigen; normalerweise soll es in längstens 8 Stunden leer sein.

Was Senkungen des Dünndarms betrifft, so ist wohl sicher, daß bei allgemeiner Enteroptose auch der Dünndarm mit gesenkt ist, und an einigen wenigen Stellen der Röntgenliteratur finden sich dementsprechende kurze Bemerkungen, ohne daß systematische Untersuchungen vorgenommen zu sein scheinen. Bei den Bildern Fig. 226 ist ja bei einigen der Dünndarm weiter herabreichend zu sehen als bei anderen. Indessen kann nicht allzuviel Wert darauf gelegt werden, erstens weil die Skizzen nicht orthodiagraphisch sind, zweitens, weil bei einigen dieser Fälle, z. B.

[763]) Nach Rieder: Die anatomische und röntgenologische Unterscheidung von Jejunum und Ileum. Fortschritte. Bd. 31. Kongreßheft 1923.

[764]) G. Schwarz l. c. — Busi-Rad. med. 1921.

Digitized by Google

bei C, Gastroptose und Pyloroptose vorhanden war, aber der Dünndarm hoch liegt, während bei B der Dünndarm tiefer zu stehen scheint, aber keine Gastroptose oder Enteroptose vorlag. Bei A allerdings, wo der Dünndarm tiefer liegt, war tatsächlich auch Gastroptose mit Pyloroptose vorhanden. Man darf nach diesen Ausführungen wohl alle Bilder von Fig. 226 für normal, resp. noch normal ansprechen, oder wenigstens als Dünndarmlagen, die als solche klinisch keine besonderen Beschwerden machten; denn in keinem dieser Fälle wiesen klinische Zeichen auf den Dünndarm hin.

Hebungen des Dünndarmconvolutes kommen bei Tumoren des kleinen Beckens vor.

Die Schlingen des Jejunum sind normalerweise selten topographisch genauer zu bestimmen, da sie vom Chymus sehr schnell durcheilt werden. Infolgedessen ist es kaum einmal möglich, eine Lage-Anomalie festzustellen.

Abnorme Tieflage des Endteiles des Ileum und Retention des Kontrastbreies hier noch 12—24 Stunden nach der Mahlzeit infolge der dadurch entstehenden Knickung der betr. Schlinge hat man als Lanes Knick bezeichnet.

Eine Invaginatio ileo-coecalis kann vorhanden sein und doch eine per os gegebene Kontrastmahlzeit den Darm glatt passieren[765]).

Was den Übergang des Duodenum ins Jejunum anbetrifft, so liegt die sogenannte Duodenojejunalschlinge meist links neben dem Nabel, aber auch recht häufig hoch oben im linken Hypochondrium, nicht weit entfernt von der Flexura lienalis coli; manchmal auch in der Gegend der Linea alba, manchmal auch nach rechts bis in die Gegend des Mac Burneyschen Punktes reichend. (Die Duodenojejunalschlinge und der Übergang des Dünndarms ins Coecum sind fixiert[766]).

Verschiedene Einzelheiten.

Knackwurstbreite, sich aufstellende überfüllte Dünndarmteile, in Form von isolierten „aufgerollten" Schlingen werden als typisch für Stenose, die gar nicht hochgradig zu sein braucht, angesprochen[767]). Bei länger dauernden Stenosen mit starker Stase zeigen einzelne Schlingen eine ausgesprochene Rippung, die durch die vergrößerten Kerkringschen Falten bewirkt wird, die vielleicht auf ödematöse Schwellung zurückzuführen sei. Bei hochgradigen lang dauernden Stenosen kann die Dilatation der Dünndarmschlingen gewaltige Grade erreichen.

Im Jejunum und Ileum sollen normalerweise Misch- und Knetbewegungen zu beobachten sein[768]). Eine häufchenförmige Inhaltsmasse wird in einigen Sekunden zu einem breiten Bande ausge-

[765]) F. M. Groedel: Die Invaginatio ileocoecalis im Röntgenbild. Fortschritte. Bd. 22. 1914—15.

[766]) David: Dünndarmstudien. 10. Röntgenkongreß 1914.

[767]) G. Schwarz im Lehrbuch Schittenhelm 1924.

[768]) Nach kinematographischen Untersuchungen von Kästle und Brügel.

Digitized by Google

walzt und wieder zusammengeballt, dann Ruhepause, dann Wiederholung des Vorgangs, der sich in 18 Sekunden dreimal abspielt (= Mischbewegung). Eine bandartige Masse wird in mehrere kugelige Segmente geteilt, so daß ein perlschnurähnliches Aussehen resultieren kann (= Knetbewegung). Weiterbefördert wird der Brei im Dünndarm, indem zuerst eine häufchenförmige Masse, die vorher der Knetbewegung unterlag, zu einem Bande ausgezogen wird, sich dann in Bewegung setzt, eine Umbiegungsstelle des Darmes durchläuft, nach etwa 12 cm wieder zum Knäuel wird und halt macht.

Adhaesionen des Jejunum oder Ileum sind wohl nur dann diagnosticierbar, wenn sie zu einer Stenosierung des Lumens geführt haben, die Stauung von Darminhalt zur Folge hat.

Die letzten Ileumschlingen zeigen normalerweise keine deutliche Peristaltik, wohl aber soll solche bei Stenosen zu beobachten sein.

Längeres als normales Verweilen von Kontrastmahlzeit in der letzten Dünndarmschlinge bei leichter Erweiterung derselben und zuweilen Vorhandensein von Gasblasen findet man dann bei Ileocoecaltuberculose, wenn die Ileocoecalklappe insufficient ist (s. auch unter „Dickdarm").

Bildung eines Flüssigkeitsspiegels unter Gas in weiter abwärts gelegenen Dünndarmschlingen und hier multipel sprechen in erster Linie für tuberculöse Darmgeschwüre[769]).

Peristaltische Verschiebung einer dicken prallen Füllung zwischen zwei Contractionsringen auf eine große Darmstrecke hin wird als Stenosensymptom angegeben. Die Stenose kann dabei weit hinter dieser Partie liegen[770]).

Wenn, nachdem der Kontrastbrei in toto den Dünndarm bereits verlassen, ein Kontrastbreirest noch längere Zeit an gleicher Stelle liegen bleibt, so spricht dies für eine ulcerierte Stelle (Tumor). Will man sicher gehen, ob die betr. Stelle nicht etwa dem Dickdarm angehört, so schließe man zur Klärung einen hohen Kontrasteinlauf an[771]).

Abnorm starke Füllung der in der rechten Beckenhälfte liegenden letzten Ileumschlinge und verzögerte Vorwärtsbeförderung ins Coecum hat bei Atonie (und Ptose) des Dünndarms statt (meist bei Habitus asthenicus vorkommend).

Übernormal langer Aufenthalt des Kontrastbreies im Ileum kann bei stärkerer Enteroptose vorkommen, auch bei Diabetes wird es mit Insufficienz der Ileocoecalklappe beobachtet[772]). Normalerweise ist der Dünndarm etwa nach 7 Stunden leer. Bei Ascendenz-Obstipation (s. später) sowie bei vielen Erkrankungen der Typhlongegend kann das lange Gefülltbleiben der letzten Ileumschlingen 12—24 Stunden p. c. auch durch retrograden Transport ins Ileum bedingt sein.

---

[769]) Alfred Weil l. c. S. 365.

[770]) Novak: Zur röntgenologischen Diagnose der Dünndarmverengerung. Wiener klin. Wochenschrift. 1912, Nr. 52.

[771]) David l. c.

[772]) Case l. c.

Digitized by Google

In Verbindung mit auftretender Schmerzhaftigkeit beim Füllen des Coecum mit Kontrasteinlauf soll die Insufficienz der Valvula Bauhini geeignet sein, die klinische Diagnose „Perityphlitis chronica" zu stützen[773]).

Eintreten der Kontrastmasse eines hohen Einlaufs in das Ileum besagt (falls nicht ein forcierter Druck des Einlaufs solches bewirkte), daß eine Insufficienz der Valvula Bauhini vorliegt. Die Röntgenforschung hat gezeigt, daß diese Insufficienz ungemein viel häufiger ist, als man bisher annahm. Die Ätiologie ist noch nicht ganz geklärt, es werden vermutet: anatomische Bildungsanomalien, zu starke Ausdehnung des Colon ascendens, katarrhalische Affectionen des Coecum und chronisch perityphlitische Processe. Alle Untersucher nennen diese Insufficienz ein Symptom, nicht eine selbständige Krankheit. Jeder sechste Fall von Obstipation soll sie zeigen, doch weiß man nicht, ob die Obstipation die Ursache oder die Folge der Insufficienz ist. Die Füllung des Dünndarms bei hohem Einlauf soll jedoch ausbleiben, wenn Patient vorher mit Appetit Nahrung zu sich genommen hat. Der Reflex bei der Nahrungsaufnahme scheint also auszureichen, um eine Sphincter-Contraction herbeizuführen. Nach neueren Untersuchungen an großem Material[774]) ist eine insufficiente Ileocoecalklappe immer pathologisch; bei acuter Dilatation des Kolon soll eine zeitweise Insufficienz vorkommen. Nicht Diarrhoe, wie man bisher angenommen habe, sondern Ileostasis dürfte bei Insufficienz der Klappe gleichzeitig bestehen.

Dickdarm.

Allgemeines.

Der Dickdarm des Neugeborenen und des Kindes.

Vom Dickdarm des Neugeborenen ist mit Röntgenstrahlen festgestellt, daß er sich in seinem proximalen Teile sehr lebhaft bewegt, auf jeden Fall lebhafter als beim Erwachsenen. Das Coecum liege sehr hoch. Das Colon transversum bilde einen nabelwärts convexen Bogen. Der Scheitelpunkt der Flexura lienalis überrage weit die Höhe der Flexura hepatica. Die Abknickung erfolge sehr scharf. Der absteigende gerade Teil des Kolons sei kurz, dafür sei das Sigma um so länger; es schlage sich mit einer mächtigen Schlinge in großem Bogen bis zur rechten Darmbeinschaufel herüber[775]). Das Kind soll nach anatomischen Angaben mit einer langen Flexura sigmoidea geboren werden, aber während der ersten Lebensjahre wachse der übrige Teil des Kolons auf Kosten des Sigmoids, so daß am Ende des fünften Lebensjahres die relative Länge des letzteren normal sei. Nach röntgenologischen Forschungen mögen solche

[773]) Lohfeldt: Zwei Fälle von Insufficienz der Valvula Bauhini bei Perityphlitis chronica. Fortschritte. Bd. 22, 1914—15.

[774]) Case: Further Röntgen-ray studies on the ileo-cecal valve and the appendix. Americ. Journ. of Röntgenology, August 1914. — S. auch Dietlen: Die Insufficienz der Valvula ileocoecalis im Röntgenbilde. Fortschritte. Bd. 21, 1913—14.

[775]) E. Vogt: Über den weiteren Ausbau der Röntgen-Diagnostik für die Anatomie und Physiologie des Neugeborenen. Fortschritte. Bd. 30. 1. Kongreßheft 1922.

Digitized by Google

Fälle vorkommen können, die Regel aber sei dies nicht. Ein mit einem langen Sigmoid geborenes Kind behalte solches sein ganzes Leben lang[776]). Es scheint, daß Schlingenbildung an verschiedenen Stellen des Dickdarms angeboren vorkommen kann. Am beschwerdelosesten besteht sie im Sigmoid, an den anderen Stellen des Kolons soll sie oft die Ursache hochgradiger Obstipation (Jugendlicher) sein[777]).

Bei Megakolon wird durch die mächtigen Luftansammlungen die Leber mitunter vollständig weggeleuchtet, so daß man sich verleiten lassen könnte, eine erhebliche Verlagerung der Leber anzunehmen. Im geringsten Zweifelfalle fertige man eine Dorsalaufnahme an, bei der die an normaler Stelle sitzende Leber deutlichst sich darstellt[777a]).

Der Dickdarm des Erwachsenen.

Aus der normalen Anatomie sei erinnert, daß der Dickdarm des Erwachsenen im Durchschnitt 6—8 cm dick und 130—160 cm lang ist. Davon mißt das Coecum plus Colon ascendens 25 cm, das C. transversum 50 cm, das C. descendens 25 cm und das C. sigmoideum 45 cm. Coecum und Colon transversum sind leicht beweglich, die Flexura coli dextra hängt lose am unteren Pol der rechten Niere, die Flexura coli sinistra ist gut fixiert (durch das straffe Ligamentum phrenico-colicum an der vorderen Bauchwand bzw. dem Zwerchfellansatze).

Bei Dickdarm-Untersuchungen, zumal bei Verstopfung, geschieht die Untersuchung am besten so, daß Pat. am Tage vor der Untersuchung dasjenige Abführmittel erhält, das ihm auch sonst ausreichende Erleichterung gebracht hat und am Abend noch ein Klystier von 1 l lauwarmem Wasser. Diät, Beschäftigung, Körperbewegung sollen die gewohnten bleiben[778]).

Das Characteristische der Röntgenbilder[779]) des normalen Dickdarms, wenn Kontrastbrei per os genommen wurde, ist folgendes: Coecum und Colon ascendens sind continuierlich angefüllt, ebenso die rechte Hälfte oder zwei Drittel des Colon transversum, mitunter auch noch die linke Flexur. Frühestens von der Mitte des Transversum aus

[776]) Kerley u. Lé Wald: Digestive Disturbances in Infants and Children. New York 1923 (Holber).

[777]) S. ferner auch: Dr. Buchheim: Die Bedeutung der Röntgenologie des Magen-Darmkanals im Säuglingsalter für seine Physiologie und Pathologie. Arch. f. Kinderheilk. Bd. 72. Heft 1. 1922.

[777a]) Kerley und Le Wald l. c.

[778]) Schlesinger, l. c. S. 326—327.

[779]) G. Schwarz: Klinische Röntgendiagnostik des Dickdarms und ihre physiologischen Grundlagen. Berlin 1914 (Springer); s. ferner die unter „Magen" angeführte Literatur, ferner Aubourg: La röntgénographie del'intestin. Arch. d'Elektr. méd. 1911. — Haenisch: Über die Leistungen des Röntgenverfahrens bei den Untersuchungen des normalen und pathologischen Dickdarmes. Münch. med. Wocheschr. 1911, S. 2768 und Röntgentaschenbuch, Bd. 4, 1912. — Faulhaber-Katz: Die Röntgendiagnostik der Darmkrankheiten. Halle 1919 (Marhold). — R. D. Carman: The Röntgen-Diagnosis of Discases of the Alimentary Canal. 1921. Verlag Saunders, Philadelphia-London.

Digitized by Google

beginnt der Brei in vereinzelte größere Brocken überzugehen, die einzeln oder zu mehreren in der linken Transversumhälfte, in der linken Flexur im C. descendens und C. sigmoideum angetroffen werden. Die mehr oder weniger frühe Zertrennung des continuierlichen Kotstranges in einzelne Knollen hängt von der mehr oder weniger schnellen Auslaugung und Trockenknetung durch die Darmbewegungen ab.

Ganze Anfüllung des Kolon vom Coecum bis Rectum (so wie in Fig. 230 A u. B) pflegt ein Zeichen von Hypermotilität zu sein. Diese Ausbreitung ist wohl die Folge stürmischer Darmbewegungen.

Was die Förderung des Dickdarminhalts im ganzen bei normaler Function anbetrifft, so sei Folgendes bemerkt[780]): 4 Stunden post coenam beginnt sich das Coecum zu füllen, unter zunehmender Füllung senkt es sich etwas. Bis zum Anfangsteil des Querkolons (5—6 Stunden) rückt der Kopf des Kontrastchymus gleichmäßig vor. Dann setzen im Querkolon kräftige Haustrenbewegungen ein, unter deren Einfluß die Massen nicht nur stark zerschnürt, sondern auch am Kopf der Kotsäule mehrfach retrograd und dann noch anterograd verschoben werden. Um die zwölfte Stunde langt die Schattensäule im Sigma an und besitzt um diese Zeit etwa die größte Längenausdehnung. Im unteren Descendens und im Sigma dann bald größere und kleinere Vorwärts-, bald wieder Rückwärtsverschiebungen. Nach 24 Stunden ist die Hauptmasse im Sigmoideum und in der Ampulle wurst- und ballenförmig angesammelt. Gleichzeitig im Descendens und im Querkolon kleinere, durch schattenfreie Zwischenräume getrennte Ansammlungen in verschiedenen Formen. Auch im Coecum und Ascendens noch einzelne bröcklig flockige Breireste. Bis 48 Stunden nach Einnahme der Kontrastmahlzeit sind noch Breibröckel im Kolon nachweisbar. Wahrscheinlich wechseln Perioden größerer Tätigkeit mit solchen geringerer Tätigkeit im Dickdarm ab.

Wechselt die Lage und Form des Dickdarms, ganz abgesehen von dem Einfluß der Körperstellung, bei ein und demselben Menschen in kurzer Zeit, so hat das an und für sich nichts Pathologisches zu bedeuten. Es ist dies meist lediglich durch den augenblicklichen Grad der Füllung des Darms und auch des Magens bedingt.

Wie bereits oben erwähnt, langt bei normaler Darmtätigkeit der Kontrastbrei 2—4 Std. post coenam im Coecum an. Die letzten Reste aus dem Dünndarm treten nach 8—9 Stunden ins Coecum über.

Coecum und Colon ascendens.

Coecum und Ascendens haben normalerweise wenig tiefe, den Plicae semilunares entsprechende Einschnürungen, etwa halb so tief und doppelt so breit, wie die Haustren des C. transversum. Das Coecum ist 7 cm lang; vom Ascendens wird es bekanntlich durch die Habenula coeci (Taenia mesocolica) abgegrenzt. Im Röntgenbilde ist aber diese Grenze

[780]) Nach Rieder: Die physiologische Dickdarmbewegung beim Menschen. Fortschritte. Bd. 18. Die Zeiten gelten für Wismutbreie.

Digitized by Google

selten zu sehen, nämlich nur dann, wenn diese Habenula besonders gut ausgebildet ist.

Normalerweise liegt etwa die Hälfte der Höhe des Coecum-Ascendens-Schattens im Darmbeinschaufel-Schatten.

Retrograde Transporte (lebhaftes Hin- und Herschieben des Inhaltes) im proximalen Kolon sind eine physiologische Erscheinung.

Rückt das Coecum bei linker Seitenlage um Handbreite nach innen gegenüber seinem Orte bei aufrechter Stellung, s. Fig. 227, dann kann man von Coecum mobile sprechen. Letzteres soll bekanntlich der Appendicitis chronica ähnliche klinische Erscheinungen machen[781]). Zur Zeit legt man dem Coecum mobile nicht mehr die pathologische Bedeutung zu wie früher.

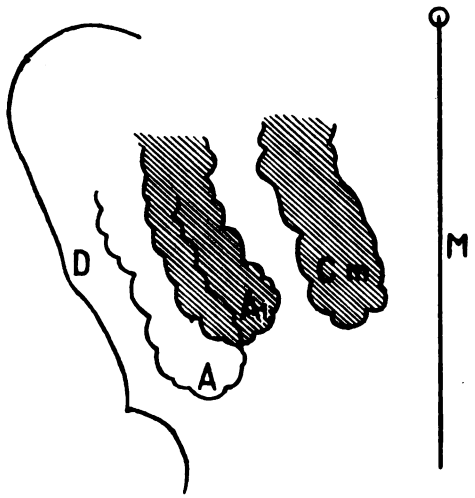

Figur 227. Orthodiagramm zum Nachweis des „Coecum mobile".[782])

M = Mittellinie, D = Darmbeinkamm, A = Ascendens im Stehen, A 1 = normales Ascendens in linker Seitenlage, C m = „Coecum mobile" in linker Seitenlage.

Normalerweise liegt das tiefste Ende des Coecumschattens bei aufrechter Stellung 1—2 Querfinger oberhalb des Zentrum der Hüftgelenkpfanne. Wegen seines im Gegensatz zum Colon ascendens längeren Mesenterium ist es palpatorisch meist ausgiebig beweglich.

Am proximalen Kolon kommen kleinste Bewegungen normalerweise in sehr langsamem Tempo vor. Die Art dieser Bewegungen wird zur Zeit noch verschieden angegeben, so als geringe stetig erfolgende Konturveränderungen, als concentrische Contractionen und Erweiterungen, als kleine Pendelbewegungen und ähnlich.

Fixierte Verschiebung des Coecum und Ascendens medialwärts kann statthaben bei rechtsseitigem Psoas- (Iliacal) Absceß, Senkungsabsceß[783]).

Intraperitoneale vom Coecum selbst ausgehende Abscesse appendicitischer oder tuberculöser Natur, ferner Adnextumoren des Ovarium machen eine derartige Verschiebung nicht, weil die Mesenterialfixation dies verhindert.

Ist etwa 3—6 Stunden nach Einnahme einer Kontrastmahlzeit per os an Stelle des Coecum (und Colon ascendens) eine Schattenlücke vor-

[781]) Wilms.
[782]) Nach Schwarz l. c.
[783]) Stierlin.

Digitized by Google

handen, während die unterste Dünndarmschlinge noch mit Kontrastinhalt gefüllt ist und jenseits des Coecum (u. C. ascendens) das Colon transversum wieder als normaler, voller Schattenriß erscheint, so ist bei entsprechendem klinischen Befunde (Blut, Eiter im Stuhl, Resistenz an der betr. Stelle, Fieber, oder auch nur etwa kolikartige, intermittierend auftretende Schmerzen bei einem Tuberculösen) begründeter Verdacht auf Ileocoecal-Tuberculose vorhanden. Der tuberculös erkrankte Kolonabschnitt ist und bleibt im Bilde gleichsam ausgelöscht, er ist zu keiner Zeit der Untersuchung als voller Schatten sichtbar. Man hat den Eindruck, daß der Kontrastschatten, sobald er beim Coecum anlangt, dieses so rasch durcheilt, daß es nie Zeit hat, sich zu füllen: Circumscripte Hypermotilität. Dieselbe ist sowohl vorhanden, wenn sich die Tuberculose als geschwüriger Proceß auf die Schleimhaut beschränkt, also auch wenn sie durch schwielige Induration den betreffenden Darmabschnitt bereits zu einem starrwandigen Rohr verwandelt hat[784]). Die Ileocoecalgegend ist bekanntlich eine Praedilectionsstelle für die Entwickelung einer solitaeren Darmtuberculose. Aber nicht nur für Tuberculose ist das Symptom characteristisch, sondern allgemein für einen chronisch entzündlichen indurativ-ulcerativen Proceß in der ileocoecalen Gegend (Karzinom, Lues und eventuell Aktinomykose können da noch in Betracht kommen[785]). — Übrigens soll bei Ileocoecal-Tuberculose das Coecum-Ascendens auffallend kurz sein, so daß die rechte Flexur den Darmbeinkamm selten überragt. — In manchen Fällen von nichtstricturierender tuberculöser oder krebsiger Infiltration des Coecum fehlt übrigens der klinische „Stierlinsche Befund" (wie man die ganze Erscheinung genannt hat). Die Röntgendiagnose ist aber gleichwohl in solchen Fällen möglich durch Beachtung der abnormen Kleinheit des Coecum-Ascendens-Schattens und der Unschärfe und Zerklüftung seiner Konturen, sowie der Beschleunigung seiner Entleerung[786]). — Die Untersuchung mittels Kontrasteinlaufs ist bei Ileocoecal-Tuberculose entbehrlich. Doch sei bemerkt, daß auch damit die characteristische Leerheit des erkrankten Darm-Abschnittes nachgewiesen werden kann. Man hat hierzu eine Aufnahme des mit dem Kontrasteinlauf gefüllten Kolon und eine zweite nach teilweiser Entleerung des Einlaufs zu machen. Die letztere zeigt dann in günstigen Fällen den groben Ausfall des Coecum-Ascendens-Schattens[787]).

Es kommen Fälle vor, wo zur Zeit der Röntgenuntersuchung (per os) nur Coecum, C. ascendens und vom C. transversum erst ein Viertel bis ein Drittel angefüllt ist, diese Transversumpartie aber so stark nach unten

---

[784]) Stierlin: Röntgenographie in der Diagnose der Ileocoecaltuberculose. Münch. Med. Wochenschr. 1911, Nr. 23; letzte Zusammenfassung bei Stierlin: Klinische Röntgendiagnostik des Verdauungskanals. S. 474. Wiesbaden 1916.

[785]) Révész: Positives und negatives Stierlin-Symptom bei Ileocoecal-Tuberculose. Fortschritte. Bd. 26, 1918.

[786]) Faulhaber: Zur Diagnose der nicht stricturierenden tuberculösen und karzinomatösen Infiltration des Coecum-Ascendens. Fortschritte. Bd. 24, 1916.

[787]) Stierlin l. c.

Digitized by Google

hängt, daß sie Coecum und Ascendens etwas überlagert. Dann wird im Groben das Bild eines stark dilatierten Coecum und Ascendens vorgetäuscht. Sichere Klärung erfolgt durch Palpation mit Holzlöffel, Hand oder durch Baucheinziehen. Dieser Parallelverlauf des rechten Teils des C. transversum kommt aber auch bei wirklich dilatiertem Coecum vor, bei gleichzeitig normaler Höhe der adhaerenten rechten Flexur. Es soll dies ein typisches Bild von Coecalretention sein[788]).

Breite Ausfüllung des Coecum und Ascendens und des Rectum (Fig. 228 B), während dazwischen nur wenige Brocken auf dem Wege durchs Transversum und Descendens begriffen sind, bedeutet eine häufige Form der Verstopfung (atonische Obstipation vom Ascendenstypus)[789]) A = normales Bild dagegen.

Bleibt der Speisebrei 2—3 Tage im Coecum liegen, so ist Verdacht auf habituelle Torsion des mobilen Coecum[790]).

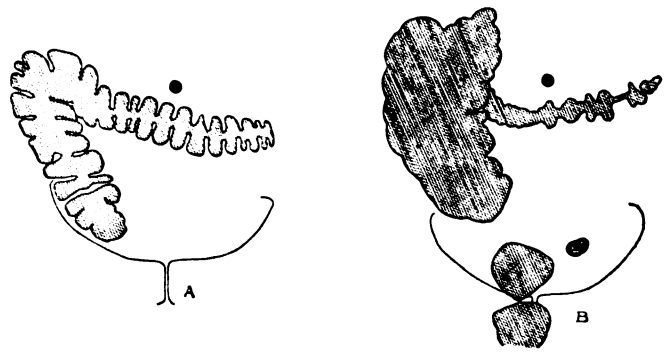

Figur 228.

Das Bild eines angefüllten, nicht erweiterten Coecum und Ascendens, während alle übrigen Dickdarmpartien leer sind, entspricht der Norm, wenn eine Defaecation vorhergegangen ist.

Auffällige Defecte in der Kontrastfüllung des atonischen (bzw. atonischen und dilatierten) Coecum haben meist nichts weiter zu bedeuten, sondern rühren davon her, daß infolge Stasis im Coecum sich Teile der nachfolgenden kontrastmittelfreien Mahlzeit in die Kontrastmahlzeit eingeschoben haben. Klarheit wird dadurch, daß die Defecte bei verschiedenen Untersuchungen ihre Lage wechseln; ähnliches gilt von den durch Spasmen vorgetäuschten Defecten. Ständig bleibende Defecte, auch bei späteren Kontrast-Kontrollmahlzeiten sprechen für Adhaesionen[791]).

[788]) Nach Jackson: Surg. Gyn. Obs., Vol. 9, p. 280; ciciert bei Skinner: The interpretation of pericolic membranes. Amer. Journ. Röntgenology, Okt. 1914.

[789]) Nach Stierlin. Münchener med. Wochenschr. 1911, Nr. 36.

[790]) Siehe Klose- Die habituelle Torsion des mobilen Coecum. Ein typisches Krankheitsbild. Münch. med. Wschr. 1910; ferner Klose: Klinische und anatomische Fragestellungen über das Coecum mobile. Beitr. z. klin. Chir. 1909.

[791]) Skinner l. c.

Digitized by Google

Bei Beurteilung einfacher chronischer Obstipation bedenke man bezüglich Diagnose des Sitzes der Störung folgendes: Langsames Vorrücken des Breies im proximalen Kolon kann auch durch Rückstauung vom Sigmoideum her bedingt sein. Wenn allerdings das distale Schattenende des Breies in normalem oder nur wenig verlangsamtem Tempo abwärts wandert, im proximalen Kolon aber trotzdem abnorm lange ein tiefer Schatten liegen bleibt, so ist über den Sitz der Störung in letzterem kein Zweifel[792]).

In mehreren Fällen, darunter zweien nach Entfernung des Proc. vermif., fand Verfasser viele Stunden nach Entleerung des Kolons im blinden Ende des Coecum noch eine kleine Menge, etwa ein bis zwei Eßlöffel, Kontrastbrei zurückgeblieben; s. Fig. 229. Die Patienten (Frauen und Mädchen) klagten über recht erhebliche Beschwerden. Verfasser hielt den Röntgenbefund für ein Zeichen von Adhaesion am Coecum, und findet die gleiche Ansicht bei einem anderen Autor vertreten[793]). Es wird dort kurz als „Coecumstase" bezeichnet. Selbst durch kräftige Abführmittel werde der Rest nur wenig beeinflußt. Das Zeichen habe deswegen vielleicht für die röntgenologische Appendicitis-Diagnose Bedeutung insofern, als sie Verwachsungen des coecalen Endes anzeige und rein functionelle Störungen in der Ileocoecalgegend auszuschließen scheine. In einem anderen Falle (nach Entfernung des Processus) fand Verf. das gleiche Zurückbleiben einer Kontrastbreimenge während mehrerer Tage in der rechten Flexur. (Weiteres über „Appendicitis" siehe nächsten Abschnitt.)

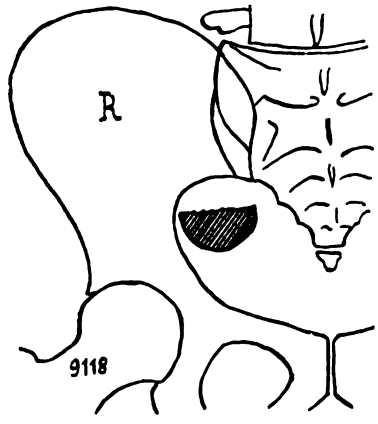

Figur 229.

Nach anatomischen Angaben[808]) kann das Colon ascendens eine quer S-förmige derartige Knickung zeigen, daß beinahe der zu- und abführende Darmschenkel in Parallelstellung liegen. Ferner kann es, eine andere Varietät, wegen sehr kurzen Mesocoecum weiter oben in der Höhe der normalen Lumbalkrümmung liegen. An Stelle des Coecum liegt dann in der Fossa iliaca die letzte Ileumschlinge. Das Colon ascendens kann dann eine medialwärts gerichtete Schlinge bilden („Dystopia coeci superior congenita").

Manchmal fehlt direct die Flexura hepatica, das Ascendens geht direct ins Colon transversum über. Man hat für diese Fälle Adhaesionen angenommen (s. Fig. 234). Diese Erklärung hat viel für sich, zumal die

[793]) E. Schlesinger l. c.

[792]) Stierlin: Über chronische Functionsstörungen des Dickdarms. Ergebnisse der inneren Medizin und Kinderheilkunde, Band 10, 1913.

[808]) Brosch, cit. nach G. Schwarz.

Digitized by Google

Erscheinung relativ selten vorkommt. Vielleicht ist oft nur eine angeborene Kürze des Colon schuld an dieser Erscheinung.

Bei entsprechendem klinischen Verdacht und zentraler größerer gelappter Schattenaussparung im Coecum (nach Einlauf) denke man an Intussusception des Ileum-Endes ins Coecum.

Links liegendes Coecum und C. ascendens bei normal liegenden Magen kommt vor angeboren bei nicht erfolgter Rotation des Colon[809]).

Processus vermiformis[794]).

Zur Anatomie und Physiologie: Der Processus ist im Mittel 9 cm lang, man hat aber Längen von 2,5 bis 24 cm gefunden. Er geht für gewöhnlich von der tiefsten Stelle des Coecum ab, bisweilen auch höher oben nahe der Ileocoecal-Klappe. Normalerweise ist er kommaförmig oder S-förmig. Er kann frei ins kleine Becken herabhängen, oder sich am Coecum seitlich anlagern, oder vor oder hinter dem Coecum hinaufziehen. Letztere, die „retrocoecale" Lage mit secundärer Fixation an das Peritoneum parietale soll von besonderer Bedeutung sein. Hinsichtlich Function kann man sehen, daß Kontrastbrei in die proximale Appendixpartie eingepreßt wird, gleichzeitig mit peristaltischen Bewegungen an der Coecumwand, in der Nachbarschaft des appendicalen Orificium. Hin und wieder contrahiert sich die proximale Appendixpartie und der Inhalt wird dann vorwärts geschoben in die Appendix, unter Umständen auch zurück gegen das Coecum[795]). Die normale Appendix werde in der Regel nach 1—2 Tagen wieder baryumfrei, bei besonders langen Wurmfortsätzen sei eine Verweildauer von 5 Tagen noch normal. Auf Serienaufnahmen in minutenlangen Intervallen seien sichtbare Zerschnürungen des Inhalts durch langsam wechselnde Segmentierbewegungen und auch schlangenartige Bewegungen festzustellen.

Während man bis etwa 1911 annahm, daß der Wurmfortsatz im Röntgenbilde unsichtbar sei, da er sich nicht mit Kontrastmahlzeit fülle, tauchten von diesem Zeitpunkt ab vereinzelt in der Literatur Bemerkungen auf, daß man einen deutlichen Appendixschatten in

---

[809]) Entsprechende Bilder u. Skizzen s. bei Kerley u. Le Wald l. c.

[794]) Schwarz, Groedel l. c., Cohn: Der Wurmfortsatz im Röntgenbilde. Deutsche med. Wochenschr. 1913, Nr. 13 und 10. Deutscher Röntgenkongreß, S. 87. — Desternes et Baudon: Quelques röntgénographies de l'appendice ileocoecal. Arch. d'electr. méd., Bd. 20, 1912. — Case: Further Röntgen-ray studies on the ileo-cecal valve and the appendix. Amer. Journ. of Röntgenology, August 1914. — Gourcerol: la röntgénographie de l'appendice. Paris 1912 (Steinheil). — Case: Röntgen-ray-studies on the ileo-cecal region and the appendix. American Quarterly of Röntgenology, Nov. 1912; desgl. ebendaselbst, August 1914. — Quimby: Differential diagnosis of the appendix by aid of the Röntgen ray. New-York Medical Journal. Oktober 1913. — Bles: Röntgenonderzoek bij chron. Appendicitis. Nederl. Tijdschrift voor Geneeskunde 1815. — P. Eisen: Röntgenoscopic evidence in Appendicitis. New-York Medicin. Journal. August 1915. — Imboden: Röntgen Diagnosis of Lesions of Vermiform Appendix. Am. Journ. Röntgen, Januar 1915. — Moreau, Arch. d'Electr. méd. 1922.

[795]) Ström. Acta Radiologica. 7. 1921.

Digitized by Google

dem und jenem Falle gesehen habe. Möglicherweise lagen dabei auch einige Irrtümer vor (wurmartig geformte Überbleibsel Kontrastbreies in benachbarten Teilen des Ileum u. a.), sicher aber waren einige Beobachtungen ganz richtig gedeutet. Seither mehrten sich die richtigen Beobachtungen, und ein paar Autoren gingen bald so weit, zu behaupten, daß sie die Appendix bei jedem normalen Menschen zur Darstellung bringen könnten. Allmählich scheinen sich indessen die Verhältnisse zu klären und es scheint sich zu zeigen, daß die Füllbarkeit der Appendix durch Kontrastmahlzeit als Pathologicum, zum mindesten als Anomalie anzusehen ist. Daß der Wurmfortsatz auch in pathologischen Fällen höchst selten gesehen wird, wird von einer Seite damit erklärt, daß er bei stehender Haltung des Patienten vom Schatten des Coecum verdeckt werde, daß er aber bei Untersuchung des Patienten in Rückenlage medial vom Coecumschatten hervortrete, falls er angefüllt sei. Bei hohem Einlauf komme er nicht zum Vorschein, nur bei Verabreichung der Kontrastmahlzeit per os[796]). (Einen Fall s. A, Fig. 230.)

Untersucher, die sich eingehend mit der Röntgenuntersuchung des Wurmfortsatzes beschäftigt haben, stimmen darin überein, daß, wo der mit Kontrastbrei gefüllte Processus sichtbar ist, er es auch mehrere Tage lang bleibt; einmal wurde er vier Wochen lang beobachtet. Im Gegensatz hierzu betonen andere[797]): „Wir glauben, daß eine Appendix, die sich mit Wismut oder Baryum füllt und bald entleert, keiner besonderen Beachtung wert ist, aber eine Appendix, die Kontrastbrei noch einige Tage, nachdem das Colon leer davon ist, zurückhält, sicher pathologisch ist." Es müssen demnach Fälle gesehen worden sein, wenigstens bei Kindern, wo der Wurmfortsatz sich mit Kontrastbrei anfüllt und sich mit der Entleerung des Coecum vom Kontrastbrei mitentleert. Es ist behauptet worden, daß ein normaler Wurmfortsatz frei von Kot sei, das ist bestritten worden[798]) und, wie die Röntgenologie zeigt, anscheinend mit Recht.

Nach weiteren Veröffentlichungen über Erfahrungen an mehreren hundert Fällen[799]), bei denen geachtet wurde auf Vorhandensein oder Fehlen des Wurmfortsatzes, auf Einschnürungen und Knickungen, Adhaesionen, Entleerungszeit, Beziehungen des sichtbaren Wurmfortsatzschattens zu einem schmerzhaften Druckpunkt, retrocoecaler, procoecaler und sonstiger Lage scheint sich zu ergeben, daß wichtige Schlüsse gezogen werden können aus einem breiten Appendixschatten, der mehrere Tage sichtbar bleibt, nachdem der Darm bereits vollständig leer von Wismut ist. Um die Appendix zu finden, müsse der Patient vor allem in horizontaler Lage untersucht werden, Schirm auf dem Abdomen, Röhre unter dem Untersuchungstisch, und ferner müsse man geschickt und reichlich mit der behandschuhten Hand oder mit dem Holzlöffel palpieren. Die Füllung der Appendix stellt sich rund 6 Stunden nach der Kon-

[796]) Andere Autoren sind gegenteiliger Ansicht, z. B. Faulhaber.
[797]) Kerley u. Le Wald l. c.
[798]) Aschoff: Die Wurmfortsatzentzündung. Jena 1908 (Fischer).
[799]) Case l. c.

Digitized by Google

trastmahlzeit ein. Wenn das Ileum eben gerade von der Kontrastmahlzeit im großen und ganzen frei ist, so sei man vorsichtig, einen dünnen Schattenstreifen in der fraglichen Gegend gleich für die Appendix zu erklären; denn möglicherweise handelt es sich dabei nur um einen schmalen Speiserest in der Ileumschlinge. Der in der Anmerkung genannte Autor sah bei 763 Darmuntersuchungen von Patienten, denen der Wurmfortsatz nicht operativ entfernt war, ihn 273 mal, also in rund einem Drittel der Fälle. Bei diesem hohen Prozentsatz ist zu berücksichtigen, daß es sich natürlich um lauter Patienten mit Gastrointestinal-Symptomen handelte; bemerkenswert ist dabei aber, daß in der Mehrzahl der Fälle Obstipation vorlag. Der betr. Autor hält auch jeden sichtbaren Wurmfortsatz für pathologisch, warnt aber, solche Fälle grundsätzlich dem Chirurgen zu überweisen, vor allen Dingen solche nicht, wo der Appendixschatten mit der Entleerung des Kolon verschwindet; denn wenn der Wurmfortsatz sich selbst entleeren kann, so ist wenig zu befürchten; im anderen Falle dagegen, wenn mehrtägige Retention im Wurmfortsatz statthat, ist Gefahr, zumal wenn die Faecalmassen besonders reich an pathologischen Bacterien sind. — Bei Patienten, die regelmälig aus therapeutischen Gründen kleine Wismutdosen zu sich nahmen, wurde die Appendix immer im Röntgenbilde gesehen (allerdings wurde nur in fünf Fällen speziell daraufhin untersucht). — In allen Fällen, wo sich der Fortsatz bei der ersten Untersuchung mit Kontrastbrei füllte, tat er dies auch bei späteren Untersuchungen, und umgekehrt. Unsichtbarkeit des Processus kann bedingt sein durch chronische Obliteration seines Lumens, durch Knickung nahe seinem coecalen Ende oder durch Infiltration und Schwellung bei acuter Appendicitis; oder er kann gefüllt sein, aber der Erkennung entgehen bei solcher Dilatation oder Adhaesion des Coecum, daß der retrocoecale Fortsatzschatten überdeckt ist, und das soll häufig vorkommen, besonders bei Untersuchung im Stehen. — Über Enterolithen des Processus vermiformis s. S. 171. — Gewisse abnorme Lagen des fixierten Sigmoids sollen durch appendicitische Adhaesionen verursacht sein.

Ein nicht sichtbarer Proc. vermif. braucht durchaus nicht geschlossen zu sein. Er kann ja Speisebrei von den der Kontrastmahlzeit vorhergegangenen Mahlzeiten enthalten und so dem Kontrastbrei den Eintritt unmöglich machen.

Es scheint demnach, daß eine röntgenologisch sichtbare Appendix pathologisch ist und es sind eine Reihe von Beobachtungen bekannt geworden, wo bei solchen Befunden bei der Operation dann regelmäßig chronisch-appendicitische Veränderungen festgestellt werden konnten. Zur Zeit aber geht es aus mannigfachen Gründen noch nicht an, nun bei jedem mehrere Tage gefüllt sichtbaren Appendix gleich eine Appendicitis zu diagnosticieren. Vielleicht aber ist der Schluß berechtigt, solche Patienten als disponiert für Appendicitis anzusehen. Als Röntgensymptome der Appendicitis werden angegeben[800]): Ileocoecal-Stagnation, scharf ab-

[800]) George u. Gerber, Quimby, citiert nach Groedel, Atlas, 3. Aufl. 1920. — Case: X-Ray studies of the ileocoecal region and the appendix. American Quarterly of

Digitized by Google

geknickter, auch vollkommen gerade gestreckter und adhaerenter Processus vermiformis, oder unvollständige Füllung des letzteren, ferner Zusammenfallen des Empfindlichkeits-Maximum mit dem Coecumschatten oder der röntgenologisch festgestellten ungefähren Lage der Appendix, Enterolithenschatten, endlich Insufficienz der Bauhinischen Klappe.

Nachtrag: Fügen wir noch hinzu, was sich in einer der allerletzten Veröffentlichungen aus erster Hand angegeben findet: Bei Durchleuchtungen, die systematisch 6, 8, 10 u. 24 Stunden nach Einnahme der Kontrastmassen vorgenommen wurden, war die Appendix in 70—80 Prozent aller Untersuchten darstellbar, und zwar vor allem bei Untersuchung in Rückenlage, Gebrauch des Distinctors oder anderer palpatorischer Dislocationsmanöver am Coecum[801]). Ein anderer sah unter klinisch auf Appendicitis unverdächtigen Fällen den Wurmfortsatz nur in 23 Prozent, bei Personen mit klinisch auf Appendicitis chronica verdächtigen Symptomen in 62 Prozent[802]). Es kann sich also sowohl eine normale wie eine pathologische Appendix mit Kontrastmassen füllen; und eine nicht füllbare Appendix kann a priori weder als krank noch als gesund angesehen werden. Winkelig geknickte Appendixschatten verraten durch ihre characteristische Form unzweifelhaft ihre stellenweis adhaesive Anheftung, „ellbogenartige Appendixknickung". Verschiebt sich der Wurmfortsatz bei Verschiebung des Coecum nicht mit, sondern spannt sich mehr oder minder an, so spricht dies ebenfalls für adhaesive postappendicitische Veränderungen. Fixation der Spitze der Appendix soll nach chirurgischen Angaben ein häufiges Vorkommen sein. — Die Entleerung der Baryumreste aus dem Wurmfortsatz scheint, wie gesagt, schwer zu fallen. Persistieren sie wochenlang, so erfahren sie mit der Zeit eine mehr oder minder weitgehende Umformung, werden rundlich, so daß man schließlich von Baryum-Concrementen sprechen kann. Auch baryumfreie Kotsteinchen im Processus vermiformis können mitunter im Röntgenbilde sichtbar werden, wenn sie sich mit Kalk incrustieren. Vorsicht vor Verwechselungen mit Uretersteinen, die allerdings wohl meist weit medialer liegen dürften! Im Zweifelsfalle 2. Aufnahme mit röntgensichtbarer Uretersonde. Unverkalkte Kotconcremente im mit Baryum gefüllten Processus vermiformis sind als von Schattenmasse umränderte helle Aussparungen kenntlich[803]). Nach einem weiteren Autor[804]) füllt sich der Wurmfortsatz in 50 Prozent der Fälle mit Kontrastbrei und zwar besser bei per os- als bei per rectum-Darreichung. Wie die meisten anderen, so sagt auch dieser, man müsse die Appendix genau suchen, indem man

---

Röntgenology, Nov. 1912. — Singer u. Holzknecht: Röntgenologische Anhaltspunkte zur Diagnose der chronischen Appendicitis. Münchener medicin. Wochenschrift 1913, Nr. 48. — 2. Schlesinger l. c.

[801]) Ström l. c.

[802]) Alwens c. bei Schwarz.

[803]) Nach G. Schwarz, im Lehrbuch Schittenhelm. Letzter Satz nach Ström l. c. — S. auch A. Mülleder. Ztrlbl. f. Chir. 1923. Nr. 10.

[804]) S. Henszelmann: Über die Röntgenuntersuchung der Appendicitis. Röntgenologie. Heft 1. 1922.

Digitized by Google

das Coecum aufhebt oder beiseite schiebt. Aus der Füllbarkeit der Appendix dürfte nicht auf seine Erkrankung geschlossen werden. Für Appendicitis chronica sprächen: Fixation der Appendix. Ihr Hypertonus (rosenkranzartige Füllung). Persistierender Kontrastinhalt nach Entleerung des Colon. Punctum maximum der Druckempfindlichkeit muß mit ihrer Lage übereinstimmend sein. Localisation des Infiltratum periappendiculare. Abwärts steigende Einmündung der letzten Ileum-Schlinge (entzündliche Verkürzung des Mesocoecum und Mesoappendix). Wegen der Wichtigkeit des Gegenstandes glaubte Verfasser möglichst ausführlich die einzelnen Untersuchungs-Ergebnisse anerkannter Forscher wiedergeben zu müssen, wenn sie auch manche directe Widersprüche enthalten.

Mitunter, wenn auch relativ selten, begegnet man in Höhe der Crista oder darüber am Röntgenbilde des Coecum mit Ascendens einer durchschnürenden oder fast durchschnürenden Stelle; man hat sie „Coecum-Colon-Sphincter" genannt. In der Tierreihe ist bei den meisten pflanzenfressenden Wirbeltieren ein proximaler Teil des Colon normalerweise in tonischem Contractionszustand. Anatomische, physiologische und röntgenologische Momente sprechen für das Vorhandensein einer ähnlichen Stelle im menschlichen Colon. Dieser Coecum-Colon-Sphincter verhindert ein actives Zurückfluten des Darminhalts, bis die Coecal-Verdauung und Absorption abgeschlossen ist. Die Contraction und Relaxation dieses Darmteils wird zweifellos durch chemische Vorgänge reguliert, ähnlich wie bei der Öffnung und Schließung des Pylorus stomachi. Bei Ausbildung coecaler Distension und Stase könnten spastische Zustände entstehen, die schließlich Entzündung veranlassen können. Die Ursache der spastischen Condition kann nicht immer durch Appendectomie beseitigt werden, denn es gibt Fälle, bei denen ein Wiederauftreten der Symptome nach Entfernung der Appendix statthat. Pathologische Veränderungen des Darmtractus pflegen ja meist an oder in der Nähe anatomischer oder physiologischer Engen aufzutreten oder dort, wo ein Wechsel des Epithels stattfindet wie im Oesophagus, der Kardia und am Pylorus. Den Coecum-Colon-Sphincter kann man hierzu rechnen[805]).

Verabreiche man $1^1/_2$ Stunden nach einer Cito-Baryum-Mahlzeit eine gewöhnliche Mahlzeit und finde 6 Stunden nach der Cito-Bar.-Mahlzeit noch Kontrastmassen in den untersten Ileumschlingen, dann soll eine chronische Appendicitis vorliegen, vorausgesetzt, daß keine Darm-Stenose oder Bauchfellerkrankung bestehe[806]).

Ein Fall ist publiciert[807]), wo der gekrümmte Teil eines abgebrochenen chirurgischen Zängelchens, der aus Versehen bei einer Operation in der Bauchhöhle zurückgeblieben war, bei einer späteren Darm-

[805]) J. Seth Hirsch: The Cecocolic Sphincteric Tract. The Journ. of Rad. Oktober 1922.

[806]) Ehrlich: Röntgen-Diagnose der sog. Appendicitis chronica. D. med. Wchschr. Nr. 14. 1923.

[807]) Case; l. c.

Digitized by Google

untersuchung mit Kontrastbrei ein Stück gefüllter Appendix vortäuschte, da er gerade an den inneren unteren Rand des Coecum projiciert wurde.

Colon transversum und Colon descendens.

Functionelles.

Wie oben bereits erwähnt, findet man bei normalen Darmverhältnissen den Kontrastbrei nach 3—6 Stunden an der rechten, 4—12 Stunden an der linken Flexur.

Wenn der Kontrastbrei bereits an der rechten Flexur sich in Knollen auflöst, was normalerweise frühestens erst links von der Mitte des Colon transversum aus stattfindet, so liegt Verzögerung der Beförderung vor (Dyskinetische Obstipation).

Das Colon führt normalerweise erstens kleine continuierliche Bewegungen aus, die nur bei langer Beobachtung einiger Haustren, am besten am Transversum, sich nachweisen lassen. Die Haustren ändern in geringer Weise ihre Form, werden an einer Stelle breiter, an der anderen länger, hier und da scheinen zwei Haustren zu confluieren, manchmal scheint eine Haustra einen besonders langen unregelmäßigen Fortsatz vorzusenden; ferner neigen sie sich mehrere Grade nach der einen oder anderen Seite. — Zweitens führt das Colon große Bewegungen zum Weiterschaffen der Kotsäule auf große Strecken hin aus. Sie treten nur alle paar Stunden auf, verlaufen sehr schnell, so daß man sie unmittelbar nur durch großen Zufall am Schirm einmal sehen kann. Während dieser Bewegungen ist die haustrale Segmentation aufgehoben. Auch der nächste Abschnitt, in den die Kontrastmasse hineingeschafft worden ist, bleibt zunächst glattzylindrisch, nimmt aber bald die Segmentation an. — Absolut sicher ist übrigens noch nicht, ob unter rein physiologischen Bedingungen (abgesehen beim Defaecationsvorgang in den untersten Colonabschnitten) die großen Bewegungen bei der Mehrzahl der Menschen gefunden werden. Drittens kommen noch schlangenartige Bewegungen, Pendelbewegungen des Colon, vor[810]).

Hin- und herwiegende Bewegungen am verflüssigten Inhalte gehören nicht in das Bereich des Physiologischen; sie kommen bei diarrhoischen Zuständen vor.

Betr. Norm der kleineren Bewegungen sollen concentrische Contraction und Erweiterung der Haustren miteinander abwechseln. Die Haustren sitzen bald breitbasig, bald geteilt dem Colon auf, ja sie können sich einzeln oder mehrere nebeneinander völlig einziehen. Die haustrale Einschnürung kann stellenweise so tief sein, daß es zu völliger Durchschnürung kommt.

Schnellere Fortbewegung des Breies im Colon findet statt wenige Zeit, nachdem der Magen neue Nahrung aufgenommen hat[811]).

Ein nicht seltenes Bild ist Verweilen der Kontrastmahlzeit 2 Tage und länger im Colon transversum bei maximal ausgeprägten

[810]) Rieder l. c.

[811]) Hertz, cit. nach Stierlin.

Digitized by Google

(i. e. contrahierten) Haustren, entweder noch continuierlich oder durch die tiefen Haustreneinschnürungen hier und da getrennt. Es ist dies, wenn sonst am Ende der Kotsäule keine Stenosenerscheinungen oder dgl. vorhanden, das typische Bild spastischer Obstipation.

Wandert der durch das Colon ascendens gegen die Flexur vorgerückte Darminhalt wieder in das Ascendens und Coecum zurück, so hat man antiperistaltische Erscheinungen vor sich. Daß Antiperistaltik und retrograde Stuhlbewegung im proximalen Abschnitt des Colon auch unter normalen Verhältnissen vorkommt, wird (s. auch oben) jetzt allgemein angenommen. (Unter den Tieren wurde Antiperistaltik im proximalen Colon fast regelmäßig, am ausgeprägtesten bei den Herbivoren festgestellt.) Die antiperistaltischen Wellen treten in Perioden von etwa 4—5 Minuten auf, wobei in jeder Minute etwa 5 Wellen ablaufen. Herabgesetzt oder aufgehoben ist die Antiperistaltik bei Hypermotilität und nervösen Diarrhöen; erhöht ist sie bei Obstipation, und zwar besonders bei spastischer Obstipation; vor allem auch bei Darmstenose. Beim Dickdarm aber lassen sich die antiperistaltischen Wellen nicht so deutlich am Schirm verfolgen wie am Magen. Antiperistaltik am distalen Transversum, am Descendens und Sigmoideum ist bisher nur von chirurgischer Seite nach operativen Eingriffen am Darm beobachtet worden. Aber am Transversum nahe der rechten Flexur wurden an einem Material von 1500 Menschen 37 mal am Schirm deutliche antiperistaltische Wellen gesehen[812]). Die Wellen verliefen gegen das Coecum hin und verschwanden etwa an der Einmündungsstelle des Ileum. (Derselbe Beobachter will übrigens auch am Colon descendens Antiperistaltik beobachtet haben, und zwar in Fällen von chronischer oder acuter Obstruction.) Ähnlich, wie es schon längst bei Tieren festgestellt ist[813]), so dürfte auch beim menschlichen Colon transversum, und zwar rechts von der Mitte ein „tonischer Constrictionsring" vorkommen. Von da aus gehen die antiperistaltischen Wellen nach dem Coecum. Bei Fällen ernster Darmobstruction (bei spastischer Obstipation oder sonstiger gutartiger oder bösartiger Obstruction) wurde Antiperistaltik von äußerster Heftigkeit, „exaggerated antiperistalsis" gesehen.

Sind 4—6 Stunden nach Wismutbrei-Einnahme bereits Teile an der linken Flexur des Colon, so liegt Hypermotilität des Magens vor.

Circumscripte Hypermotilität am Colon spricht für einfache ulceröse Prozesse ohne grobe Schrumpfung oder Intumescenz der Wand.

Anatomisches.

Was die Form, Lage und Länge des normalen Colon anbetrifft, so walten hier die größten Unterschiede ob. Man kann wohl sagen, kein Teil des menschlichen Körpers zeigt im gesunden Zustande so verschie-

[812]) Case: Röntgen-ray observations on colonic peristalsis and antiperistalsis with special reference to the function of the ileocolic valve. 17. Internationaler Mediz. Kongreß in London 1913.

[813]) Von Cannon u. a.

Digitized by Google

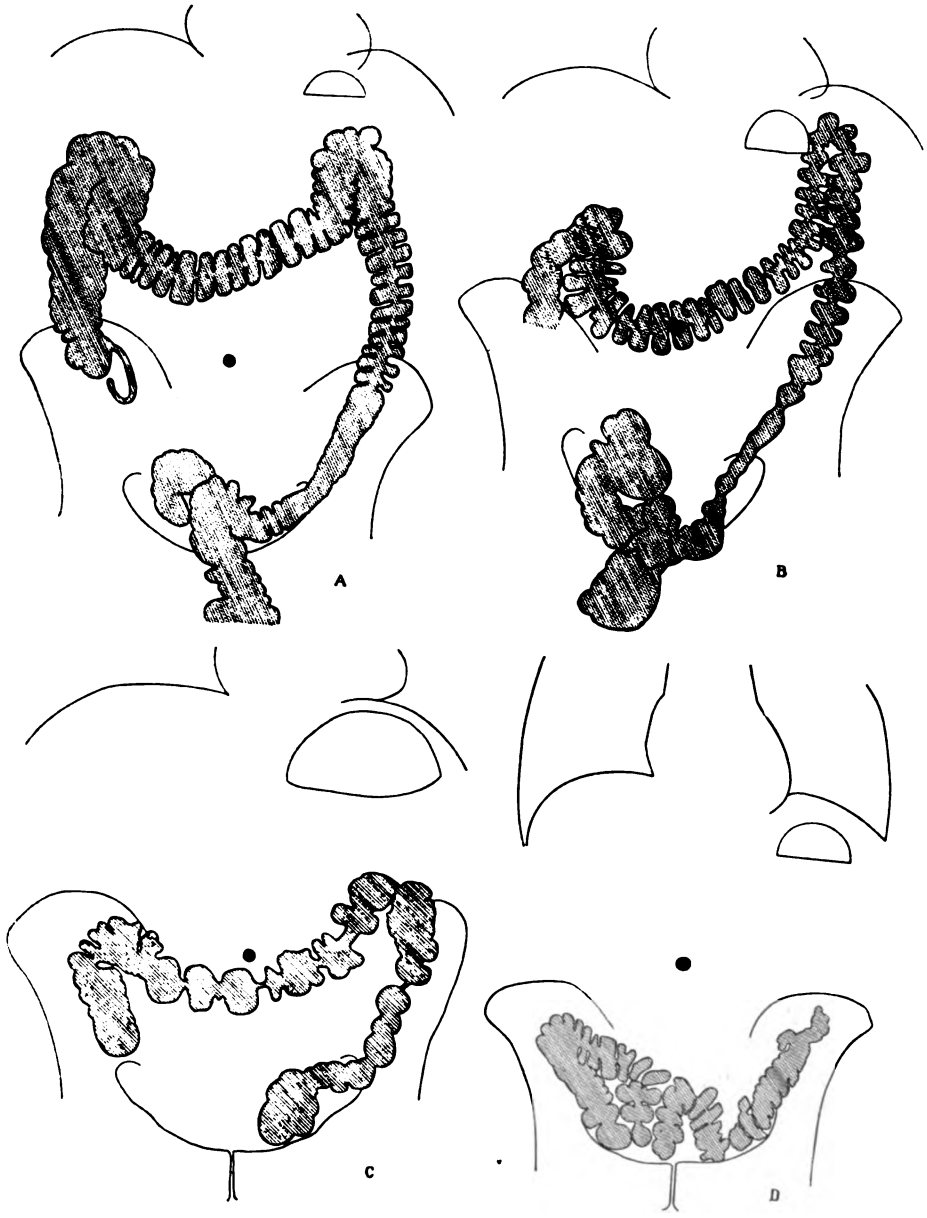

Figur 230.

dene Bilder wie das Colon (und wie der Magen). Es läßt sich deshalb schwer eine Übersicht normaler Bilder geben, die auch nur annähernd erschöpfend wäre; ganz abgesehen davon, daß die Grenzen vom Normalen zum Pathologischen hier zur Zeit noch gar nicht übersehen werden können. „Fast jede pathologische Verlagerung und Fixation des Colon hat einen Doppelgänger im physiologischen Bereich. Infolgedessen ist

Digitized by Google

jede Annahme einer pathologischen Lagenanomalie unsicher[814]). Die Ursache für diese Mannigfaltigkeit des Colon ist noch lange nicht klar. Die Lage steht sicher mit dem Übergange des Menschen aus der horizontalen in die aufrechte Körperhaltung im Laufe der Entwickelung in der Tierreihe im Zusammenhang, ebenso mit der verschiedenen Weite der Bauchhöhle. Was die sehr wechselnde Länge des Colon anbetrifft, so ist zu bemerken, daß das Colon des Neugeborenen keine Längenunterschiede zeigen soll[815]), (s. jedoch oben: „Dickdarm des Neugeborenen und des Kindes"), die Längenunterschiede des Colon der Erwachsenen seien erworben, wobei die Obstipation wohl die Hauptrolle spiele. Auffallende Länge des Colon wurde bei daraufhin vorgenommenen Röntgenuntersuchungen[816]) in einem Fünftel der Fälle von Darmerkrankungen gefunden. Am häufigsten wurde das Colon transversum und das Colon sigmoideum verlängert gefunden. Zweifellos werde auch ein langes Colon um so häufiger gefunden, je älter die Patienten seien. Tatsächlich würden die meisten Fälle bei Obstipation gefunden und es sei ja auch merkwürdig, daß man das Transversum und Sigmoideum eigentlich fast nie dilatiert finde. Über alle diese Punkte, die entschieden etwas für sich haben, wären weitere Forschungen sehr zu begrüßen. — Verfasser bringt in Fig. 230 vier verschiedene Typen, von denen A und B normal zu nennen sind; bei C ist erhebliche Senkung besonders der linken Flexur vorhanden und D zeigt eine maximale Koloptose; und doch waren außer geringer Obstipation keine Beschwerden vorhanden, die aufs Colon hinwiesen, sogar D war reiner Zufallsbefund. A zeigt einen Befund, wie man ihn nach den Abbildungen der normal-anatomischen Atlanten immer erwarten sollte und doch findet man ihn fast nie in dieser Weise, d. h. mit derart hochstehender rechter Flexur; so verfügt Verfasser unter vielen hundert Aufnahmen und Durchleuchtungen über kein zweites Röntgenogramm mit so hochstehender rechter Flexur. Im allgemeinen fällt nämlich auf den allermeisten Colonbildern das Tieferstehen der rechten Flexur auf. Eine pathologische Bedeutung kommt aber dieser Erscheinung nicht zu, solange sie mit keiner anderen Auffälligkeit combiniert ist. Bedeutend seltener findet man die linke Flexur gesenkt. Wenn letztere einmal beträchtlich tiefer steht als gewöhnlich, so ist dies schon eher ein pathologisches Symptom. In seinem linken Drittel folgt das Colon transversum unter physiologischen Verhältnissen der großen Curvatur des Magens[817]).

Ein Forscher stellt 4 Typen des Col. transversum auf: 1. hufeisenförmig nach oben gekrümmt, 2. horizontal, 3. U- und V-förmig, 4. quer. Die Form ist abhängig von der Form des Bauches, die durch das Ver-

[814]) Holzknecht l. c.

[815]) Cruveilhier: Traité d'anatomie humaine.

[816]) Lardennois u. Aubourg: Allongements segmentaires du gros intestin, les dolichocolies; leur importance dans la pathologie du gros intestin. Journ. de Radiologie et d'Electrologie, Band I, Februar 1914.

[817]) Skizzen verschiedener Colon-Typen s. auch bei R. Balli: Sul limite fra il normale ed il patologico nella röntgenologia del tubo digerente. Modena 1922.

Digitized by Google

hältnis zwischen den 10. Rippen und den Spinae il. ant. sup. zur Entfernung Angulus costarum—Symphyse bestimmt wird („Index spinarum")[818]).

Dasselbe Colon transversum ändert während derselben Verdauung mehrmals seine Lage, seine Krümmungen und Windungen, was ihm sein langes Mesenterium gestattet. Am stärksten vollziehen sich diese Änderungen vor der Defaecation.

Das Colon transversum folgt normalerweise dem Verlaufe der großen Curvatur des Magens; ist der Magen gefüllt, so liegt es tiefer, als wenn derselbe Magen leer ist; so ist sein Verlauf auch entsprechend, wenn der Magen pathologisch hoch oder tief nach rechts oder links verschoben ist. Nur bei größerer Dilatation des Magens und ungewöhnlich kurzem Mesenterium kann alsdann das Transversum der großen Curvatur nicht folgen, sondern bleibt hinter ihm höher liegend zurück; bei ausnehmend langem Mesenterium kann das Quercolon auch einmal isoliert gesenkt sein und unter gleichzeitiger Dehnung des Ligamentum gastrocolicum den Magen an seinem Platze belassen[819]).

Die Lage des Colon wechselt wahrscheinlich nicht nur mit der Magenfüllung, sondern auch mit der Dünndarmfüllung.

Eine Ursache für das Tieferliegen der Colonflexuren können auch größere Schwellungen der Leber und der Milz sein. Dabei verändern die Flexuren häufig ihre normale Gestalt kaum, sie liegen nur mehr oder weniger tiefer. Mitunter aber nehmen die Flexuren ganz absonderliche Formen an, wenigstens die rechte. Da vermutet der Anfänger oft die absonderlichsten Ursachen und in etwa neun Zehntel der Fälle ist nur ein Ausweichen des Darmes vor der herabreichenden Leber die Ursache. Oft sieht man auf guten Aufnahmen die Leber ganz deutlich, man darf bei den beschriebenen Flexurbildern nur nicht vergessen, darauf zu achten. Aber auch eine vergrößerte oder gesenkte Niere kann die Ursache sein.

Bei den in der Literatur ziemlich verschiedenen Angaben, was hier normal, was pathologisch ist, wurden dann messende systematische Untersuchungen über die Kolonlage in Angriff genommen[820]), die zunächst ergaben, daß das C. transversum sowohl bei Männern als auch bei Frauen mit tadellosem Verdauungsrohr sehr oft eine Lage einnimmt, die vorher als sicheres Zeichen von Ptose aufgefaßt worden wäre. Das Vorhandensein einer Ptose könne aus der Lage des Transversum nur dann vermutet werden, wenn das Organ mit mehreren Zentimetern die bei Normalen gefundenen Zahlen überschreitet; d. h.: ein bis zu 15 cm unter dem Nabel liegendes Kolon könne nicht als sicher pathologisch betrachtet werden. Die Diagnose werde also gegebenenfalls sehr schwierig. Noch schwieriger, indem die einmal gefundene Lage am nächsten Tage vielleicht eine höhere oder tiefere sei.

[818]) Kuprijanoff, St. Petersburg: Über die Lage des Colon transversum. Arch. f. klin. Chir. 125. 3.

[819]) Nach Schwarz.

[820]) Heß Thaysen: Grenzgeb. d. inn. Med. u. Chir. Bd. 34. S. 175. 1922.

Digitized by Google

Da aber dabei weniger auf die Stellung des Flexurenstandes geachtet war und viele Angaben nach der, wie bekannt, ungeeigneten Nabellage gemacht worden waren, erfolgten weitere Forschungen über die Kolonlage[821]). Sie ergaben: Die Lagevarianten der rechten Flexur bewegten sich bei Normalfällen nach Füllung per os zwischen 6 cm über und 3 cm unter dem Darmbeinkamm, am häufigsten von 4 cm über bis 1 cm unter. Männer und Frauen zeigten keinen Unterschied. Höhere Werte schienen allerdings bei Männern etwas häufiger zu sein. Nach Klysmafüllung im allgemeinen beträchtlich höhere Lage der Flexur; am häufigsten 4—7 cm über der Crista; oft wesentlich höher, 9—11 cm, Maximum 15 cm. Bei Frauen etwas niedrigere Werte. Regel bei Männern und Frauen: per os 3—5 cm höher als bei Klysmafüllung. Linke Flexur: per os bedeutender Hochstand über dem Darmbeinkamm, besonders bei Männern; Maximum 16 cm. Aber auch ziemlich oft, namentlich bei Frauen, nur 2—3 Zentimeter über der Crista, vereinzelt sogar unterhalb der letzteren. Also links größere physiologische Variationsbreite als rechts. Bei Asthenikern fand sich tieferer Flexurstand noch etwas häufiger. Nach Klysmafüllung Flexurstand in der Regel von 10 bis 16 cm über dem Darmbeinkamm (Maximum 21 cm). Nur wenige (Frauen) weniger als 8 cm über der Crista, (Minimum 5 cm). Astheniker ähnlich. — Wegen der verschieden großen Länge und Form lassen sich bezüglich Ptose weniger Anhaltspunkte aus dem Transversum-Tiefpunkt gewinnen. Darum (normalerweise) große Schwankungsbreite. Abstand des Transversum-Tiefpunktes vom oberen Symphysenrand 0—15 cm darüber. Bei Männern ein größerer Abstand (10 cm und mehr) häufiger als bei Frauen. Astheniker zeigten in annähernd der Hälfte der Fälle ungefähren Gleichstand (1 cm oberhalb oder unterhalb) von Transversum und Symphysenrand. Bei Klysmafüllung kaum eine Änderung der Variationsbreite — Geschlechts- und Constitutions-Unterschiede spielen als Ursache der Lage-Varianten nur eine untergeordnete Rolle. Als gewisser Geschlechtsunterschied wäre die bei Männern im allgemeinen etwas größere Häufigkeit hoher Lagewerte anzuführen. Astheniker, z. T. auch normale Frauen, zeigen ein relatives Überwiegen der tieferen Lagen. — Alles in allem findet man zweifellos bei völlig Darmgesunden und normal gebauten Individuen nicht so selten Darmlagen, die vielfach glatt als „Ptose" angesprochen wurden.

Im Schattenbilde bei aufrechter Stellung des Patienten sich überdeckende Colon- und Sigmoid-Abschnitte gehen oft gut auseinander bei Horizontallage des Pat., wobei die Rückenlage mit Tieferlegen des Oberkörpers oft die allerbesten Dienste tut. Gehen sie dabei nicht auseinander, sind sie auch durch andere Manipulationen nicht zu trennen, so ist Verdacht auf Verwachsung von Colon und Sigmoideum. Verf. fand in einem Falle von Verwachsung der Mitte des Transversum mit dem Sigmoideum, daß der Winkel des V-förmigen Colon transversum

[821]) H. Rotky u. Herrnheiser: Untersuchungen zur physiologischen Dickdarmlage und zur Frage der Koloptose. Fortschritte. Bd. 31. 1924.

Digitized by Google

bei forcierter Ausatmung kleiner wurde. Auch die Ablösung der Colon-Flexurenschenkel erfolgt auf diese Weise oft überraschend.

Ein Hochstand der rechten Flexur, etwa wie in A, Fig. 230, ist mitunter als Verwachsung mit der Leber gedeutet worden. Sicher dürfte dies nicht sein, wenn nicht sonst noch ein Zeichen für Adhaesion zu erkennen ist. In der erwähnten Figur war jedenfalls eine Adhaesion aller Wahrscheinlichkeit nach auszuschließen.

Die Haustren des Colon können die mannigfachsten Formen zeigen, ohne daß daraus der Schluß auf ein Pathologicum gezogen werden darf.

Die Untersuchung des Colon durch hohen Einlauf hat auch große Nachteile. Wenigstens das Colon transversum wird in seiner Lage dadurch oft stark verändert.

Geringer Abstand der beiden Flexuren voneinander kann Folge starken Schnürens sein.

Man darf wohl viele Gastroptosen und Koloptosen nicht als unbedingt pathologischen Zustand ansprechen, zumal der Übergang vom Normalen zum Pathologischen ein ganz allmählicher ist.

Koloptose[822]) kann entweder nur das C. transversum betreffen, oder nur das C. ascendens (sehr selten) oder die beiden Flexuren und das C. transversum. Leichte Grade der Ascendens-Ptose sind häufig (s. auch S. 421 u. 422).

Girlandenförmiges Herabhängen der mittleren zwei Viertel des Colon transversum gehört ins Bereich des Normalen und hat nichts mit Koloptose zu tun.

Große Schlingenbildung des Colon setzt natürlich eine beträchtliche Verlängerung desselben voraus, die kaum anders als angeboren erklärt werden kann. Die Schlingenbildung läßt sich immer besser übersehen, wenn man den Patienten den Leib einziehen oder nach forcierter Ausatmung bei geschlossener Glottis den Brustkorb heben läßt[823]).

Bei Kontrasteinlauf sind die Haustren des Colon zunächst fast ganz verstrichen. (Daran erkennt der Röntgenolog sofort, ob ein ihm zur Beurteilung unterbreitetes Bild durch Einführung der Kontrastmasse per rectum oder per os gewonnen worden ist.) Erst allmählich kehrt nach Einlauf eine markante haustrale Segmentation zurück. Kontrasteinläufe sind vor allen während des Einfließens zu beobachten[824]).

Schräge Stellung der Haustren sowohl anal- wie auch oralwärts kommt häufig vor und hat für sich allein nichts Pathologisches zu bedeuten. Die Form der einzelnen Haustrenschatten ist auch normal äußerst verschieden.

---

[822]) Es sei hier auf die treffenden Ausführungen verwiesen von Strauß: Die Gastro-Coloptose in röntgenol. Beziehung. Deutsche med. Woch., 10. Juni 1915.

[823]) Nach Chilaïditi.

[824]) Haenisch.

Digitized by Google

Gase im Darm.

Größere Gasansammlungen (die natürlich auch auf einfachen Bildern ohne Kontrastmahlzeit zu sehen sind) pflegen in der Flexura hepatica, in der Flexura lienalis (s. oben unter „Magen"), im S. romanum und Ampulla recti unter normalen Verhältnissen angetroffen zu werden. Auffallend starke Gasansammlungen an beiden Colonflexuren, die die letzteren keulenförmig auftreiben, kommen bei Colitis vor. Reichliche Gasansammlungen an der Flexura lienalis und eine große Strecke im Colon descendens herunter scheinen bei einfacher chronischer Obstipation regelmäßig zu sein. Eine dauernd vorhandene gaserweiterte Schlinge des Colon darf nicht gleich zur Annahme einer Stenose verleiten. Knickung, Schlingenbildung oder auch musculäre Trägheit des Dickdarms genügen zum Zustandekommen mächtiger Anstauung seines gasförmigen Inhaltes[825]). Ausgesprochene pathologische Fälle s. Fig. 231 u. 232.

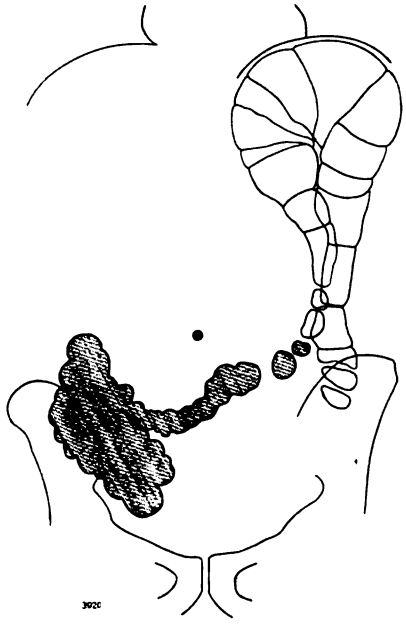

Figur 231.

Kleine Gasansammlungen in einzelnen kontrastbreigefüllten Haustren sind ohne pathologische Bedeutung.

Differential-diagnostisch kommen die nicht häufigen Luftblasen im Duodenum in Betracht. Immer sind die Gasblasen im Duodenum kleiner, sie zeigen meist eine kuppelförmige Abgrenzung nach oben und liegen in der Mehrzahl der Fälle höher als der Pylorus.

Längliche Gasblasen in rechter Flexur und im Colon transversum, deren Längsachse schräg von medial oben nach lateral unten verläuft, sollen typisch für Adhaesionen sein[826]).

Berührt die gasgeblähte Flexura sinistra das Zwerchfell, so spricht das für leeren Magen; denn durch den leeren, sich contrahierenden Magen wird Raum in der linken Zwerchfellkuppe frei, in welchen die gasgeblähte linke Flexur hinaufsteigt.

Ungemein große bleibende Gasansammlungen an der Flexura coli sinistra, wie in Fig. 231, können nicht mehr ins Bereich des Physiologischen gerechnet werden. Ein Patient, der solchen Befund aufweist, klagt auch meist über durchdringende Schmerzen links oben und

[825]) Alfred Weil l. c.

[826]) Bucky u. Fuld: Gasgehalt der Flexura dextra bei Adhaesionen. Fortschritte. Bd. 30. Kongreßheft 1922. 1. Heft.

Digitized by Google

Neigung zur Flatulenz; „pneumatische Ventilstenose" hat man die Erscheinung genannt. Der Patient, von dem Verfasser Fig. 231 skizzierte, litt an intermittierender, meist 4 bis 8 Tage währender vollkommener Stuhlverhaltung und es war zuerst Verdacht auf Coecum mobile.

Es kommen hin und wieder normalerweise einmal etwa in mittlerer Höhe des Colon ascendens, noch häufiger im Colon descendens 2—3 Haustren vor, die neben Kontrastmassen auch noch größere Gasmengen enthalten. Während letztere die Haustren regelrecht ausfüllen, was aber der Anfänger leicht übersieht, nimmt die Kontrastmasse darin die absonderlichsten Formen an und kann dazu verleiten, einen stenosierenden Tumor anzunehmen, wo gar keiner vorhanden ist.

Verschiedenes.

Bei Beurteilung von Röntgenbefunden bei Kontrastbreieinlauf, die man auf Platten und Abzügen immer sofort an dem Fehlen von Haustren erkennt, darf man nie vergessen, daß man ganz unnatürliche Füllungs- und Belastungsverhältnisse vor sich hat. Da sicher in vielen Fällen auch der Darmtonus nicht unbeeinflußt bleibt, können spastische Zustände, sogar organische Verengerungen vorgetäuscht, auch Hebung und Verkürzung des Colon transversum veranlaßt werden. Zu berücksichtigen ist bei der Beurteilung ferner, ob die Untersuchung im Stehen oder Rückenlage oder Bauchlage geschieht resp. geschehen ist. Jedesmal liegen bei gleichen Patienten die Darmteile anders.

Flockige dichte Schatten am Ende einer massiven Schattensäule rühren davon her, daß sich hier nachfolgender Brei der nächsten nicht kontrastmittelhaltigen Mahlzeit mit der Kontrastmahlzeit zu mischen beginnt.

Erblickt man im Röntgenbild Dilatation des Colon mit dauernder Verflüssigung seines Inhaltes, so ist der Schluß auf Stenose (infolge Tumors oder auch infolge Tuberculose) erlaubt. Erweiterung findet man ja auch beim angeborenen Megacolon, der characteristische Gasflüssigkeitsgehalt der Stenosendilatation fehlt aber dabei. Bei stehender Haltung des Patienten läßt sich der Flüssigkeitsspiegel, der ja von den Strahlen tangential getroffen wird, deutlich darstellen. Am liegenden Patienten gelingt das nicht, weil sich die Flüssigkeit horizontal stellt und ihre Grenze gegen das Gas sich nicht als Linie, sondern als Fläche projiciert. (Darreichung der Kontrastmahlzeit per os! [827]). Verfasser verfügt auch über ein typisches Bild dieser Art und hat es in Fig. 232 skizziert, die Operation ergab ein Karzinom an der Flexura sigmoidea. — (Das Längsoval rechts am Nabel machte Schwierigkeiten in der Deutung; es sah wie ein Metallring aus. Es ist indessen klar, daß hier ein Stück des gasgeblähten Colon genau in der Strahlenrichtung projiciert worden ist.) — Kommt es bei Katarrh oder nach Gebrauch von Abführmitteln zur Verflüssigung des Dickdarminhaltes, so wird dieser auch alsbald nach

[827]) Schwarz: Klin. Röntgendiagnostik des Dickdarms. Berlin 1914 (Springer).

Digitized by Google

außen entleert. Stabile flüssigkeits-gaserfüllte Hohlräume finden sich nur bei Stauung des Dickdarminhaltes, also bei Stenose. Man kann mitunter selbst ohne Kontrastmittel die betreffenden Verhältnisse am Schirm erkennen[828]).

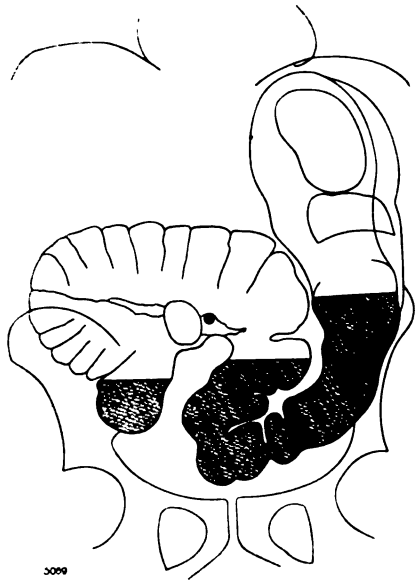

Figur 232.

Bei Verdacht auf malignen Tumor des Colon kommt man fast immer mit einem Kontrasteinlauf weiter als mit dem per os gereichtem Brei. Die Röntgensymptome des Colon-Krebses sind 1. Füllungsdefect, und 2. Verschluß[829]). Der Füllungsdefect kommt zustande durch einen ins Lumen hineinragenden Tumor, Infiltration oder Versteifung der Darmwand. Durch spastische Wirkungen kann der Defect noch vergrößert erscheinen. Unvollständiger Verschluß ist schwer von physiologischer Verlangsamung der Passage zu unterscheiden. Sollen doch Stenosen auch ohne jedes Röntgenzeichen vorkommen. Eine Erweiterung der proximalen Abschnitte bei gut durchgängigem Einlauf weist auf eine Stenose hin. Zur Entscheidung, ob nur Spasmus: letzterer kann durch Medicamente gelöst werden. Tuberculose, Aktinomykose, Appendicitis und typhlitische Abscesse können ähnliche Röntgenbefunde wie Karzinom schaffen. Ebenso ist ulceröse Colitis, wenn umschrieben, kaum von Karzinom zu unterscheiden.

Einfache Unterbrechung der Füllung der per os gegebenen Kontrastmahlzeit ohne Veränderung der proximalen (oder distalen) Nachbarschaft dieser Stelle hat nicht die geringste pathologische Bedeutung (doch siehe „Ileocoecal-Tuberculose").

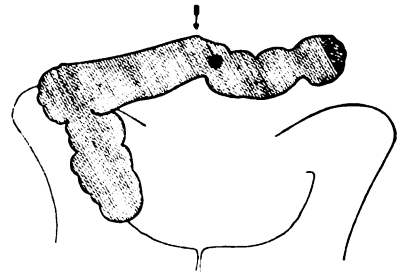

Figur 233.

Ist der Darm in einer mehr oder weniger langen Partie nicht segmentiert, sondern glatt zylindrisch (d. h. bandförmig im Schattenbilde), so deutet das auf Fixation des Darmes hin (s. Fig. 233).

Kleinere pericolitische Verwachsungen können mitunter an einer etwas absonderlichen Lage des Querkolons schuld sein. Wenn aber ein Darmstück eine Strecke weit ganz gerade verläuft und dann einen schar-

[828]) Schwarz; s. vor allen: Kloiber, „Ileus". Röntgenkongreß 1920. Berlin.

[829]) Russell D. Carman: Röntgensymptome des Kolonkrebses, The Journ. of Radiol. Mai 1923.

Digitized by Google

fen Knick macht, so spricht dies für eine kräftige Adhaesion, siehe z. B. Fig. 233 (autoptischer Befund), desgl. Fig. 234 (autoptischer Befund). Es ist damit nicht gesagt, daß jede rechtwinklige Knickung im Colon transversum von einer Adhaesion herrühren muß. Es läßt sich auch denken, daß Adhaesionen vollständig verborgen bleiben können, nämlich dann, wenn in der Lage, in welcher Patient untersucht wurde, nicht ein directer Zug ausgeübt wurde. Eine scharfe wiederholt constatierte Abknickung aber von Darmteilen, die normal bogenförmig verlaufen, ist immer auf Adhaesion verdächtig; ebenso wiederholtes Ausbleiben der Haustrierung an Darmabschnitten, die eine solche sonst gut ausgeprägt aufweisen.

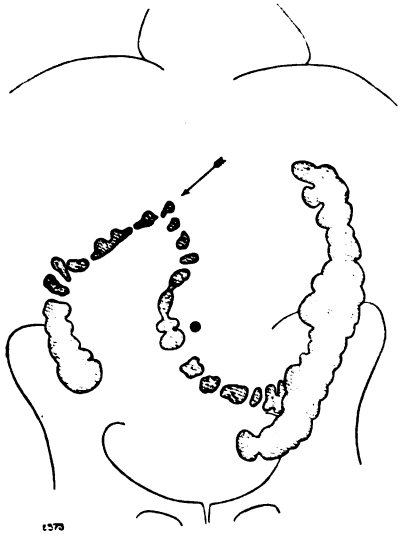

Figur 234.



Figur 235.

Ist der Colonschatten ohne deutliche Haustrenzeichnung, bandförmig schmal und zeigt der Kontrastbrei keinen homogenen schwarzen Schatten, sondern ist allenthalben durchsetzt mit kleinen Flocken und groben Spritzern und feinen Streifen (Fig. 235 links Mitte „Flechtbandform"), so spricht dies für Colitis ulcerosa, und zwar die nichttuberculöse Form, die in den distalen Colon-Abschnitten aufzutreten pflegt (schwere Diarrhöen ohne Koliken, Stuhl mit Schleim, Eiter und Blut). Meist sind dabei die Flexuren (bei Einnahme der Mahlzeit per os) stark gashaltig, mit vielen Kontrastflockenschatten durchzogen und getüpfelt (Fig. 235, links oben, „marmorierter Luftzylinder"[830]), wenn das ganze Colon descendens so aussieht).

Continuierliche feinste Schattenbänder über größere Strecken hin sollen bei einfach chronischer katarrhalischer Colitis vorkommen. Vor allen aber sind viele Stunden bis mehrere Tage an der gleichen Stelle sichtbare, dichte Schattenstreifen, mehrere Zentimeter

[830]) Kienböck.

Digitized by Google

lang, wollfaden- bis bleistiftdick und meist bogenförmig gekrümmt, in der Regel gruppenweise angeordnet (oft selbst durch Abführmittel und Klysma nicht immer ganz zu entfernen), für katarrhalische Colitis characteristisch. Die Erscheinung kommt dadurch zustande, daß das Kontrastmittel in den Falten der hypertrophischen, meist stark gerunzelten Schleimhaut festgehalten wird[831]).

Verziehungen des Colon transversum nach oben kommen vor allem bei pericolitischen Verwachsungen vor. Dabei kann die rechte Flexur einmal ganz aufgerollt sein, ähnlich wie Fig. 234 zeigt.

Einen Transversumschatten, wie ihn Fig. 236 zeigt, ein tadelloses Bogenband darstellend, fand Verf. einmal bei einem Fall von Pankreas-Tumor (autoptischer Befund). Die betr. Wahrscheinlichkeits-Diagnose war vor der Operation gestellt worden. Auch bei Nieren- und Mesenterialtumoren sind Verlagerungen des Dickdarms beschrieben.

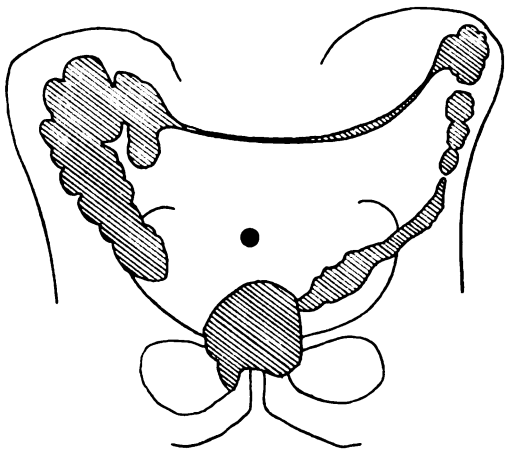

Figur 236.

Bei dem klinischen Bilde einer chronischen, gutartigen, mechanisch bedingten Dickdarmstenose wurde operativ innige adhaesive Verlötung der Endstrecke des Colon transversum und des Anfangsteiles des Colon descendens gefunden[832]). Der Verlauf dieser beiden Darmabschnitte wird dabei als manchmal nahezu parallel geschildert (was übrigens bekanntlich normalerweise auch oft zutrifft). Dabei ist die Flexura dextra meist gar nicht ausgeprägt. Mittleres und höheres Lebensalter ist bevorzugt. Constant meist ein Schmerz unter dem linken Rippenbogen. Bereits Virchow hatte die Aufmerksamkeit auf das häufige Vorkommen von entzündlichen Verwachsungen, namentlich in der Gegend der beiden Colonflexuren, gelenkt.) Wenn der „Doppelflintenschatten" der beiden Schlingenschenkel durch Röntgenpalpation am Schirm getrennt werden kann, sind keine Verwachsungen da. Ist die Palpation nicht möglich, weil die Flexur hoch oben unter dem Rippenbogen sitzt, dann mache man (s. auch oben) zuerst eine Aufnahme in Rückenlage, dann eine in Seitenlage. Sind Verwachsungen vorhanden, so ist das Bild der Flexur auf

[831]) E. Schlesinger l. c.

[832]) Payr: Über eine eigentümliche Form chronischer Dickdarmstenose an der Flexura coli sinistra. Zentralblatt f. Chir. 1905, Nr. 30; s. auch: Derselbe, Therap. Monatshefte 1909, Heft 1 u. 2.

Digitized by Google

beiden Aufnahmen gleichartig vorhanden; fehlen jedoch die Adhaesionen, so gehen die Läufe der Doppelflinte auseinander.

Starke Schlingenbildung des sonst ziemlich gerade verlaufenden Colon descendens scheint congenitalen Ursprungs zu sein, oder durch übermäßige Füllung erworben.

Normalerweise findet sich meist erst im C. descendens typische Kotballenbildung, höchstens bereits im linken Drittel des Kolon, während sie in pathologischen Fällen bekanntlich schon jenseits der rechten Flexur einsetzen kann.

Ist das C. descendens, durch das also normalerweise der Brei in Knollen passiert, vollständig zusammenhängend ausgefüllt, so erkundige man sich, bevor man am Ende des C. descendens ein Hindernis annimmt, erst, ob vielleicht vor der Untersuchung Opium genommen worden ist. — Andererseits hinwiederum kann auch Hypermotilität bis zum C. descendens vorliegen.

Eine durch Contraction der Längsmusculatur bewirkte, ausgedehnte Verengerung des Colon descendens gehört mit zum Bilde spastischer Obstipation.

Eine sehr schnelle Beförderung der Kotsäule in den proximalen, eine sehr verlangsamte in den distalen Partien des Colon beim gleichen Patienten ist gar nichts Seltenes und gehört zum Bilde eines Obstipationstypus. Oft auch rückt der Breischatten vom Colon ascendens an in gleichem Tempo bis zur Flexura sigmoidea vor, indem das vordere Schattenende ungefähr in gleichem Tempo vorwärts rückt wie das distale; und bleibt während der ganzen Untersuchung trotz erfolgter Stuhlentleerung ein ausgedehnter Schatten der Flexura sigmoidea zuletzt noch längere Zeit allein bestehen, so ist die Flexura sigmoidea in erster Linie für die Obstipation verantwortlich zu machen.

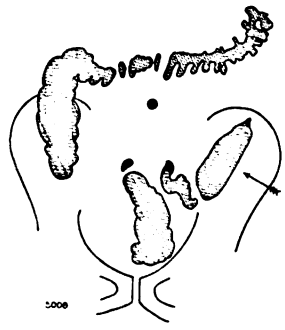

Figur 237.

Bulbusartige Ausfüllungen einer Strecke des Colon descendens, wie sie Fig. 237 ↑ zeigt, kommen zuweilen vor. Wenn man ihnen das erstemal begegnet, denkt man gleich an eine Dilatation vor einer Stenose. Es scheint indessen, daß ihnen, wenn sonst keine schweren klinischen Symptome vorhanden sind, keine wesentliche Bedeutung zukommt. Es ist nicht unmöglich, daß es sich bei dieser Erscheinung um Streckung des Darmes im Augenblick oder kurz nach Weiterbeförderung großer Kotmassen handelt.

Eine zapfenförmige Verschmälerung des Colon descendens bei seinem Übergang zum Sigmoideum ist physiologisch. Besonders bei Untersuchung mit Einlauf ist diese Verengerung sehr deutlich. Ihre Lage ist etwa in der Mitte der linken Darmbeinschaufel.

Digitized by Google

Divertikel.

Scharfumschriebene, linsen- bis fingerkuppengroße Schatten, den Haustren des Colon, vor allem des C. desc. und Sigmoideum aufsitzend, oder nach Entleerung der Kontrastmahlzeit noch einige Tage sichtbar bleibend, oft multipel in gruppenweiser Anordnung, seltener einmal einzeln, sprechen für Diverticula[833]). Angeborene Divertikel sind selten; die erworbenen sind als pathologisch aufzufassen. Letztere sind meist unvollständig; sie sind Hernien der Mucosa durch die Muscularis hindurch, meist an Stellen, wo letztere von Blutgefäßen durchsetzt wird. Sie kommen in allen Abschnitten des Colon vor, ihre Zahl wechselt von 1 bis 300 oder 400; sie sind kreisrund oder ovoid, meist direct aufsitzend, gelegentlich auch einmal gestielt. Ihre Öffnung in den Darm kann stenosiert sein oder so weit wie das Divertikellumen selbst. Meist enthalten die Divertikel Faecalmassen, zuweilen auch Kotsteine. Bei langen chronischen Processen kann es zu Pericolitis, Peridiverticulitis mit Adhaesionen von Sigmoid und Dünndarm, Blase und Uterusadnexen kommen. Männer sind 2 bis 3 mal häufiger als Frauen befallen. Im allgemeinen aber sind Divertikelfälle nicht allzu häufig: Bei Sectionen kam im Durchschnitt 1 Fall auf 450, und in 10 von 13 Fällen waren die Divertikel multipel. Das Verhältnis von Diverticulitis zu Colon-Neubildungen soll etwa 1:3 betragen. Die Patienten neigen fast ausnahmslos zu Fettleibigkeit und sind von gesunder Hautfarbe. Erheblichere klinische Beschwerden brauchen nicht zu bestehen. Meist ist erhebliche Obstipation vorhanden. Proktoskopie ergibt negatives Resultat, Blut fehlt im Stuhl. Die klinischen Symptome ähneln denen einer linksseitigen Appendicitis, entfernt einmal denen eines Karzinoms. Kontrastbrei kann noch 10 Tage nach der Einnahme per os oder als Einlauf in den Divertikeln haften. Wenn der ganze Kontrastbrei (oder der ganze Einlauf) noch im Colon und Sigmoid sich befindet, stellt man oft mit den Divertikeln gleichzeitig Spasmus, Verengerung und Füllungsdefecte des betreffenden Darmabschnittes fest; alles zusammen scheint pathognomonisch für Diverticulitis zu sein. Die taschenartigen Schatten-Flecken bei Karzinom des Darmes haben nicht die schöne Rundung und Symmetrie der Divertikel. Wenn die Divertikel feste Faecalmassen enthalten, kann es leicht vorkommen, daß der Kontrastbrei nicht eindringen kann und so die Divertikel nicht sichtbar werden. Am besten überhaupt werden sie am 2. und 3. Tage nach Einnahme der Kontrastmahlzeit gesehen (einmal wurden sie bis zum 16. [!] Tage beobachtet), schwerer nach Kontrasteinlauf; letzterer muß wenigstens $^1/_2$ bis 1 Stunde beibehalten

---

[833]) Carman: Report of a case of diverticulitis of the sigmoïd with the röntgenologic findings. Amer. Journ. of Röntgenol., Februar 1915. — Case: The Röntgendemonstration of multiple diverticula of the colon. Ebendaselbst. — George u. Leonard: The Röntgendiagnosis of surgical lesions of the gastro-intestinal tract. Boston. 1915. — Carman: The Röntgen-Diagnosis of diseases of the alimentary canal. Philadelphia u. London. 1921. (Saunders Comp.) (Mit Literatur-Verzeichnis.) — J. T. Case: Der röntgenologische Nachweis des multiplen Dickdarmdivertikels. Fortschritte. Bd. 30. 1923. (Mit Literatur-Verzeichnis.)

Digitized by Google

werden. Differentialdiagnostisch kommen in Betracht Phlebolithen, verkalkte Drüsen (s. nächste Abschnitte), Nieren- und Ureter-Steine und gelegentlich Kontrastbrei, der in contrahierten Haustren steckt.

Wenn man seine Colon-Bilder durchgeht, findet man eine Menge Haustren, bei denen man an Divertikel denken könnte, die es aber durchaus nicht sind. Dabei ist zu berücksichtigen, daß Divertikelschatten mit Füllungs-Defecten zusammen vorzukommen pflegen, bei Haustren fehlen letztere. Haustrenschatten neigen dazu, zu verschwinden oder ihre Lage zu ändern, wenn auch sehr langsam. Divertikelschatten behalten ihre Lage bei, oft auch nachdem der Darm ganz oder teilweise

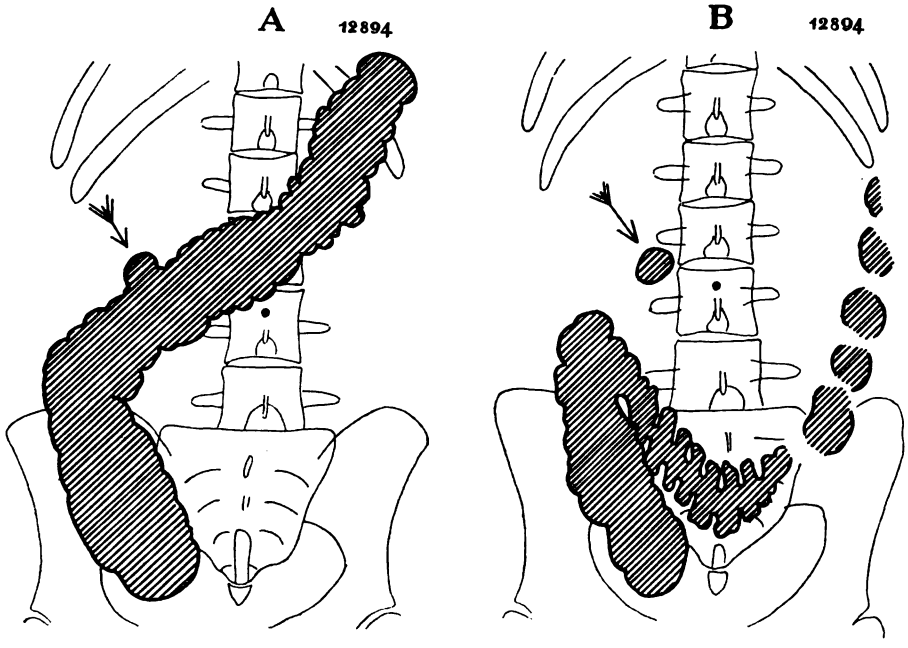

Figur 238.

entleert ist. Eine Untersuchung nach Entleerung des ganzen Colons erhärtet die Diagnose. — Bei mit Kontrastbrei vollem Darm ist noch zu bedenken, daß vorn oder hinten gelegene Divertikel überschattet werden und allein die Profildurchleuchtung — wenigstens bei schlanken Personen — sie aufdecken kann.

Man begegnet mitunter Bildern vom Colon descendens, die wahrscheinlich ganz normal sind, wo aber zufällig ein, zwei oder drei Haustren etwa zur Hälfte Gase, zur Hälfte Kontrastmasse enthalten. In solchen Fällen zeigt die Kontrastmasse die absonderlichsten Formen und kann leicht einmal einen oder mehrere Divertikelschatten nachahmen[834]).

Fig. 238 A und B mögen vor Augen führen, daß auch einmal ein Divertikel durch eine verkalkte Mesenterialdrüse, deren Schatten zufällig

[834]) Einen solchen Fall s. z. B. bei R. Balli: Sul limite fra il normale ed il patologico nella röntgenologia del tubo digerente. Modena 1922.

Digitized by Google

sich an den Schatten einer Haustra heranprojiciert, vorgetäuscht werden kann. Selbstverständlich genügt, falls man den fraglichen Schatten schon am Schirm und nicht erst auf dem Photogramm entdeckt, eine leichte Drehung des Patienten oder ein Höher- oder Tieferstellen der Röntgenröhre oder eine Änderung der Kolonlage, den Drüsenschatten vom Kolonschatten sicher zu trennen.

Colon sigmoideum[835]).

Was den Beginn des Colon sigmoideum betrifft, der sich nicht deutlich vom Colon descendens abhebt, auch in rein anatomischem Sinne nicht, so nimmt man ihn in der Mitte der linken Darmbeinschaufel an (s. Fig. 239, grob skizziert nach Rauber-Kopsch. Die Grenze zwischen Sigmoideum und Colon descendens liegt bei ×, der Beginn des Rectum zwischen * und ˇ).

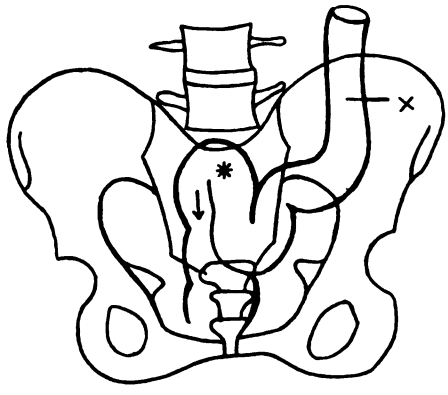

Figur 239.

Bei Untersuchung des Sigmoideum ist häufig der hohe Kontrasteinlauf unerläßlich.

Wie bereits oben erwähnt, findet sich bei normalen Darmverhältnissen der per os genommene Kontrastbrei nach rund 12 Stunden im Sigmoideum.

Ein abnorm großes Sigmoideum wird als congenitale Anomalie angesehen. Ganz auffallend langes Sigmoideum fällt in den Beginn des Pathologischen (Makrosigma); ist es gleichzeitig erheblich erweitert: Megasigma; sind auch die übrigen Teile des Kolon daran beteiligt: Megakolon (Hirschsprungsche Krankheit = schwere Fälle von Megakolon bei Kindern).

Das Sigmoideum kann gelegentlich in jedem Teile der Bauchhöhle angetroffen werden. Wie verschieden seine Lage und Länge, dafür soll Fig. 240 einige Beispiele bringen. Man sehe ferner auch das Sigmoideum in den anderen Dickdarmskizzen dieses Buches. Das Sigmoideum kann also statt von links her, auch ohne als pathologisch bezeichnet werden zu können, von oben oder gar weiter von der rechten Seite her in das Rectum einmünden, oder es bildet eine hohe, schmale, stehende Schlinge. (Fig. 240 C u. D derselbe Fall!)

Nach sorgfältigen anatomischen Forschungen an 101 Leichen[836])

---

[835]) Siehe die S. 263 angegebene Literatur über den Darmkanal; ferner Jaugeas u. Friedel: L'examen du rectum et de l'anse sigmoïde par les rayons de Röntgen. Journal de Radiologie et d'Electrologie, Band 1, Mai 1914.

[836]) Ssoson-Jaroschewitsch (St. Petersburg): Die Analyse der Variationen des S. romanum. Arch. f. klin. Chir. 125. 1—2. S. 283. — F. Walcher (St. Petersburg):

Digitized by Google

seien 4 Gruppen von Variationen zu unterscheiden: 1. das S. romanum liegt im kleinen Becken und hat Schlingen oder Windungen (verticale oder horizontale); dies sei die vollkommendste, d. h. physiologisch geeignetste Form; 2. die Schlingen des S. romanum liegen außerhalb des kleinen Beckens und links von der Wirbelsäule; 3. das S. romanum ist in die rechte Bauchhälfte verlagert; 4. das S. romanum stellt eine fast gerade Röhre dar (seltenste, unvollkommendste Form). Form und Lage werde bestimmt durch die Radix mesent., Form und Größe des Mesenterium und Darmlänge; Embryonalanlage, Alter, Beckenform, physiologischer Zustand des Darms und der Nachbarorgane bestimmen die Topographie.

Verengertes Lumen und übernormale Segmentation des Inhaltes spricht für Spasmus.

Sehr lang ausgedehntes Sigmoideum mit aufgehobener Segmentation, also fast parallelen Rändern des Kontrastbreischattens weist auf Atonie hin.

Ständige, unregelmäßig zackige Defecte sind verdächtig auf malignen Tumor.

Im Zweifelsfalle, ob eine große, runde durchlässige Zone im Bilde der Darmbeinschaufeln oder des Os sacrum und Os coccygeum ein Knochentumor ist oder von einer Gasblase im Colon sigmoideum oder Rectum herrührt, wiederhole man die Untersuchung am nächsten Tage oder später. Eine Gasblase, selbst wenn sie bei manchen Menschen dauernd in einem bestimmten Darmteil zu verweilen pflegt, wird nicht auf den Millimeter genau bei mehreren Aufnahmen dasselbe Bild geben wie ein Knochentumor. Bei sorgfältiger Anwendung des Luffaschwamm-Compressorium läßt sich übrigens die Gasblase wenn auch nicht entfernen, so doch verdrängen oder in ihrer Gestalt beträchtlich verändern. (Dieser Abschnitt bezieht sich auf Befunde ohne Anwendung von Kontrastmitteln.)

Bei Verdacht auf Rectum- oder Sigmoideum-Karzinom ist besonderes Augenmerk auf das letzte Ende des Colon sigmoideum zu richten, da hier ein Lieblingssitz bösartiger Tumoren ist.

Wenn ein hoher Einlauf plötzlich an einer Stelle des Sigmoideum oder des Rectum nicht weiter geht, sondern blindsackartig sich abgrenzt, ein „unüberwindliches Einlaufshindernis" bietet, so pflegt ein Karzinom vorzuliegen. Das braucht durchaus keine erhebliche Stenose zu machen, sondern kann im allerersten Beginne sein und eine per os genommene Kontrastmahlzeit kann die Stelle glatt passieren. Symptom des „Ventilverschlusses"[836a]).

Für die Feststellung der Lage des Colon sigmoideum ist die Einnahme der Mahlzeit per os maßgebend, da durch Einlauf viele Verlagerungen hervorgerufen zu werden pflegen (s. auch S. 425).

Die Grundtypen der Form und der Lage der Bauchorgane des menschlichen Körpers. Ebendaselbst. S. 490.

[836a]) G. Schwarz l. c.

Digitized by Google

In dem Teil des Sigmoideum, der dem Rectum am nächsten liegt und den übrigens die Anatomen früher noch zum Rectum gerechnet haben, ist das Lumen normalerweise auffallend eng. (Die Gegend des Rectalendes des Sigmoideum stellt, nebenbei bemerkt, den Winkel dar, der beim Akte der Sigmoskopie ausgeglichen werden muß.)

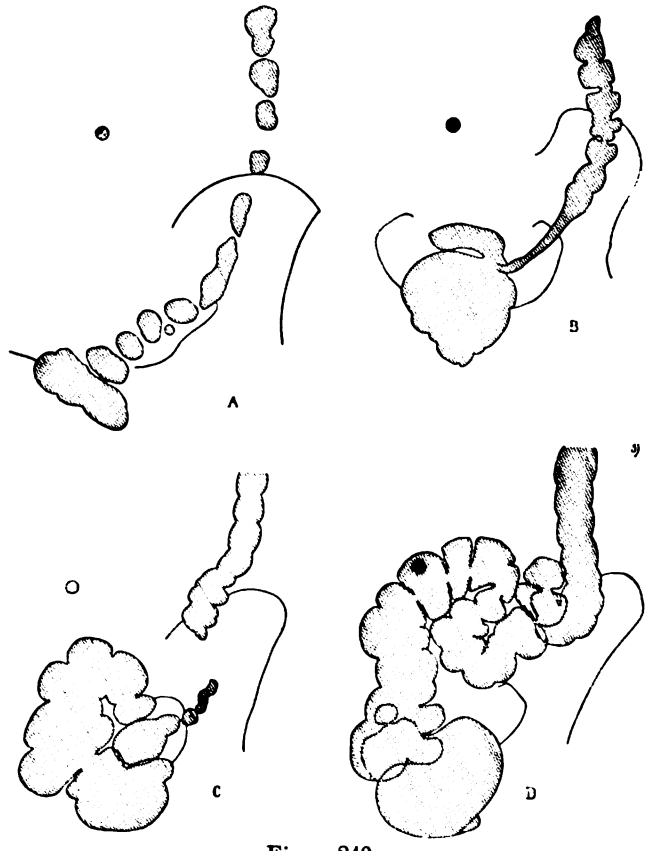

Figur 240.

Größere Tumoren des Uterus und der Adnexe können das Schattenbild des Sigmoids wesentlich verändern. Man denke an diese Möglichkeit, wenn anders gewisse Sigmoideumbilder nicht zu erklären sind[837]).

Mastdarm.[838])

Da Rectum und Sigmoideum keine scharfe Grenze haben, sei erwähnt, was maßgebende Anatomen unter Rectum im engeren Sinne verstehen: Es beginnt in der Höhe des 3. Kreuzbeinwirbels und endet

[837]) J. Odelscalchi: La Rad. Med. Jan. 1922.

[838]) Siehe die oben angegebene Literatur über den ganzen Darmkanal, ferner u. a. Jaugeas u. Friedel: L'examen du rectum et de l'anse sigmoïde par les rayons de Röntgen. Journal de Radiologie et d'Electrologie, Band 1, Mai 1914.

Digitized by Google

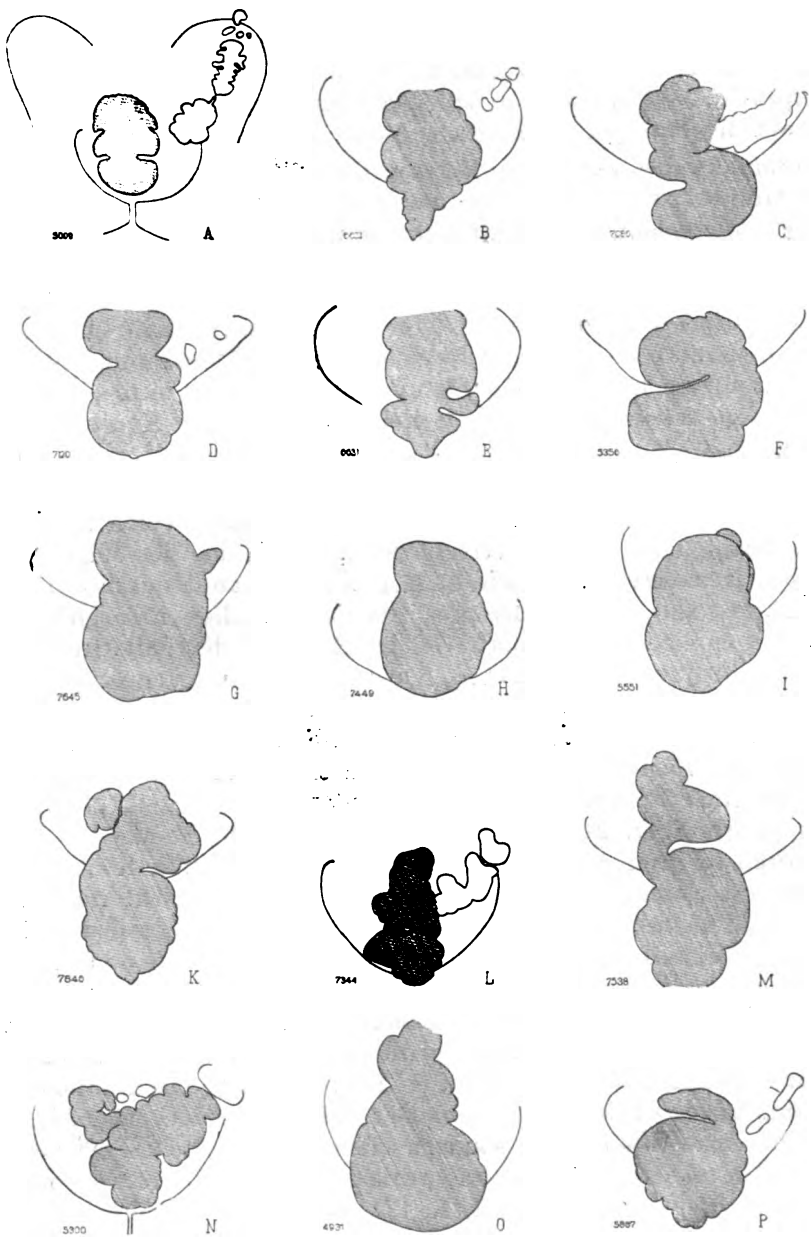

Figur 241.

am Anus. Eine Grenze ist im günstigen Falle dadurch kenntlich, daß die Haustren, die am Sigmoideum zwar undeutlich, aber doch noch erkennbar sind, aufhören. Im oberen Teile des Rectum finden sich Querfalten, meist zwei, seltener mehr, Höchstzahl fünf. Die unterste liegt etwa 6—7 cm oberhalb des Anus. Man sieht diese Falten, manchmal noch

Digitized by Google

mehr als fünf, im Röntgenbild, mit ihren Aussackungen dazwischen (s. Fig. 241 A, B, C usw.). Das Rectum ist nach anatomischen Angaben 13 bis 15 cm lang, den größten Teil davon (9—11 cm) nimmt die Ampulle in Anspruch, 2—3 cm werden auf den oberen zylindrischen Teil, ebensoviel auf die Pars perinealis, den „Anus" gerechnet (s. auch Fig. 239).

Normalerweise werde das Rectum durch eine tonische Contraction an der Grenze zwischen Rectum und Sigmoid, die „recto-sigmoidale Klappe", leer gehalten und füllt sich nur während der Defaecation. Nach einer normalen Defaecation am Morgen enthalte das Rectum keine Faeces mehr. Die normale recto-sigmoidale Klappe sei ca. 5—8 cm lang. Variationen in ihrem Tonus kommen vor. Nach einer Statistik eines ersten Chirurgen sitzen 63 Prozent der Neubildungen des Rectum und Sigmoids im Gebiet dieser Klappe. Die Sichtbarmachung des recto-sigmoidalen Apparates sei sehr schwierig, auch die Anwendung von Kontrastbrei sei unzuverlässig[839]).

Das röntgenanatomische Bild des Rectum und des letzten Teils des Sigmoideum stellt sich auch unter normalen Verhältnissen bei verschiedenen Individuen so verschieden dar, wie das des Magens oder des Colon transversum. So wie man es aus den anatomischen Lehrbüchern kennt, als ein zylindrisches Rohr mit flachen Einschnürungen, findet man es eigentlich niemals. In der Mehrzahl der Fälle treten zwei Hauptfalten zutage (s. Fig. 241 A, B usw.; A stammt von einem 11jährigen weiblichen Individuum) und beim Erwachsenen kommen noch mehrere kleinere Falten dazu, etwa 3—8 (s. Fig. 241 B, C, E, K, M, N, O). Die Form des Rectum Erwachsener, im Großen und Ganzen betrachtet, entspricht einer Spindel, Birne, Ellipse oder einem dicken, plumpen S. Letztere Form (Fig. 241 C, K, M) kommt zustande, wenn die beiden Hauptfalten in ihrer größten Tiefe von den tangierenden Röntgenstrahlen projiciert werden. Die mehr elliptische, birn- und sackförmige Form kommt wohl zustande, wenn diese Falten mehr ventral und dorsal verlaufen oder bei maximaler Füllung vollständig verstrichen sind (Fig. 241 B, G, H, I, O). Der Anfänger ist leicht geneigt, diese letztere Form für hochgradige Dilatation anzusprechen, zumal wenn Patient über jahrelange Obstipation klagt. Diese Ansicht dürfte aber nicht zutreffen, denn es sei hier nur erwähnt, daß zwar bei O, Fig. 241, jahrelange Obstipationen vorlagen, daß aber bei den ganz ähnlichen Fällen B und G, Fig. 241, niemals chronische Obstipation, sondern vielmehr chronische Diarrhoe und dauernd normal leichter Stuhlgang vorlag, und daß andererseits bei den gut eingebuchteten Formen L, M, N, Fig. 241, jahre- bis jahrzehntelange Obstipation geklagt wurde. Mit Ausnahme von C handelt es sich in den Skizzen von Fig. 193 immer um per os einverleibte Kontrastmassen. Bei Einläufen ähneln sich Mastdarmbilder etwas mehr, doch haben solche Bilder wieder in anderer Beziehung Unvollkommenheiten. Ob es von wesentlichem Werte ist, auf die Höhenlage des Rectum zu achten,

[839]) Soper: Über die Function der recto-sigmoidalen Klappe. The Amer. Journ. of Röntg. Juli 1922.

Digitized by Google

läßt sich zur Zeit wohl noch nicht sagen. Wenn auch in den Skizzen Fig. 241 der tiefste Punkt des Rectum sehr wechselnd liegt, so lassen sich doch daraus um so weniger Schlüsse ziehen, als es sich nicht um orthodiagraphische Zeichnungen handelt und auch sonst der Röhrenfocus nicht überall gleichsinnig gestanden haben mag.

Der letzte Teil des Rectum, die sog. „Pars perinealis", findet sich in der Regel frei von Kontrastbrei.

Während eines Jahrzehnts sah Verf. nur ein einziges Mal ein Rectum, welches kaum überbleistiftdick in S-förmigen Schlingen sich darbot und mit Kontrastbrei getüpfelt war. Nach unseren jetzigen Kenntnissen ist anzunehmen, daß es sich hier um ein Rectum mit chronischer maximal katarrhalischer Veränderung der Schleimhaut handelte.

Wenn 24 Stunden nach Einnahme der Kontrastmahlzeit noch nichts davon im Rectum ist, so ist dies pathologisch. Allerdings liegt meist nur eine einfache Form von Obstipation vor.

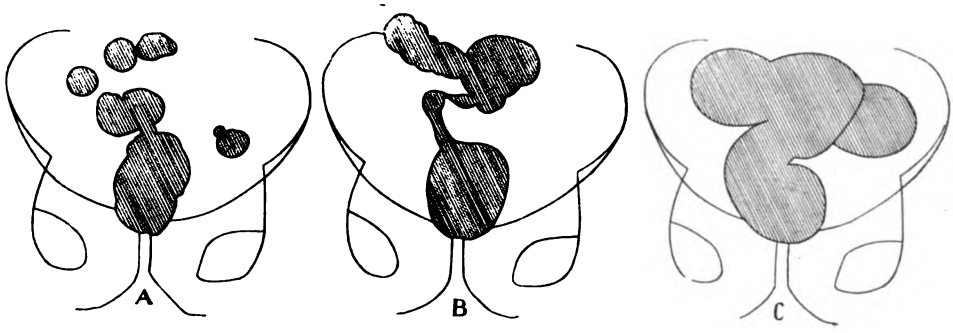

Figur 242.

Tagelanges Verweilen der per os genommenen Kontrastmahlzeit in der Ampulle ohne Stuhldrang kommt bei rectaler Obstipation (Dyschezie) vor. Sie beruht auf einem verminderten Reizzustand des Rectum. Das Colon erweist sich dabei als normal activ und der Kontrastbrei erreicht in normaler Zeit das Rectum. Fig. 241 O dürfte hierher zu rechnen sein.

Ein normales Rectumbild schließt nicht aus, daß ein kleinerer Tumor an der Vorder- oder Rückwand vorhanden ist, selbst bei einem sonst großen Lumen an der Seitenwand, aus leicht erklärlichen Projectionsgründen.

Abbruch der Kotsäule im oder nahe am Beginn des Colon sigmoideum, dazu Freisein des ganzen Rectum, findet sich in den ersten Stunden nach einer normalen Stuhlentleerung.

Welche Mißdeutungen mitunter naheliegen, mag Fig. 242 A, B, C zeigen: Klinisch: Verdacht auf organische Verengerung am Übergang vom Sigmoideum ins Rectum. B (Mahlzeit per os genommen) scheint den Verdacht zur Gewißheit zu machen. A (mehrere Tage später, Mahlzeit wieder per os genommen) läßt jene Diagnose sehr zweifelhaft er-

Digitized by Google

scheinen. C (Einlauf) schließt eine organische Verengerung ganz entschieden aus.

Erhält man bei Kontrastmahlzeiten per os oder auch bei Kontrasteinlauf recht absonderliche Configurationen des Rectumschattens, so diagnosticiere man nicht gleich eine krankhafte Veränderung. Der Mindererfahrene hält den etwa dreifache Kolondicke zeigenden Rectum-Durchmesser meist für krankhaft. Immerhin soll nicht bestritten werden, daß bei vielen Menschen mit sitzender Lebensweise eine mäßige Dilatation vorhanden zu sein pflegt, die sich aber schwer vom Normalen abgrenzen läßt.

Wie beim Magen-, so ist auch beim Rectum-Schatten zu bedenken, daß Defecte auch von Tumoren der nächsten Nachbarschaft herrühren können. Es lassen sich für die Art dieser Schattendefecte zunächst noch keine Typen aufstellen, doch gibt es in der Literatur ein paar entsprechende, sehr lehrreiche Röntgenogramme[840]) bei ausgedehntem Uterus- und Prostata-Karzinom.

Auffallende Verminderung der Höhe und Breite des Rectumbildes spricht für Spasmus, dabei ist auch die Gliederung eine tiefgehende.

Trichterform des Endes des Rectum soll für Atonie sprechen.

Ein in seinem Lumen und seinem Kontur ganz reduciert und runzelig aussehendes Rectum ist verdächtig auf diffus infiltrierendes Karzinom; ein mehr oder weniger enges Lumen kommt bei Syphilis und Tuberculose vor[841]).

Über „Ventilverschluß" (Karzinom-Symptom) bei hohem Kontrasteinlauf s. unter „Colon sigmoideum".

---

[840]) Case: The Röntgen-Investigation of Carcinoma of the Alimentary Tract. Interstate Medical Journal Juli 1915.

[841]) Jaugeas u. Friedel l. c.

Digitized by Google

Sachregister.

Abführmittel 339.
Abscesse, gashaltige 10.
Acetabuli os 158.
Acromiale os secundarium 65.
Acute Knochenatrophie 5.
Acusticus-Tumoren 231, 232.
Adisonii morbus 277.
Akromegalie 3, 13, 14.
Aktinomykose (Lunge) 252.
Albers-Schönbergsche Krankheit 6.
Altersherz 275.
Anaemien 25.
Aneurysma cordis 282.
Antiperistaltik (Kolon) 418.
Antiperistaltik (Magen) 373.
Aortenstenose, congenitale 283.
Appendix epiploica, verkalkt 171.
Arteria anonyma 302.
Arteria carotis interna, verkalkt 227.
Arteria femoralis, verkalkt 148.
Arteria metacarpea, verkalkt 19.
Arteria metatarsea, verkalkt 75.
Arteria poplitea, verkalkt 129.
Arteria tibialis postica, verkalkt 113, 120.
Arteriosklerose 10.
Arthritiden, primär-chronische 7.
Arthritis deformans 3.
Arthritis sicca ulcer. genuin. 74.
Arthropathia tabica 87.
Arthropathia psoriatica 13.
Askariden (Magen) 376.
Atherome 8.

Barlow, morbus 37, 135.
Beckenflecke 9.
Begleitschatten, med. Femurkond. 139.
Blaudsche Pille 171.
Blaue Sklera 211, 232.
Bleivergiftung 286.
Blickrichtungswechsel 228.
Blutergelenke 128.
Brachydaktylie 14, 24.
Braune Induration 286.
Brechetsche Kanäle 212.
Bronchialsteine 251.
Bronchiolitis obliterans 252.
Bronchostenose 259.
Bursensteine 171.
Bursitis subacromialis 60.
Bursitis subdeltoidea 60.

Calcaneus secundarius 91.
Carotis-Canal 217.
Centrale os carpi 27.
Cholesteatom 229.
Chondrodystrophie, foetale 15, 23.
Chondromatose, multiple halbseitige 144.
Coecumstase 411.
Colitis ulcerosa 427.
Compacta-Inseln 3.
Coronarsklerose 278.
Corpora amylacea 251.
Corpus liberum 7.
Coxa vara capitalis 154.
Coxitis 7.
Cretinismus 22, 27.

Dermoidzyste 10, 171.
Dichtigkeitstabelle (Nierensteine) 329.
Diploë-Venen 212.
Disproportion des Skeletts 2, 3.
Doppelflinten-Schatten 428.
Ductus Botalli 283.
Dystopia coeci congenita 416.

Eddowes, morbus 211, 232.
Eiter im Knochen 7.
Eiter in Weichteilen 10.
Emphysem, interstitielles 10.
Endokrine Stigmata 17, 74.
Endokrine Hemmungen 91.
Endotheliome, verkalkt 213.
Enkephalitische Herde 212, 214.
Entbindungslähmung 57—58.
Enterolithen 333.
Enuresis nocturna 197.
Epikardia 303.
Epicondylitis humeri 54.
Epilepsie 211—216.
Epilunatum 36.
Epiphysen, inconstante 88.
Epiphysenlösung, syphilit. 148.
Epithelien, nekrotisch verkalkte 10, 331.
Erguß im Gelenk 7.
Erythromelalgie 13.
Eunuchen 2.
Eventratio diaphragmatica 256.
Exostosen, multiple cartilag. 39, 125, 153.
Exsudate, fibrinöse, verkalkte 10.
Extrauterin-Gravidität 171.

Fabella 129.
Falten der Haut 7.
Falx cerebri 213.
Fettläppchen, verkalkte 8.
Fissura sterni congenita 208.
Flosse 16.
Foetus in utero 171.
Foetus-Thorax 243, 244.
Foramen supratrochleare 52.
Foromina nutritia 38.
Fruchtkerne 333.

Gardine 249.
Gefäßband 291.
Gefäße 10.
Gelenkmaus 7.
Gicht 13, 74, 243.

Digitized by Google

Glandula pinealis 213.
Glandula-submax.-Stein 243.
Gliome, verkalkte 214.
Gräte (Fehldiagnose) 243.
Granulationen, tubercul. 7.
Granulome 8.
Gravidität 172, 275.
Gumma 119.

Haemangiome 9.
Halogene 8.
Hamuli os proprium 36.
Harnsäure-Ablagerungen 7—15.
Hautsteine 9.
Haut, tuberc. erkrankt 9.
Hauttumoren, verkalkte 8.
Heftpflaster 8.
Herzgewicht 274.
Hilus-Eigenpulsation 248.
Hufeisenniere 327—328.
Hungermalacie 119.
Hustenfurchen 311.
Hyaline Massen, verkalkte 10.
Hypernephrome 187.
Hyperphalangie 70.
Hypertonie 281.
Hyperthyreosen 25—27.
Hypodermolithen 9.
Hypogenitalismus 2.
Hypolunatum os 36.
Hypophysengangs-Tumoren 214.
Hypoplastisches Herz 276.

Ileopsoas-Sehne 145.
Impressiones digitatae 212.
Inconstante Epiphysen 88.
Inconstante Skelettstücke 3.
Infantilismus 2, 216.
Infarcte 10.
Infectionskrankheiten 24.
Insufficienz, pluriglanduläre 2.
Intrakranielle Verkalkungen 213.
Intrakranielle Zysten 232.
Intermetatarseum os 75.
Interpositions-Ptose 313.
Intertransversal-Schatten 250.
Invaginatio ileo-coecalis 403.

Jahresringe 118.
Jodipin-Injectionen 171.
Jodoform-Glyzerin 8.

Kalkplatten im Aortenbogen 300.
Koloptose 423.
Kontrastmittel 337.
Kordatonie 278.
Kotsteine 333.
Kropfherz 279—283.
Kyposkoliose (Herz bei) 266.

Laparotomie-Narben, verkalkte 10.
Lendenrippen 324.
Lepra nervorum 13.
Ligamenta sacro-iliaca 171.
Ligamentum anococcygeum 169.
Ligamentum coraco-claviculare 65.
Ligamentum malleolaris posterius 117.
Littlesche Krankheit 133.
Loosersche Umbauzonen 8.
Lymphatismus 23.
Lymphoglandulae inguinales superficiales 145.

Madelungs Deformität 40.
Malum perforans pedis 87.
Mediastinal-Symptome 299.
Mediastinal-Tumoren 300.
Media-Verkalkung (Iliaca) 171.
Mesenterialdrüsen 170, 329.
Metallsplitter im Auge 227.
Metastyloid 36.
Metatarsus adductus 89.
Miliar-Tuberculose 252.
Möller-Barlow morbus 37.
Mongolismus 4, 13, 14, 16, 22, 23, 39, 216.
Mucosus-Eiterung 231.
Musculi obturatorii 171.
Myelome, multiple 188.
Myelodysplasie 197.
Myome, verkalkte 171, 335.
Myositis ossificans progressiva 8, 14, 19, 67.

Nabelhernie 377.
Nabelmarke 338.
Nahtknochen 211.
Nässe auf der Platte 8.
Nates 165.
Nephritis chronica 286.
Nervus-facialis, Canal 217.
Nomenclatur (Magen) 341.
Normal-Röntgenmahlzeit 337.

Ohrmuschel 210, 232.
Ollier, morbus 144.
Os cotyloideum 158.
Os coxae quartum 158.
Ossicula suprasternalia 208.
Ossiculum Gruberi 36.
Osteochondritis deformans coxae 154.
Osteochondritis dissecans 49, 142.
Osteochondritis syphilitica 38.
Osteogenesis imperfecta 39, 120.
Osteomalacie 8, 119, 167, 241.
Osteome 8.
Osteopathia condensans dissem. 6.
Osteopoikilie 6.
Osteosklerosis fragilis general. 6.
Ostitis condensans general. 6.
Ostitis deformans Paget 141.
Otitis media acuta 231.
Ovarium, verkalkt 333.

Pacchionische Gruben 212, 213.
Pankreas-Nekrose 10.
Pankreas-Tumoren 350, 428.
Panzerherz 288.
Parasiten, verkalkte 8.
Parastyloid 36.
Parotissteine 210.

Digitized by Google

Periarthritis coxae 158.
Periarthritis humero-scapul. 62.
Perikard-Ansatz 256.
Periost, gesundes 7.
Peritoneal-Adhaesionen 333.
Periostitis hyperplast. general. 4.
Pes metatarsus varus 89.
Pes adductus congenitus 89.
Perthes-Legg-Calvé 154.
Pfannenwanderung 152.
Phlebolithen 8, 9, 170.
Placenta, verkalkt 172.
Plexus chorioidei 213.
Pneumoperitoneum 313.
Prognatismus 211.
Prostata-Krebse 187.
Protuberantia occipitalis 211.
Psammome, verkalkt 10, 213.
Pseudocoxalgie 154.
Pseudoepiphysen 16, 17, 19.
Pubertas praecox 25.

Quecksilber 8, 335.

Radiale os externum 27, 36.
Raynaud, morbus 13.
Recto-sigmoidale Klappe 436.
Rekruten-Krankheit 118.
Relaxatio diaphragmatica 256.
Retroperitonealdrüsen 170.
Rhachitis 4, 8, 24, 37.
Rhachitis tarda 24, 119.
Riesenwuchs 13.
Riffelung der Curvaturen 370.
Rippenknorpel-Verknöcherung 202, 330.

Sagittalfurchen 255, 311.
Salol 333.
Salvarsan 8.
Sanduhrmagen 357.
Sarkome, periostale 7.
Scapula-Hochstand 179, 181.
Schirmbeobachtung 337.
Schlatter-Osgood 123.
Schleimbeutel, verkalkte 7.
Schulterblatt-Hochstand, angeboren 179, 181.
Schrumpfniere 281.
Schwarten 10.
Schwarzsches Symptom 425.
Schwefelablagerungen 333.
Schweißdrüsen 9.
Scrofulose 24.
Sehnen-Ansätze 5.
Sesambeine 4.
Sesambein-Fractur 18.
Sklerodaktylie 13.
Skoliose (Herz bei) 266.
Solitär-Tuberkel 214.
Spontanfractur 6.
Sportveränderungen 13.
Stierlinscher Befund 409.
Styloideum os 36.
Subcapitatum os 36.
Subtibiale os 116.
Supernumeräre Handwurzelknochen 35.
Synychondrosis spheno-occipitalis persistens 209.
Syphilis 24, 37, 54, 55, 87.
Syringomyelie 13.

Tabes 87.
Talgdrüsen 9.
Thromben, verkalkte 10.
Tibiale os externum 101.
Transversum-Tiefpunkt 422.
Tränenfigur 160.
Trapezium secundarium 36.
Trapezoid 20.
Trapezoides bipartitum 36.
Traumatische Malacie 30.
Treppenstufe im Magenschatten 354.
Triangulare os 34.
Trichinen 8.
Trichobezoar 376.
Triquetrum bipartitum 36.
Trigonum os 90.
Trommelschlägelfinger 5, 13.
Tropfenherz 276, 283.
Trübe Lungen 286.
Tubentuberculose 171.
Tuberculose (Epiphysen-Ossification) 4, 24.
Tuberoglenoidal-Parabel 162.
Tunicae propriae 10.

Umbauzonen 8.
Unterernährung 24.
Uterinalgefäße, verkalkte 171.

Varicen, verkalkte 8, 120.
Varietäten der Hand- und Fußwurzel 33, 91.
Vasa deferentia 333.
Vasomotorisch-prophische Neurosen 13.
Vena anonyma 302.
Vena cava inferior 253, 256.
Vena cava superior 289.
Ventilverschluß 433.
Vesalianum os 36.

Wachstumsstörungen 22, 135.
Wassersäuger 16, 71.
Weichteiltumoren 10.
Wesselysche Bleikapseln 228.
Williamsches Phänomen 255.
Wismutreste im Darm 171.
Wurmfortsatz-Steine 171.

Zähnelung der Curvaturen 370.
Zwergwuchs 2.
Zysten der Knochen 146.
Zystizerken 8, 132, 212.

Digitized by Google

Teleröntgenograph und Universalgestell (nach Prof. A. Köhler)

G. M. 457340 30a

Zur Vornahme (Schirmdurchleuchtung, Aufzeichnung, photograph. Aufnahme) aller Röntgenuntersuchungen überhaupt, die im Stehen ausgeführt werden können.

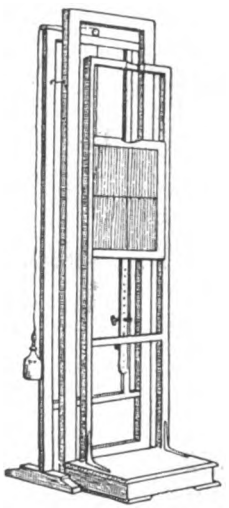

Das Gestell außer Gebrauch (Bodenfläche nur 66><85 cm).

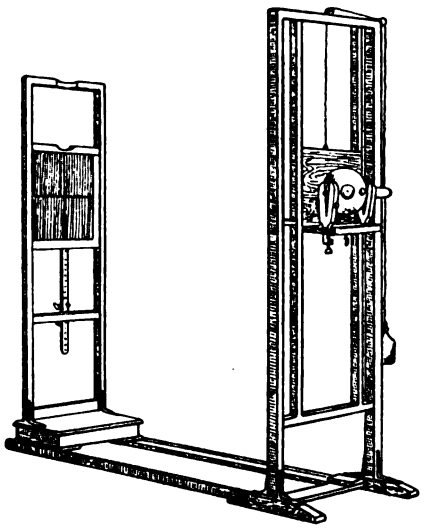

Das Gestell, auseinandergeklappt, zur Teleröntgenographie mit 2 m Abstand.



Das Gestell, wie es zur Lungen-, Magen- und Darm - Untersuchung benutzt wird.

Zur Teleröntgenographie und Fernaufzeichnung des Herzens oder anderer Organe; zur bequemsten Untersuchung der Speiseröhre, des Magens und Darmes.

Fabrikant: Philipp Berghäuser, Wiesbaden, Wellritzstr. 32.

Digitized by Google

Lucas Gräfe & Sillem, Hamburg, Kaiser-Wilhelm-Str. 82 I

Archiv und Atlas
der normalen und pathologischen Anatomie in typischen Röntgenbildern

(Ergänzungsbände der „Fortschritte auf dem Gebiete der Röntgenstrahlen")

Band 35

Das diagnostische Pneumoperitoneum in der Chirurgie

von

Dr. med. Fritz Partsch

Assistenzarzt der chirurg. Universitätsklinik Rostock

Mit 10 Textfiguren und 84 Abbildungen auf 22 Tafeln, gebunden

Preis 16 Goldmark

Die „Klinische Wochenschrift" 1924, Nr. 25, schreibt:

Das Buch gibt eine gute Übersicht über den heutigen Stand der Pneumoperitoneumfrage. Aus dem Inhalt kann nur das Wichtigste hervorgehoben werden. Nach kurzer historischer Einleitung über die Entwicklung der Lufteinblasung in die Bauchhöhle, bespricht PARTSCH zuerst die Wirkung auf das Bauchfell, dann die Wertung der verschiedenen angewendeten Gase für verschiedene Zwecke. Die intraperitonealen Druckverhältnisse werden durch das Pneumoperitoneum verändert, ohne daß dadurch die Blutverteilung in der Bauchhöhle beeinflußt wird. Bei schlechtem Allgemeinzustand, Herz- und Lungenerkrankungen, Meteorismus, akuten Entzündungen und breiten Adhäsionen des Bauchfells ist die Lufteinblasung gegenindiziert. Die allgemeinen und speziellen Indikationen sind gegeben bei Verdacht auf Adhäsionen, zur Lokalisation von Fremdkörpern, zur Feststellung von Tumormetastasen und Ascites und bei verschiedenen Erkrankungen der Leber, Gallenblase, Milz, Nieren, Pankreas und weiblichen Genitalien. Für Magen- und Darmerkrankungen kommt das Pneumoperitoneum weniger in Frage außer vielleicht zur Tumordiagnose. Aufzählung der Gefahren. (Einschleppung von Bakterien, Gefäß-Darm-Netzverletzungen, Emphysem der Haut und besonders des Mediastinums.) Beschwerden im allgemeinen gering. Lagerung: Stehen und Aufrichten ist möglichst zu vermeiden (Emphysem des Mediastinums). Beschreibung von Instrumentarien, Technik und Befunden in den verschiedenen Lagen. Der Abschnitt über die diagnostischen und differential-diagnostischen Möglichkeiten des Verfahrens im Bereich der Bauchwand besonders auch der knöchern begrenzten Teile, des Zwerchfells, der Leber, des Magen-Darmkanals, der Milz und Nieren, des Pankreas und der weiblichen Genitalien ist ausführlich abgehandelt. Gute Bilder mit erklärenden Skizzen sind als Beispiele auf 22 Tafeln dem Text beigegeben. Die Ausstattung des Buches ist gut.

KLEINSCHMIDT, Leipzig.

Band 34

Das Ulcusleiden im Röntgenbild
und seine Kontrolle durch den Operationsbefund

von

Dr. med. H. R. Schinz

Privatdozent an der Universität Zürich

Mit 247 Textfiguren, 25 Tafelabbildungen und 10 Tafeln

Preis 16 Goldmark

Das Schlußwort eines ausführlichen Referates von H. RIEDER (München) in der „Münchener Medizinischen Wochenschrift" 1924, Nr. 20:

... In einem Schlußabschnitte werden die Hauptergebnisse der Untersuchungen noch einmal zusammenfassend hervorgehoben. Der Einheitlichkeit dieser Ausführungen kam besonders der Umstand zustatten, daß die Röntgenuntersuchungen nur von Schinz und die Operationen nur von Clairmont ausgeführt wurden.

Digitized by Google

Im ganzen bildet die äußerst gediegene Arbeit, deren Studium und fortlaufende Benutzung dem Internisten, Chirurgen und Röntgenologen wärmstens empfohlen werden kann, einen interessanten kasuistischen Überblick, bei dem die Kontrolle durch den Operationsbefund eine wichtige Rolle spielt. Dabei hat der Verfasser die der Diagnostik gesteckten Grenzen, die Überlegenheit der Röntgenologen in der topischen Diagnostik sowie der Kontrolle der chirurgischen und internen Therapie in überzeugender Weise geschildert. Über das Verschwinden von Nischen (namentlich bei penetrierendem Ulcus an der kleinen Kurvatur des Magens) nach längerer interner Kur, wurde außer vom Verfasser schon öfters in der Literatur berichtet, so von Rosenthal, Oehnell, Akerlund. Schinz erwähnt nun außerdem in der vorliegenden Arbeit noch einen Fall, bei dem die Heilung durch die operative Kontrolle bestätigt wurde. Hoffentlich erfährt die mustergültige Darstellung, die in diesem Buche zum Ausdruck kommt, eine der Allgemeinheit in irgendeiner Form wieder zugängliche Fortsetzung.

Von den älteren Bänden können noch geliefert werden:

Band 1: **Die Entwicklung des menschlichen Knochengerüstes während des fötalen Lebens** von **Lambertz,** Stabsarzt bei der Kaiser-Wilhelms-Akademie für das militärärztliche Bildungswesen. Mit 10 Tafeln und 20 Figuren im Text. Kart. Preis 12 G.-M.

Band 2: **Die angeborenen Verbildungen der oberen Extremitäten** von Prof. Dr. **Georg Joachimsthal.** Mit 8 Tafeln und 24 Figuren im Text. Kart. Preis 9 G.-M.

Band 3: **Die angeborene Luxation des Hüftgelenkes** von Geh. Med.-Rat Prof. Dr. **Max Schede.** Mit 8 Tafeln. Kart. Preis 8 G.-M.

Band 4: **Die topographische Anatomie der oberen Extremität** von Dr. **R. Jedlička,** Dr. **G. Kratzenstein** und Dr. **W. Scheffer.** Mit 14 Tafeln. Kart. Preis 10 G.-M.

Band 7: **Die Schußverletzungen** von Generalarzt Dr. **Schjerning,** Stabsarzt Dr. **Thöle** und Stabsarzt Dr. **Voß.** 2. Auflage bearbeitet von Oberstabsarzt Dr. **Franz** und Stabsarzt Prof. Dr. **Oertel.** Mit 75 Abbildungen im Text und 43 Tafeln. Geb. Preis 50 G.-M.

Band 8: **Die angeborenen Verbildungen der unteren Extremitäten** von Prof. Dr. **Georg Joachimsthal.** Mit 62 Röntgenbildern auf 9 Tafeln und 52 Abbildungen im Text. Kart. Preis 12 G.-M.

Band 13: **Die Entwicklung der knöchernen Wirbelsäule** von Dr. **Béla Alexander.** Mit 42 Röntgenbildern auf 20 Tafeln und 14 Originalzeichnungen im Text. Geb. Preis 20 G.-M.

Band 15: **Die Röntgendiagnostik der chirurgischen Erkrankungen des Verdauungskanals** von Dr. **F. Goldammer.** 2. Aufl. mit 18 Tafeln. Preis 26 G.-M.

Band 19: **Die Pneumonie im Röntgenbilde** von **R. v. Jaksch** und **H. Rotky** in Prag. Mit 59 Röntgenbildern auf 10 Tafeln und 10 Skizzenblättern. Geb. Preis 11 G.-M.

Band 21: **Die Entwicklung und der Bau des Kretinenskeletts im Röntgenogramme** von Dr. **Eugen Bircher,** Assistenzarzt der chirurg. Klinik (Prof. Wilms) in Basel. Mit 121 Röntgenbildern auf 12 Tafeln, 21 Abbildungen und 4 Schriftproben im Text. Geb. Preis 24 G.-M.

Band 23: **Die Verletzungen des Ellenbogengelenks im Röntgenogramm mit besonderer Berücksichtigung der Frakturen des unteren Humerusendes** von Dr. **E. Wendt.** Mit 179 Röntgenbildern auf 18 Tafeln. (Aus dem Krankenhaus „Bergmannstrost" [Geheimrat Oberst] zu Halle a. S.) Geb. Preis 17 G.-M.

Band 27: **Die Magenbewegungen** von Dr. **Franz M. Groedel,** Frankfurt a. M. Mit 340 Abbildungen im Text und 135 Röntgenbildern auf 15 Tafeln. Geb. Preis 34 G.-M.

Band 29: **Die Röntgenstrahlen in der Gynäkologie und Geburtshilfe** von Dr. **Heinrich Eymer** und einem Vorwort von Geh. Rat Prof. Dr. **C. Menge** in Heidelberg. Mit 30 Abbildungen im Text und 15 Tafeln. Geb. Preis 25 G.-M.

Band 30: **Über die Beziehung der Röntgenbilder des menschlichen Magens zu seinem anatomischen Bau** von Dr. **Gösta Forssell** in Stockholm. Mit 125 Figuren im Text und 102 Abbildungen auf 17 Tafeln. Geb. Preis 25 G.-M.

Band 32: **Die rechtliche Beurteilung der Röntgen- und Radiumschädigungen** von Dr. med. et jur. **F. Kirchberg.** Mit Vorwort von Prof. Dr. **Albers-Schönberg.** Geb. Preis 7 G.-M.

Band 33: **Entwicklungszeiten in Röntgenbildern von Hand, Fuß und Ellenbogen im Mädchen- und Knabenalter** von Dr. **Åke Åkerlund** in Stockholm. Mit 28 Tafeln. Geb. Preis 16 G.-M.

Digitized by Google

Digitized by Google

Digitized by Google

UNIVERSITY OF CHICAGO
55 581 463

Digitized by Google

U of Chicago
55581463

Digitized by Google